


# RACCOMANDAZIONI CLINICHE IN ODONTOSTOMATOLOGIA



MINISTERO DELLA SALUTE

2017



Associazione Nazionale Dentisti Italiani



**MINISTERO DELLA SALUTE**

*Segretariato generale*

**RACCOMANDAZIONI CLINICHE  
IN ODONTOSTOMATOLOGIA**

**APRILE 2017**

Immagine della copertina per gentile concessione di Stefano Cipriani



*L'Organizzazione Mondiale della Sanità considera la salute orale come parte integrante, non solo dello stato di salute generale, ma anche della qualità della vita di ciascun individuo.*

*In tale ottica, in accordo e con il sostegno del mondo professionale e della comunità scientifica di questo settore, le raccomandazioni cliniche in odontostomatologia contenute nel presente volume forniscono indicazioni e definiscono standard di intervento per la prevenzione e la cura delle più comuni patologie del cavo orale nonché per l'identificazione di percorsi terapeutici appropriati a supporto degli operatori pubblici e privati.*

*Esse costituiscono, inoltre, uno strumento utile per mantenere alto il livello di qualità delle cure in questo periodo storico, nel quale, se da un lato crescono le opportunità tecniche di cura e la potenziale domanda delle stesse, dall'altro la riduzione delle risorse economiche a disposizione dei cittadini tende a limitare l'accesso all'offerta professionale privata e, al contempo, i processi di razionalizzazione dell'allocazione dei fondi nel SSN rendono più difficile l'accesso alle strutture pubbliche.*

*L'individuazione di raccomandazioni cliniche chiaramente definite e rese pubbliche può facilitare la condivisione degli obiettivi e dei percorsi terapeutici tra odontoiatra e paziente, migliorare la comunicazione e, in ultima analisi, accrescere la fiducia sia nei riguardi del proprio specifico professionista che del "sistema delle cure" più in generale.*

*La revisione delle "Raccomandazioni cliniche in odontostomatologia" si è resa necessaria in considerazione del cambiamento dell'evidenza scientifica, dell'immissione in commercio di nuovi materiali e dell'utilizzo di nuove tecnologie, specie in ambito protesico.*

*Come per la precedente, alla realizzazione di questa edizione ha contribuito un ampio gruppo di docenti ed esperti delle singole branche odontoiatriche insieme alle più importanti e rappresentative Associazioni professionali e ai componenti della Commissione Albo Odontoiatri (CAO) nazionale.*

**IL MINISTRO DELLA SALUTE**

*On. Beatrice Lorenzin*





## PREFAZIONE



*Il progetto delle “Raccomandazioni Cliniche in Odontostomatologia” è iniziato nel 2009 per volontà dell’allora Referente per l’Odontoiatria del Ministero della Salute, Prof. Enrico Gherlone, che ben illustra, nella presentazione che segue questa prefazione, quali furono gli obiettivi e le metodologie di lavoro ed i successivi passaggi che hanno portato alla pubblicazione di questo nuovo testo.*

*ANDI ha sempre creduto in questo progetto, impegnandosi in primo luogo per supportare quello spirito costruttivo che si creò a partire da quella circostanza, superando le forti divergenze allora esistenti tra le varie componenti del mondo odontoiatrico.*

*Grazie alla ritrovata unità di intenti, soprattutto con CAO ed Università, si sono poste le basi di una serie di importanti iniziative a tutela della professione, che ci hanno permesso di presentarci com-*

*patti di fronte agli interlocutori politici.*

*Ci troviamo in un periodo di cambiamento epocale in cui l’Odontoiatria italiana ha visto mutare i paradigmi dell’organizzazione del lavoro e della comunicazione perché è cambiata la società con i suoi bisogni. Gli studi odontoiatrici vivono, per necessità adattativa, una trasformazione senza precedenti e la bisogno di avere riferimenti certi è sempre più sentito dai professionisti.*

*ANDI, dal punto di vista sindacale, ha svolto a pieno titolo il proprio ruolo e la testimonianza della continua crescita di Iscritti, con il superamento da poco avvenuto della quota di 25.000 Soci, ne è la concreta dimostrazione.*

*L’impegno a sostegno della professione, anche dal punto di vista culturale, si è ulteriormente manifestato con la realizzazione del 62° Congresso Scientifico Nazionale, occasione anche per la presentazione e la diffusione gratuita a tutti gli Iscritti di questa nuova opera che costituisce comunque anche un significativo momento di tutela “sindacale” per i singoli professionisti che devono considerarla un riferimento costante rispetto all’abbassamento della qualità professionale e degli onorari, in riferimento al possibile contenzioso medico-legale (non dimentichiamo che la Legge Gelli, recentemente approvata, ha depenalizzato la responsabilità medica, anche per colpa lieve e per imperizia, nel caso si siano rispettate le raccomandazioni previste dalle linee guida), rispetto infine alle verifiche induttive fiscali che spesso non tengono conto del tempo, dei materiali e delle procedure necessarie alla realizzazione di una prestazione odontoiatrica di qualità.*

*Alcuni nuovi capitoli di queste Raccomandazioni riguardano poi argomenti particolarmente sensibili circa la difesa del nostro modello professionale, contro l’intrusione di nuove figure e di strutture commerciali: l’odontoiatria digitale realizzabile nello studio e la comunicazione col paziente.*

*Nel ringraziare il Ministero della Salute e tutti coloro che, insieme ad ANDI, hanno contribuito alla realizzazione dell’opera non posso che augurarmi che questo percorso continui anche in futuro, per poter raggiungere nuovi fruttuosi traguardi per tutta l’Odontoiatria italiana.*

*Gianfranco Prada  
Presidente Nazionale ANDI*



## PRESENTAZIONE



*Sono molto felice per l'onore che mi è stato offerto di presentare la nuova edizione aggiornata del progetto "Raccomandazioni cliniche in odontostomatologia".*

*Ricordo che questo progetto è stato da me ideato e subito condiviso da tutte le componenti odontoiatriche*

*Ordine dei medici, società scientifiche, collegio dei docenti, associazioni professionali, con l'obiettivo di fornire alla professione indicazioni operative sulla realizzazione di tutte le principali operatività odontoiatriche e di appropriato utilizzo di attrezzature e materiali, anche per contrastare la tendenza all'abbassamento qualitativo delle prestazioni, in un momento in cui operazioni commerciali sia serie che purtroppo meno serie hanno iniziato a diventare realtà.*

*Ci si potrebbe chiedere come mai non linee guida, questo semplicemente è dovuto al fatto che le linee guida presuppongono criteri molto rigidi ed essendo l'odontoiatria nonostante il suo grande sviluppo scienza giovane non esistevano/esistono un sufficiente numero di evidenze scientifiche atte a supportarle.*

*Questa fatica è stato uno dei primi esempi di collegialità del mondo odontoiatrico a tutela della salute del cittadino troppo spesso preda di mercificazioni della professione ed il fatto che siano state utilizzate grandemente in odontoiatria forense ne spiega la loro notevole validità e quanto siano necessarie.*

*La scienza progredisce e da quel lontano 2009 era necessaria una profonda revisione che è stata eseguita con tutti i maggiori studiosi di questa materia riuniti in specifici gruppi sotto il coordinamento deontologico della CAO e la supervisione professionale riguardo la loro percorribilità fornita dalla associazioni professionali. Le società scientifiche assieme al collegio dei docenti hanno dato un grandissimo contributo di competenze professionali e posso dire che il decreto Gelli in parte ha seguito la nostra idea originale che ne dimostra l'effettiva positività.*

*Sono stati inseriti, oltre agli aggiornamenti di rito che si sono manifestati in questo periodo, due nuovi aspetti che non si potevano oggi tralasciare, parlo della comunicazione e del workflow digitale che si stanno rivelando non solo il presente ma anche il futuro di questa bellissima specialità così importante per i nostri pazienti.*

*Un grazie particolare ad ANDI che fino dal lontano 2009 mi è stata vicina e con la quale abbiamo vissuto e combattuto battaglie storiche per la professione e la tutela della salute pubblica assieme alla Cao e a tutte le altre componenti ed al Ministero della Salute senza il quale tutto ciò non sarebbe stato possibile.*

*I nomi di tutti questi attori li conosciamo, personalmente verranno da me portati nel cuore non solo fino a che mi occuperò di odontoiatria ma fino a che vivrò.*

*Un grazie a tutto il team di questo lavoro che ha mostrato passione, competenza e professionalità estrema.*

*Enrico Gherlone  
Presidente nazionale Collegio dei Docenti Universitari  
di discipline odontostomatologiche*





## Presentazione Ministero 2



Il presente documento è l'edizione aggiornata delle *“Raccomandazioni cliniche in odontostomatologia”* editate dal Ministero della salute nell'anno 2014.

Il Ministero della salute e, in particolare, il Gruppo tecnico sull'odontoiatria (componenti: Giovanni Nicoletti - coordinatore, Claudio Arcuri, Pio Attanasi, Gianfranco Carnevale, Benedetto Condorelli, Fausto Fiorile, Roberto Gatto, Enrico Gherlone, Giuseppe Marzo, Antonio Federici, Michele Nardone, Gianfranco Prada, Giuseppe Renzo, Laura Strohmenger), operante presso il Segretariato generale ai sensi del DM 14 aprile 2015, ha ritenuto necessario procedere ad un aggiornamento dei contenuti in considerazione dell'evoluzione delle conoscenze scientifiche e dei dati presenti in letteratura.

La predisposizione dei contenuti tecnici è stata affidata alle Società scientifiche del settore odontoiatrico coordinate dal Comitato Italiano di Coordinamento delle Società Scientifiche Odontostomatologiche (-CIC Odontoiatria- pres. Gianfranco Carnevale) che hanno provveduto ad individuare gli autori dei singoli capitoli.

Sempre su mandato del Gruppo tecnico sull'odontoiatria, il coordinamento scientifico dell'iniziativa è stato affidato al Presidente del Collegio dei docenti di discipline odontostomatologiche, Enrico Gherlone, mentre la verifica degli aspetti etici e deontologici dei contenuti è stata demandata alla Commissione Albo degli Odontoiatri -CAO- della Federazione Nazionale Ordini Medici Chirurghi e Odontoiatri (Stefano Almini, Rodolfo Berro, Corrado Bondi, Giovanni Braga, Gaetano Ciancio, Gianpaolo Da Milano, Antonio Di Bellucci, Luigi Di Fabio, Andrea Donati, Massimo Gaggero, Roberto Gozzi, Giuseppe Lo Giudice, Giovacchino Raspini, Giuseppe Renzo, Sandro Sanvenero, Andrea Senna, Alessandro Zovi).

Inoltre, in qualità di revisori, hanno partecipato alla predisposizione del documento rappresentanti del Ministero della salute (Franco Condò, Giovanni Nicoletti, Michele Nardone, Sabrina Ziliardi), dell'Associazione Nazionale Dentisti Italiani - ANDI - (Nicola Esposito, Massimo Gaggero, Gerardo Ghetti, Alberto Libero, Stefano Mirengi, Aldo Nobili, Gianfranco Prada, Mauro Rocchetti), dell'Associazione Italiana Odontoiatri - AIO - (Fausto Fiorile, Pierluigi Delogu, Pierluigi Martini, Denis Poletto, Angelo Raffaele), dell'Associazione Dentisti Italiani -ADI- (Roberto Gatto, Giuseppe Marzo) e del Sindacato Unico Medicina Ambulatoriale Italiana e Professionalità dell'Area Sanitaria -SUMAI- (i Componenti della commissione odontoiatrica nazionale coordinata da Pio Attanasi).

Le raccomandazioni relative ad ogni singola tematica sono state redatte sulla base dell'evidenza scientifica proveniente da revisione di lavori pubblicati su riviste del settore mentre, in assenza di evidenza scientifica, le raccomandazioni sono state formulate sulla base di discussione fra gli Autori e, poi, confrontate in una conferenza di consenso. Tutto ciò al fine di garantire ai professionisti ed a quanti coinvolti nella gestione della salute orale le più aggiornate conoscenze in tema di odontostomatologia, sì da consentire l'applicazione di corretti e adeguati presidi diagnostici e terapeutici.

## **Autori**

Enrico Gherlone -coordinatore-, Silvia Allegrini, Susanna Annibali, Luigi Baggi, Ersilia Barbato, Antonio Barone, Elio Berutti, Giovanni Braga, Roberto Branchi, Franco Brenna, Alfonso Caiazzo, Vincenzo Campanella, Giuseppina Campisi, Guglielmo Campus, Paolo Capparé, Santo Catapano, Francesca Cattoni, Arnaldo Castellucci, Filippo Cazzulani, Marco Cicciù, Leonardo Ciocca, Giancarlo Cordasco, Elisabetta Cotti, Paola Cozza, Luca Dal Carlo, Giulio Del Mastro, Claudio De

Nuccio, Federico De Nuccio, Giulio Del Mastro, Roberto Deli, Carlo Di Paolo, Raffaella Docimo, Stefano Eramo, Giampietro Farronato, Pietro Ferrante, Marco Ferrari, Francesco Ferrini, Fausto Fiorile, Pierluigi Floris, Alberto Fonzar, Federica Fonzar, Mario Gabriele, Massimo Gagliani, Giuseppe Gallina, Livio Gallottini, Gabriella Galluccio, Gianfranco Gassino, Giorgio Gastaldi, Claudio Gatti, Roberto Gatto, Michele Giannatempo, Simona Giani, Maria Rita Giuca, Michele Giuliani, Carlo Guastamacchia, Luigi Guida, Gregorio Laino, Luca Landi, Claudio Lanteri, Mario Lendini, Alberto Libero, Giuseppe Lo Giudice, Lorenzo Lo Muzio, Lucio Lo Russo, Guido Maria Macaluso, Marco Magi, Alessandra Majorana, Vito Antonio Malagnino, Augusto Malentacca, Michele Manacorda, Giovanni Manes Gravina, Edoardo Manfredi, Daniele Manfredini, Francesco Mangani, Piero Alessandro Marcoli, Roberto Martina, Sergio Matarasso, Marco Meleti, Costanza Micarelli, Francesco Occipite Di Prisco, Marco Oddera, Giorgio Perfetti, Gabriele Piana, Paolo Picchioni, Andrea Pilloni, Roberto Pippi, Silvia Pizzi, Carlo Poggio, Bruno Pollifrone, Carmelo Pulella, Angelo Putignano, Eugenio Raimondo, Sandro Rengo, Francesco Riccitiello, Sebastiano Rosa, Roberto Rozza, Gilberto Sammartino, Andrea Sardella, Maria Teresa Sberna, Gehrard Konrad Seeberger, Marzia Segù, Roberto Spreafico, Eugenio Tanteri, Fabio Tosolin, Leonardo Trombelli, Mauro Venturi, Paolo Vigolo, Fernando Zarone, Vittorio Zavaglia, Silvia Zovi .

## INDICE

Cenni normativi, deontologici e di comunicazione	pag. 13
Odontoiatria pediatrica	pag. 27
Odontoiatria restaurativa o conservativa	pag. 71
Endodonzia	pag. 91
Parodontologia	pag. 131
Chirurgia orale	pag. 159
Implantologia orale	pag. 193
Gnatologia	pag. 215
Odontoiatria protesica	pag. 229
Ortognatodonzia	pag. 281
Odontoiatria speciale	pag. 329
Medicina orale	pag. 341
Odontoiatria protesica di riabilitazione post-oncologica	pag. 363
Tecnologia digitale in odontoiatria protesica	pag. 387





## CENNI NORMATIVI, DEONTOLOGICI E DI COMUNICAZIONE

La professione sanitaria di odontoiatra è regolamentata da leggi dello Stato.

**Legge 24 luglio 1985, n. 409 e successive modificazioni - Istituzione della professione sanitaria di odontoiatra e disposizioni relative al diritto di stabilimento ed alla libera prestazione di servizi da parte di dentisti, cittadini di Stati membri delle Comunità europee -**

*Art.1 - E' istituita la professione sanitaria di odontoiatra che viene esercitata da coloro che sono in possesso del diploma di laurea in Odontoiatria e protesi dentaria e della relativa abilitazione all'esercizio professionale, conseguita a seguito del superamento di apposito esame di Stato nonché, dai laureati in Medicina e chirurgia che siano in possesso della relativa abilitazione all'esercizio professionale e di un diploma di specializzazione in campo odontoiatrico.*

### **Possano esercitare l'odontoiatria:**

-I laureati in Odontoiatria e protesi dentaria;

-I laureati in Medicina e chirurgia abilitati all'esercizio professionale che hanno iniziato la loro formazione universitaria in medicina entro il 28 gennaio 1980;

-I laureati in Medicina e chirurgia abilitati all'esercizio professionale che hanno iniziato la loro formazione universitaria dopo il 28 gennaio 1980 e prima del 31 dicembre 1984, purché abbiano superato la specifica prova attitudinale di cui al D.Lgs. 13 ottobre 1998, n. 386;

-I laureati in Medicina e chirurgia abilitati all'esercizio professionale che hanno iniziato la loro formazione universitaria dopo il 28 gennaio 1980 e prima del 31 dicembre 1984 ed in possesso di uno dei diplomi di specializzazione triennale le cui denominazioni sono state indicate nel D.M. 18 settembre 2000 del Ministero della sanità, ossia: Odontoiatria e protesi dentaria; Chirurgia odontostomatologica; Odontostomatologia; Ortognatodonzia.

-I laureati in Medicina e chirurgia che hanno iniziato la loro formazione universitaria dopo il 31 dicembre 1984 e sono in possesso di un diploma di specializzazione triennale in campo odontoiatrico di cui al citato D.M. del 2000, purché detto corso di specializzazione abbia avuto inizio entro il 31 dicembre 1994.

*Art. 2 - Formano oggetto della professione di odontoiatra le attività inerenti alla diagnosi ed alla terapia delle malattie ed anomalie congenite ed acquisite dei denti, della bocca, delle mascelle e dei relativi tessuti, nonché alla prevenzione ed alla riabilitazione odontoiatriche. Gli odontoiatri possono prescrivere tutti i medicinali necessari all'esercizio della loro professione.*

L'esercizio professionale prevede l'iscrizione all'Albo degli odontoiatri, istituito presso gli Ordini dei medici chirurghi e degli odontoiatri, della propria provincia di residenza ed è possibile in tutto il territorio italiano.

Rientra, tra i doveri del professionista esercente la professione di odontoiatra, il rispetto del Codice di deontologia medica, ovvero un insieme di regole ispirate a principi di etica medica.

Nell'ambito delle indicazioni contenute nel Codice etico, di particolare importanza sono quelle che regolano l'informazione e la comunicazione che il sanitario deve garantire alla persona assistita così come il consenso alle cure.

**Particolare importanza assume la comunicazione come elemento indispensabile per instaurare il corretto comportamento medico/cittadino paziente.**

La comunicazione rappresenta quell'insieme di stimoli verbali volti a garantire la *compliance*, l'alleanza terapeutica, l'accettazione del piano di prevenzione e/o cura.

L'importanza della comunicazione nel determinare scelte e azioni umane è acclarata da tempo, così come è ben noto il ruolo del linguaggio nel mantenere i comportamenti anche in presenza di contingenze esterne avverse o antagoniste. La raccomandazione di comunicare con il paziente è da considerare, pertanto, una costante nell'insegnamento della medicina e, implicitamente, dell'odontoiatria.

Il comportamento del paziente è l'esito finale, il risultato delle attività di *management*, *marketing* e comunicazione messe in campo dall'odontoiatra e dal suo *team*, non solo all'interno della struttura sanitaria ma anche nell'ambiente di vita del paziente.

L'adozione di metodi scientifici per la gestione del comportamento consente, oggi, di ottenere esiti terapeutici importanti, specie, ad esempio, nella riduzione della "*dental fear*", anche in pazienti con gravi disabilità cognitive.

Nelle presenti indicazioni, ispirate a principi di scientificità e di evidenza, si considera il comportamento (motorio, cognitivo o emotivo) del paziente come una variabile dipendente dagli stimoli antecedenti e conseguenti cui il paziente è sottoposto nel rapporto con l'odontoiatra e il suo *team*. Tali stimoli, in parte preponderante, sono di tipo comunicazionale-verbale. Inoltre, le sollecitazioni fornite dalla struttura odontoiatrica concorrono a determinare le reazioni del paziente in combinazione con le sollecitazioni fornite dal suo ambiente di vita, sia passato sia presente.

Le differenze individuali negli schemi di comportamento che derivano dalle diverse storie di vita, obbligano l'odontoiatra a costruire con il paziente un rapporto guidato da principi, leggi e paradigmi universali della comunicazione, ma con declinazioni applicative diverse e uniche per ciascun paziente. È questa la ragione profonda per cui **nessuna comunicazione può essere attuata in modo standardizzato e uguale per tutti.**

La comunicazione con il paziente non può essere lasciata all'estro o all'improvvisazione del momento. Come per ogni atto medico, l'odontoiatra sarà guidato da leggi generali, frutto della

sperimentazione, modulando però parole, immagini e gesti, in base alle caratteristiche uniche del singolo paziente, in una continua ripetizione di due fasi nell'approccio al paziente:

- acquisizione di informazioni sull'ambiente di vita attuale e pregresso della persona per conoscere le variabili di cui il suo comportamento è funzione;
- individuazione delle modalità di comunicazione (i.e. comportamento verbale dell'odontoiatra e dei suoi delegati) da adottare per ottenere i comportamenti del paziente necessari alla scelta del piano di trattamento, alla *compliance* durante le terapie, all'accettazione e soddisfazione per gli esiti (alleanza terapeutica).

Partendo da tali impostazioni, tradizionali e generiche, vengono indicate un insieme di procedure operative ("cosa e come comunicare") pertinenti a quanto oggi impongono, con approccio integrato e perentoria costanza, la deontologia, l'esigenza di un approccio scientifico, la finalità di efficacia terapeutica, gli specifici obblighi di Legge e specifici suggerimenti delle Associazioni professionali. Tali procedure vanno intese come facenti parte del "tempo di cura". Tale concetto viene ampiamente riportato nel codice deontologico sopra menzionato, dove all'articolo 20 così si riporta: "*...il medico, nella relazione, persegue l'alleanza di cura, fondata sulla reciproca fiducia e sul mutuo rispetto dei valori e dei diritti e su un'informazione comprensibile e completa, considerando il tempo della comunicazione quale tempo di cura*". Appare chiaro, quindi, come **il tempo dedicato alla comunicazione con il paziente deve essere considerato tempo di cura.**

Stante questa prescrizione deontologica, occorre comprendere quale deve essere il percorso operativo ("come fare cosa") per perseguire l'alleanza.

Ad una prima analisi la "reciproca fiducia e il mutuo rispetto dei valori e dei diritti" basati "su una informazione comprensibile e completa" appaiono gli strumenti pregiudiziali con i quali realizzare l'alleanza. Successivamente, il prosieguo dell'art.20 specifica come questo si possa realizzare considerando il tempo della comunicazione quale tempo di cura.

**Il tempo viene inteso come strumento atto a favorire al massimo l'alleanza con il paziente, che deve essere coinvolto e reso partecipe.** È necessario considerare che ogni particolare da spiegare implica l'utilizzazione di una frazione temporale tanto maggiore quanto più il caso si dimostri difficile, il paziente sia privo di qualsiasi nozione specifica e richieda, per vari motivi, molteplici e minuziosi chiarimenti.

**Indispensabile per favorire l'"alleanza" è la modalità adottata nel primo contatto con il paziente, che deve rendere manifesta l'attenzione del professionista nel considerarlo una persona e non solo un "portatore di malattia".**

Di pari importanza, la modalità nei contatti successivi.

Indicazioni di massima in occasione di “primo contatto telefonico”

<i>Aspetti operativi</i>
1. chiedere come si è arrivati a conoscere la struttura odontoiatrica;
2. chiedere la ragione fondamentale della domanda di osservazione clinica;
3. descrivere succintamente le modalità con cui il rapporto verrà instaurato.

Indicazioni di massima in occasione del “primo incontro”

<i>Aspetti operativi</i>
1. presentarsi personalmente, possibilmente in una “sede non clinica” quale può essere lo studio, la sala d’attesa o quella di ricevimento;
2. presentare gli eventuali collaboratori presenti, dettagliandone compiti e caratteristiche.

Indicazioni di massima in occasione di “contatti successivi”

<i>Aspetti operativi</i>
1. mostrare di ricordare dettagli cordializzanti (rilevandoli da appunti specifici presi precedentemente);
2. mostrare di ricordare particolari patologici di rilievo (scritti anche questi dettagliatamente, nella cartella clinica).

Emerge, quindi, che il fattore “tempo” rappresenta una risorsa indispensabile per la gestione del rapporto medico/odontoiatra-paziente in ogni fase, dall’anamnesi, all’esame obiettivo, alla diagnosi, alla prognosi ed alla terapia.

In particolare, **nella raccolta dell’anamnesi è fondamentale la “tecnica di ascolto attivo”**, una competenza relazionale che rende la comunicazione parte integrante del percorso diagnostico-terapeutico. Il contatto diretto (“*eye contact*”) e non l’ascolto distratto favorisce il dialogo per una presa in carico del paziente nel suo vissuto globale.



Quanto descritto, pur essendo indispensabile per affermare che la comunicazione è tempo di cura, non è sufficiente per impostare quel rapporto di alleanza che l'articolo 20 prescrive e per la quale è necessario il ricorso ad ulteriori risorse.

### La comunicazione come comportamento verbale: esigenza di un approccio scientifico

La specie umana è diventata dominante sul pianeta grazie alle sue capacità di adattamento attivo all'ambiente, sviluppando accanto all'evoluzione genetica un'evoluzione comportamentale e culturale. A differenza dei comportamenti determinati per via genetica, comunemente definiti innati o istintivi, i comportamenti appresi sono selezionati dall'ambiente dopo la nascita, aumentando enormemente le *chance* di successo e sopravvivenza dei singoli e di interi gruppi sociali anche in caso di repentini e profondi mutamenti dell'ambiente esterno.

Una tale evoluzione comportamentale, che si esplica nell'arco della vita del singolo individuo, si spiega con un paradigma scientifico che costituisce la matrice disciplinare della comunità scientifica della "*behavior analysis*", la scienza del comportamento. Secondo questo modello di riferimento, conosciuto come modello a tre contingenze A-B-C di B.F. Skinner, il comportamento è funzione degli stimoli fisici dell'ambiente fisico, secondo la formula  $B = f(A, C)$ , dove il termine B a sinistra dell'equazione rappresenta il Comportamento (B - Behavior), mentre A e C rappresentano le sue variabili di controllo, rispettivamente Antecedenti (A - Antecedents) e Conseguenti (C - Consequences).

Caratteristica peculiare dell'*homo sapiens sapiens* è la capacità di indurre comportamenti anche molto complessi, attraverso un'attività superiore, definita comunemente comunicazione, o con linguaggio più rigoroso, comportamento verbale, nel senso latino di *verbum*: parola o pensiero che trovi espressione vocale, scritta, gestuale o mimica. Attraverso una tale attività di comunicazione è possibile evocare in un paziente comportamenti motori, emotivi e cognitivi funzionali, per esempio, ad accettare la terapia, oppure adottare comportamenti in *compliance* con le indicazioni del terapeuta, ma anche, in caso di errore, a disertare le visite per paura o ad attendersi esiti terapeutici irrealistici.

Senza entrare nel merito di analisi complesse, è utile distinguere le due grandi classi di stimoli verbali che costituiscono la comunicazione umana:

- Gli stimoli verbali "Antecedenti", che precedono ed evocano il comportamento del paziente. Appartengono a questa classe le verbalizzazioni chiamate comunemente ordini, prescrizioni, indicazioni, suggerimenti, esortazioni o domande e richieste. Esempi di antecedenti sono: "apri la bocca!", "cerchi di rilassarsi", "perché ritiene che suo figlio non porterà l'apparecchio?".

È importante che l'odontoiatra sappia che l'effetto di questi stimoli verbali, per quanto necessari, è effimero: in altre parole, nulla garantisce al terapeuta che un paziente cui si prescrive di utilizzare un dispositivo ortodontico continui a farlo nel tempo. Gli Antecedenti Verbali evocano i comportamenti che sono già nel repertorio del paziente, ma non li costruiscono.

- Gli stimoli verbali “Conseguenti”, che seguono il comportamento del paziente e ne modificano la probabilità di occorrenza futura. Appartengono a questa classe le verbalizzazioni chiamate comunemente gratificazioni, complimenti, approvazioni, assensi e ringraziamenti oppure, con effetti contrari: offese, dinieghi, rimproveri, disaccordo, critiche o riprovazione. Altri tipi di conseguenze verbali hanno effetti di diverso segno a seconda della situazione, come i commenti e il feedback, che possono assumere valenza positiva o negativa a seconda del contesto; comunicare al paziente che “il suo indice di placca è 42” avrà funzione di punizione se il valore rilevato in precedenza era inferiore e risulterà gratificante se il valore di partenza era superiore.

È importante che l'odontoiatra sappia che l'effetto di questi stimoli verbali è funzione della loro immediatezza e del loro numero: in altre parole, un piccolo paziente che sia quotidianamente e immediatamente lodato dai genitori per utilizzare il suo dispositivo “Frankel”, continuerà a usare lo stesso nel tempo. Se, invece, lo stesso paziente ricevesse *feedback* soltanto durante la visita mensile di controllo, quasi certamente, perderebbe, quell'abitudine con l'andar del tempo. Mentre gli Antecedenti possono, nel migliore dei casi, soltanto evocare reazioni che il paziente possiede già nel suo repertorio, le Conseguenze hanno il potere di modificare profondamente le reazioni, le abitudini e il modo di pensare del paziente, con esiti anche significativi come ridurre odontofobie, aumentare l'igiene orale domiciliare, rispettare l'orario degli appuntamenti, instaurare un rapporto di stima con l'odontoiatra o accettare con fiducia un cambiamento del piano di trattamento.

Secondo un diffuso pregiudizio, la comunicazione al paziente svolgerebbe prevalentemente funzioni di *marketing*, pubblicità, persuasione ad accettare proposte terapeutiche e negoziare condizioni economiche. Per quanto ciò in ambito odontoiatrico sia accertato da tempo, occorre ricordare che la comunicazione svolge funzioni di grande interesse anche per ottenere la *compliance* alle terapie da parte del paziente e per aumentare la riuscita clinica degli interventi.

### Comunicazione ed efficacia terapeutica.

La relazione funzionale tra abilità di comunicazione dell'odontoiatra e riuscita clinica è ben nota e studiata. **Le capacità di ascolto e di persuasione possono aumentare di molto le percentuali di accettazione delle terapie proposte e prescrivere con autorevolezza le modalità d'uso di un dispositivo, ad es. ortodontico, può aumentarne di molto l'efficacia.** La mancata adozione di

accorgimenti verbali persuasivi è da considerare una mancanza e una privazione del paziente del diritto a un'informazione volta ad incoraggiare una scelta realmente adeguata a risolvere il suo problema clinico e psicologico. **Negativa è l'adozione di forme verbali asettiche e prive della capacità di orientare cognitivamente ed emotivamente il paziente.**

Di seguito vengono proposte alcune regole generali a cui è consigliato attenersi nel corso di tutti i dialoghi con il paziente, capaci di sortire effetti positivi a prescindere dalle specifiche circostanze e valide nella stragrande maggioranza dei casi.

Un ruolo particolarmente delicato è quello assunto dalle modalità di verbalizzazione delle informazioni cui il paziente è chiamato a dare consenso. È noto, infatti, che il processo decisionale del paziente è in gran parte funzione delle modalità di comunicazione, e soltanto in minima parte del contenuto informativo della comunicazione verbale.

Per esempio, prospettare le probabilità di fallimento terapeutico riduce sensibilmente la probabilità di accettazione dell'intervento, mentre prospettare le probabilità di successo aumenta significativamente le *chance* di accettazione. Anche prospettare una prognosi con espressioni verbali coniugate al presente indicativo indurrà nel paziente un senso di fiducia ben superiore a quello che si sarebbe ottenuto prospettando lo stesso esito con il condizionale. Analoga considerazione andrebbe fatta riguardo alla frequenza d'uso delle forme dubitative o di quelle irritative che può essere percepita dal paziente come una deresponsabilizzazione del terapeuta.

Elenco di forme persuasive vs forme dissuasive presentato esclusivamente a titolo di esempio e non esaustivo:

	Forma persuasiva ( <i>efficace</i> )	Forma dissuasiva ( <i>non efficace</i> )
Indicativo VS condizionale	Nei casi di ... si può intervenire in due modi; il primo presenta il vantaggio di... e...	Nel suo caso si potrebbe agire in due modi: il primo sembrerebbe consentire di... o...
Forme specifica VS generica	Oltre il 70% dei casi ha esito del tutto positivo.	La riuscita dipende da tante variabili, che è impossibile prevedere...
Forma positiva VS negativa	I casi come il suo presentano un'ottima prognosi.....	Non è possibile dare certezze, per quanto si faccia...
Forme certe VS incerte	Nei casi come il suo il trattamento di elezione è...	Di fronte a casi come il suo possiamo tentare di ...

**L'ascolto del paziente è indispensabile al fine di individuare le variabili di cui è funzione il suo comportamento.** Le reazioni prevedibili alle proposte terapeutiche, economiche e relazionali diventano note al terapeuta che può acquisire informazioni ponendo domande e ascoltando con opportune attività mimiche e posturali. Attività di ascolto che comprendono: *guardare nella parte alta del volto, portare il busto in avanti, restare in silenzio e soprattutto annuire.*

La tecnica delle domande consiste, invece, nel porre inizialmente quesiti su fatti che il paziente non ritiene riservati (*chi, cosa, dove, quando*) e solo dopo avere creato un clima di fiducia e confidenza procedere nel dialogo ponendo domande su temi più personali e riservati (*come o perché*).

**Nessun paziente può accettare un trattamento o seguire un'istruzione che non ha compreso.**

Adeguare il volume di voce al fine di compensare rumori di fondo o sordità dell'interlocutore è un obbligo del terapeuta. Come è indispensabile variare il tono di voce, abbassandolo frequentemente, a testimonianza di vicinanza ed empatia. Anche parlare con lentezza è correlato con la percezione di sicurezza da parte del paziente: isolare le frasi o le parole importanti tra silenzi conferisce autorevolezza.

Non c'è paziente che, fin dalla prima infanzia, non abbia appreso a discriminare il suono rilassante di una voce emessa da una bocca atteggiata al sorriso. Di persona come al telefono, occorre che l'odontoiatra sia capace di muovere masseteri e temporali in modo da atteggiare le labbra a un sorriso che scopra in modo simmetrico gli incisivi superiori (una voce artefatta da un sorriso che scopra l'arcata inferiore è del tutto antagonista alla fiducia e al rilassamento, con conseguente compromissione del rapporto fiduciario medico-paziente). L'abitudine di sorridere mentre si pronunciano le parole (e non dopo) all'accoglienza telefonica e fisica, durante la visita al riunito odontoiatrico e per tutta la presentazione del trattamento è il miglior viatico per l'instaurazione di un rapporto di fiducia ed è *conditio sine qua non* per la riduzione delle reazioni fobiche o ansiose.

La costruzione del rapporto fiduciario basato sulla relazione empatica con il paziente si snoda attraverso fasi successive, separate nel tempo e nello spazio. In via generale ne sono un esempio:

Fasi	Scopi e modalità della comunicazione	Personale coinvolto
Telefonata (presa d'appuntamento)	<ul style="list-style-type: none"> <li>• Fornire immagine di cordialità ed efficienza</li> <li>• Fissare appuntamento con scelta dicotomica</li> <li>• Raccogliere informazioni preliminari sul paziente</li> <li>• Individuare l'inviante e la ragione della visita</li> </ul>	Personale amministrativo/ASO
Accoglienza	<ul style="list-style-type: none"> <li>• Fornire immagine di cordialità ed efficienza</li> <li>• “Cordializzare”, se possibile, su fatti del paziente</li> <li>• Raccogliere informazioni ulteriori sul paziente</li> <li>• Aiutare a compilare la scheda anamnestica</li> </ul>	Personale amministrativo/ASO
Gestione dell'attesa	<ul style="list-style-type: none"> <li>• Mettere a proprio agio paziente e accompagnatori</li> <li>• Fornire immagine di pulizia e igiene</li> <li>• Aiutare senza che il paziente debba chiedere</li> <li>• Garantire <i>privacy</i>, lasciare possibilità di scelta</li> <li>• Prevenire reazioni ansiose/fobiche con elementi di distrazione</li> </ul>	Personale amministrativo/ASO
Presentazione/saluto dell'odontoiatra	<ul style="list-style-type: none"> <li>• Promuovere immagine di autorevolezza professionale</li> <li>• Fornire impressione di cordialità e distensione</li> <li>• Dare sensazione di competenza e preparazione</li> </ul>	Odontoiatra
Gestione del paziente al riunito odontoiatrico	<ul style="list-style-type: none"> <li>• “Cordializzare” su fatti personali del paziente</li> <li>• Sorridere dietro la mascherina</li> <li>• Mantenere il contatto oculare</li> <li>• Raccogliere informazioni su reazioni del paziente</li> <li>• Distrarre con domande aperte</li> <li>• Occultare stimoli ansiogeni (strumentazione, sangue...)</li> <li>• Fornire stimoli suggestivi di competenza clinica</li> </ul>	Odontoiatra e ASO



	<ul style="list-style-type: none"> <li>• Segnalare qualità tecnica e tecnologica</li> <li>• Evocare risposte emotive antagoniste all'ansia</li> </ul>	
Presentazione del piano di trattamento	<ul style="list-style-type: none"> <li>• Raccogliere ulteriori informazioni sul paziente</li> <li>• Individuare le aspettative</li> <li>• Esporre in maniera breve diagnosi e prognosi</li> <li>• Presentare tutte le alternative terapeutiche</li> <li>• Evidenziare gli esiti attesi per ciascuna alternativa</li> <li>• Argomentare in termini di vantaggi per il paziente</li> <li>• Dichiarare senza reticenze la terapia di elezione</li> <li>• Suggestire risposte imitative</li> <li>• Rispondere alle obiezioni con le tecniche ad <i>hoc</i></li> <li>• Sollecitare in modo <i>soft</i> una decisione positiva</li> <li>• Congedarsi "ri-cordializzando", senza ringraziare</li> </ul>	Odontoiatra
Eventuali telefonate al paziente	<ul style="list-style-type: none"> <li>• Rassicurare su normalità del decorso <i>post</i> operatorio</li> <li>• Raccogliere con premura (mai preoccupazione) informazioni sul decorso <i>post</i> operatorio</li> <li>• Fornire o ripetere eventuali istruzioni/consigli</li> </ul>	Personale amministrativo/ASO
Richiami per le sedute di igiene orale	<ul style="list-style-type: none"> <li>• Segnalare premura (mai preoccupazione)</li> <li>• Dare per scontata la conferma di appuntamento</li> <li>• Far percepire l'importanza dell'appuntamento</li> <li>• Fissare, se del caso, un nuovo appuntamento</li> <li>• Raccogliere, in caso di diniego, le ragioni del no</li> </ul>	Personale amministrativo / ev. igienista
Mantenimento del rapporto nel tempo	<ul style="list-style-type: none"> <li>• Mantenere la comunicazione <i>post</i>-intervento</li> <li>• Predisporre un sistema di richiami e visite anche per i pazienti probabilmente "perduti"</li> </ul>	Personale amministrativo e/o team

Nel percorso ideale del paziente all'interno della struttura deputata all'erogazione di prestazioni odontostomatologiche **la fase della presentazione della terapia rappresenta un momento importante, pur se non l'unico, in cui si consolida o si indebolisce il rapporto con il paziente.**

Si tratta, soprattutto, della sola fase in cui il ruolo dell'odontoiatra è preminente e unico, mentre, in tutte le altre fasi citate in precedenza, la comunicazione si sviluppa tra il paziente e le diverse figure presenti nella struttura odontoiatrica (segretaria, assistente, igienista e odontoiatri eventualmente collaboranti con lo studio). Ciò nonostante, occorre evitare nel modo più assoluto di puntare su questa fase come l'unica importante per la costruzione del rapporto empatico con il paziente; la relazione inizia con la comunicazione di tutto il personale dello studio/ambulatorio, a partire dal primo contatto.

Per attuare tutto questo ogni comportamento esige una concreta e inesauribile "capacità di interpretare" da parte del professionista. È, infatti, impensabile, in rapporti di tipo tecnico-professionale, comportarsi con quella disinvoltura e quel *relax* che vengono per lo più classificati come "spontaneità" e che, apprezzabilissimi nelle occasioni colloquiali che si possono avere in famiglia o con amici, risultano, però, inadeguati quando si trattano casi clinici.

Il comportamento professionale è uno strumento "tecnico" della professione. Avendo più volte insistito sul concetto che la comunicazione è componente essenziale delle proprie capacità cliniche, ne consegue che l'"interpretazione" dei comportamenti è l'equivalente della perfetta padronanza di strumenti relativi alla fase manuale della attività, come potrebbero essere bisturi, trapani o pinze da estrazione.

Si deve tener presente che nessuno di questi approcci ha valore assoluto se adottato isolatamente; è soltanto l'integrazione complessiva che favorirà la percezione della modalità di "accoglienza" fino all'alleanza .

L'alleanza può essere il risultato primario dell'empatia, che si realizza attraverso lo strumento neurologico denominato dei "neuroni-specchio". È, però, fondamentale, che questa empatia non comporti la totale condivisione dei problemi. In tal caso infatti, il professionista sarebbe sovraccaricato dagli stessi elementi dannosi per il paziente, fino ad esitare nel cosiddetto "*burnout*" professionale.

Nell'ambito del rapporto odontoiatra paziente, assume un ruolo di particolare importanza l'acquisizione del consenso alle cure.

In base all'art. 32 della Costituzione italiana, **nessuno può essere sottoposto a trattamenti medici contro la sua volontà**, concetto ampiamente ribadito nell'articolo 35 del Codice di deontologia

medica – *“L’acquisizione del consenso o del dissenso è un atto di specifica ed esclusiva competenza del medico, non delegabile. Il medico non intraprende nè prosegue in procedure diagnostiche e/o interventi terapeutici senza la preliminare acquisizione del consenso informato o in presenza di dissenso informato. Il medico acquisisce, in forma scritta e sottoscritta o con altre modalità di pari efficacia documentale, il consenso o il dissenso del paziente, nei casi previsti dall’ordinamento e dal Codice e in quelli prevedibilmente gravati da elevato rischio di mortalità o da esiti che incidano in modo rilevante sull’integrità psico-fisica.*

*Il medico tiene in adeguata considerazione le opinioni espresse dal minore in tutti i processi decisionali che la riguardano”.*

Appare chiaro come **il consenso informato rappresenta il presupposto per la legittimità di ogni atto medico.**

Il consenso informato deve rispondere a quattro fondamentali principi: deve essere esplicito, personale, specifico e consapevole. Nel corso del colloquio odontoiatra/paziente, l’odontoiatra oltre a preoccuparsi di informare il paziente sul piano terapeutico che si intende attuare, dovrà informarlo anche delle opzioni alternative ed anche del perché alcune opzioni non vengono ritenute, nel caso specifico, valide e, quindi, scartate.

Il consenso informato è revocabile in ogni momento da parte del paziente e deve essere riacquisito in caso di cambiamento del piano terapeutico; non esonera, inoltre, il sanitario dalla responsabilità per errori di diagnosi, terapia o scelte tecniche ingiustificatamente rischiose.

Per l’informazione del paziente ai fini del consenso è sufficiente prefigurare in modo esclusivo le complicanze fondatamente e concretamente prevedibili evitando un’eccessiva analiticità in relazione a fatti ipotizzabili solo in astratto; è opportuno richiamare, in maniera sintetica, il piano di terapia, il risultato atteso ed il rapporto rischio beneficio nei confronti di tecniche alternative; devono essere indicati i nomi dei sanitari a cui il consenso è diretto e di eventuali altri specialisti ai quali andranno affidati interventi specifici.

In merito alla forma di acquisizione del consenso, per gli esercenti la libera professione di odontoiatra, allo stato attuale, non esiste obbligatorietà dell’acquisizione scritta. Tuttavia, è consigliabile la forma scritta in presenza di casi complessi contraddistinti da almeno una tra le seguenti caratteristiche: tecniche di non comune utilizzo nella pratica odontoiatrica; terapie non note alla maggior parte dei pazienti o di difficile comprensione; sperimentazioni di tecniche e/o materiali; utilizzazione di biomateriali; cure prestate a minori e a pazienti speciali.

## **Bibliografia**

*Arrigotti G., Moro S. Risultati di un anno di applicazione sperimentale del protocollo B-BS in sanità per aumentare la sicurezza di operatori e pazienti. Atti del 9° Congresso Europeo di B-BS e OBM. JARBA, pp 36-44, n° unico 2015, ed. AARBA, Milano, 2015.*

*Buzzi E.. Etica della cura medica. La Scuola, 2013.*

*Charon R., Wyer P.. Narrative Evidence Based Medicine in Lancet, N.26-2008.*

*Daniels A. C. e Bailey J. S.. Performance Management: Changing behavior that drives organizational effectiveness. Ed. ADI International, Atlanta - USA, 2014. Edizione italiana a cura di Tosolin F., ed. AARBA, Milano, 2016.*

*Eurisko-Google. Nuovi stili di vita. 2016.*

*Evans R. I., Rozelle, R. M., Noblitt R., & Williams D. L. (1975). Explicit and implicit persuasive communications over time to initiate and maintain behavior change: New perspective utilizing a real-life dental hygiene situation. Journal of Applied Social Psychology, 5(2), 150-156.*

*FNOMCEO. Codice di deontologia medica, 2014.*

*Gherlone E. Solely from a contribution to sustainability of treatment. Giornale dell'Odontoiatra ,2011; 28(6): 6 131-8.*

*Seung Sebastian. Connettoma, la nuova geografia della mente. Le Scienze, 2013.*



# **ODONTOIATRIA PEDIATRICA**

L'odontoiatria pediatrica è la branca dell'odontostomatologia che si occupa della prevenzione e della terapia delle patologie del cavo orale negli individui in età evolutiva.

In particolare:

- prevenzione primaria in relazione alla valutazione del rischio di patologia cariosa (sec. il CAT: basso, moderato, elevato o Cariogram);
- terapia della *early childhood caries* o *baby bottle syndrome* o carie da biberon o carie della prima infanzia (E.C.C.), ovvero delle lesioni cariose multiple e destruenti ad insorgenza molto precoce, ad andamento rapidamente evolutivo, causate da trasmissione verticale dello *Streptococcus mutans* e da assunzione frequente e prolungata di zuccheri;
- terapia conservativa degli elementi decidui e permanenti immaturi, sede di patologia cariosa o di lesioni;
- diagnosi precoce e terapia delle erosioni dei denti decidui e permanenti in funzione della presenza/assenza di patologia sistemica associata (es. reflusso gastroesofageo, disturbi del comportamento alimentare, malassorbimenti, etc...), che necessitano di approccio interdisciplinare;
- terapia della polpa degli elementi decidui e permanenti ad apice immaturo, sede di patologia cariosa o di lesioni traumatiche dei tessuti mineralizzati;
- diagnosi precoce e terapia delle patologie dei tessuti molli e delle mucose orali;
- diagnosi precoce e terapia delle abitudini viziate (respirazione orale, succhiamento protratto, deglutizione infantile) in un'ottica di interdisciplinarietà;
- piccola chirurgia (estrazione di elementi affetti da patologia cariosa o da lesioni di origine traumatica non recuperabili, fenulectomie, estrazione di denti soprannumerari);
- riabilitazione protesica in caso di oligo/anodonzia.

Nell'ambito della visita specialistica pediatrica è sempre doveroso un attento esame obiettivo del cavo orale, per valutare lo stato di salute dentale e delle mucose orali del bambino. Tale esame diventa spesso difficile ed indaginoso in età pediatrica, per problematiche correlate principalmente ai cambiamenti evolutivi del distretto orale del bambino durante la normale crescita; basti pensare alla permuta dentaria dai 6 ai 14 anni, allo sviluppo psicofisico in atto, alla difficoltà del bambino a descrivere e localizzare un'eventuale sintomatologia algica oltre ad inquadrarla temporalmente, nonché all'imaturità immunologica dell'infanzia.

Le problematiche odontostomatologiche in età infantile vanno conosciute, individuate precocemente e gestite con protocolli multidisciplinari, atti ad inserire il bambino in un programma

mirato di prevenzione, diagnosi e cura sia di alterazioni dei tessuti duri sia dei tessuti molli orali, con l'obiettivo di soddisfare, secondo i più moderni indirizzi ed in linea con le sollecitazioni poste dalla società, le nuove e diverse esigenze di raggiungere e mantenere la salute orale del bambino. E', pertanto, importante la stretta collaborazione tra pediatra, odontoiatra, ortodontista e igienista dentale in modo da uniformare gli interventi collettivi, semicollettivi e individuali. Diventa, quindi, indispensabile che l'odontoiatra sia aggiornato a riconoscere e affrontare le patologie orali più frequenti e soprattutto in grado di consigliare e indirizzare, laddove possibile, efficaci interventi di prevenzione diventando così figura privilegiata nell'informazione e nel rapporto genitori – bambino.

### **Prima visita e approccio comportamentale**

Prima di affrontare qualsiasi intervento operativo, l'odontoiatra che si occupa dell'assistenza dei pazienti in età evolutiva deve necessariamente mettersi in sintonia con la personalità del piccolo paziente, i suoi problemi e le sue paure, giungendo così ad ottenere la sua attenzione, la sua fiducia e quella dei genitori.

Per cercare di controllare l'ansia del paziente, sarebbe bene rendere confortevole ed a misura di bambino la sala d'attesa.

L'odontoiatra con il paziente in età evolutiva deve comunicare in funzione delle caratteristiche individuali, in particolare del grado di maturazione del piccolo paziente, utilizzando strategie psicocomportamentali individualizzate per favorire la piena collaborazione durante la seduta odontoiatrica.

Si devono mettere in atto percorsi per consentire ai genitori ed all'operatore di costruire l'alleanza terapeutica, necessaria per il conseguimento di obiettivi comuni, atti non solo a risolvere la patologia in fase acuta, ma ad impostare un corretto piano di trattamento, pianificando nel tempo le diverse operatività necessarie al suo completamento e il conseguente *follow-up*, con il monitoraggio delle abitudini a stili di salute orale domiciliare (Smallridge 2000; AAPD 2008).

E' consigliabile un'adeguata istruzione e preparazione all'accoglienza psicologica del bambino (Werner et al. 2016).

**E' consigliabile che la prima visita odontoiatrica venga fatta verso i 18/24 mesi indipendentemente dalla presenza o meno di problematiche dentali** (Wolfe et al. 2006, Scottish Intercollegiate Guideline Network 2006).



**Durante la prima visita il bambino ha l'opportunità di prendere confidenza sia con l'ambiente operativo sia con il personale odontoiatrico.**

**E' consigliabile che l'ambiente operativo sia "a misura di bambino", non ansiogeno e tranquillizzante.**

Durante la prima visita l'odontoiatra deve valutare lo stato di salute della bocca, dei tessuti duri, dei tessuti molli (gingive e mucose orali) e dell'articolazione temporo-mandibolare (ATM); controllare che la formula dentaria sia corretta e compatibile con l'età del paziente e che i denti presenti siano sani e in corretta occlusione. Va, inoltre, controllata la presenza di abitudini viziate (il persistere nell'uso del ciuccio e il succhiamento del dito) che possono alterare lo sviluppo armonico dei mascellari.

Durante la prima visita, inoltre vengono spiegati al piccolo paziente ed ai genitori i principi fondamentali della prevenzione primaria e le eventuali varie fasi del piano di trattamento.

### **Prevenzione della patologia cariosa degli elementi dentari decidui e permanenti**

La carie è una patologia che risulta da una modifica dell'equilibrio del biofilm della placca dentale verso una popolazione batterica cariogenica, cioè produttrice di acidi, causata e mantenuta dalla frequente assunzione di carboidrati facilmente fermentabili (Simonsen, 2002; Mejare et al., 2003). Rappresenta ancora oggi una delle patologie più diffuse nella popolazione generale e in età pediatrica (Jokovic & Locker 2001, Featherstone 2003, Harris et al. 2004, Guzman-Armstrong 2005, Cleaton-Jones et al. 2006, Hiiri et al. 2006).

Le condizioni socio-economiche ed ambientali giocano un ruolo importante nello sviluppo della patologia cariosa, influenzando anche le abitudini correlate alla salute orale, quali l'igiene orale personale e l'igiene alimentare (Kallestål et al. 2003, Johnson 2004, Whelton 2004, Hugoson et al. 2005, Senna et al. 2005, Nunn 2006).

Dalla seconda metà del XX secolo, si è osservata una riduzione della prevalenza della patologia cariosa nei paesi industrializzati tra cui il nostro ma le indagini a carattere nazionale evidenziano che la malattia è ancora particolarmente presente nei bambini italiani: è emersa, infatti, una prevalenza di circa il 22% di patologia a 4 anni e di circa il 44% a 12 anni (Nunn et al. 2000, Tinanoff et al. 2002, Campus et al. 2004, Marthaler 2004, Campus et al. 2007b).

In Italia, la quasi totale assenza sul territorio di servizi odontoiatrici di comunità rende ancora più difficile l'attuazione di programmi di prevenzione puntuali ed efficaci (Strohmenger et al. 2006).

**La prevalenza della patologia cariosa nella popolazione infantile italiana ci porta a considerare l'intera popolazione come potenzialmente a rischio di carie e, pertanto, bisognosa di interventi preventivi.**

### **Fluoroprofilassi**

La costante presenza di adeguate concentrazioni di fluoro nel cavo orale riduce significativamente il rischio di carie (Axelsson et al. 2004, Douglass et al. 2004, Petersson et al. 2004, Adair 2006).

Il fluoro agisce:

1. rinforzando la struttura cristallina dello smalto con la formazione di fluoro apatite;
2. favorendo la remineralizzazione dello smalto demineralizzato;
3. svolgendo un effetto antimicrobico, soprattutto su *Streptococcus mutans*, si da diminuirne la capacità di adesione ai tessuti orali ed i tempi di moltiplicazione.

La fluoroprofilassi, intesa come prevenzione della carie attraverso l'utilizzo del fluoro, rappresenta la pietra miliare della prevenzione della carie ed è necessaria in tutti gli individui (Leroy 2003, Weintraub 2003, Twetman et al. 2004, Jones et al. 2005, Kitchens 2005). Può essere effettuata per via sistemica e per via topica. Negli anni sono stati sviluppati diversi mezzi di somministrazione del fluoro, ognuno dei quali con diverse concentrazioni, frequenze di uso e posologie quali acqua fluorata, latte, sale, compresse, gocce, dentifrici, gel, vernici, ecc (Maturò et al. 2001, Lewis & Milgrom 2003, Marinho et al. 2004, Yeung et al. 2005).

Per definizione, la fluoroprofilassi per via topica descrive tutti i mezzi di erogazione che forniscono fluoro in concentrazioni elevate alle superfici esposte dei denti per un effetto protettivo locale e, pertanto, tali mezzi non sono destinati all'ingestione. A oggi, l'effetto preventivo post-eruttivo del fluoro, ottenuto attraverso la via di somministrazione topica, è considerato più efficace rispetto a quello pre-eruttivo, ottenuto attraverso la via di somministrazione sistemica.

I mezzi di fluoroprofilassi maggiormente utilizzati sono quelli per via topica (dentifrici, collutori o gel); questa via di somministrazione, inoltre, è in grado di fornire concentrazioni molto più elevate di fluoro rispetto a quelle contenute, ad esempio, nell'acqua potabile.

Il declino della prevalenza della carie registrato nei paesi industrializzati è stato principalmente attribuito all'incremento della diffusione dei dentifrici fluorati. Il dentifricio fluorato, quindi, rappresenta un mezzo di somministrazione di primaria importanza nella prevenzione della carie.

Gli individui in tenera età, tuttavia, non sapendo ancora controllare efficacemente il riflesso della deglutizione, tendono a ingerire involontariamente parte del dentifricio apportato durante le manovre di igiene orale domiciliare, con conseguente assorbimento sistemico.

Un'assunzione eccessiva e protratta nel tempo di fluoro, (acqua fluorata, dentifricio, supplementi fluorati, latte in formula) durante l'età pediatrica può essere causa di fluorosi dentale. Esiste, inoltre, forte evidenza che l'uso di dentifricio che contiene almeno 1000 ppm di fluoro fino a 5/6 anni di età è associato ad un incremento del rischio di fluorosi. E', quindi, consigliabile un'accurata supervisione della quantità di dentifricio fluorato somministrato al bambino nei primi anni di vita da parte del genitore (pea-size) per ridurre al minimo il rischio di fluorosi.

Per massimizzare l'effetto benefico del fluoro contenuto nel dentifricio, è consigliabile non risciacquare o ridurre al minimo il risciacquo, dopo lo spazzolamento.

L'uso di integratori fluorati è possibile previa attenta valutazione della quantità di fluoro assunta quotidianamente da altre fonti.

Gli integratori fluorati devono essere prescritti dal pediatra nei casi di oggettiva difficoltà alla somministrazione topica di fluoro attraverso il dentifricio o come metodica di fluoroprofilassi aggiuntiva nei soggetti a rischio di carie. Tale modalità di fluoroprofilassi richiede tuttavia una compliance elevata da parte della famiglia.

Dai 6 mesi ai 6 anni di età, la fluoroprofilassi può essere effettuata attraverso l'uso di un dentifricio contenente almeno 1000 ppm di fluoro, 2 volte al giorno, in dose pea-size. Nei casi di oggettiva difficoltà all'uso del dentifricio come unica metodica di fluoroprofilassi e nei soggetti ad alto rischio di carie come metodica aggiuntiva all'uso del dentifricio:

- da 6 mesi ai 3 anni: somministrare 0,25 mg/die di fluoro con gocce;
- da 3 a 6 anni: somministrare 0,50 mg/die di fluoro con gocce o pastiglie.

Dopo i 6 anni la fluoroprofilassi viene effettuata attraverso l'uso di un dentifricio contenente almeno 1000 ppm di fluoro, 2 volte al giorno.

La somministrazione del fluoro, attualmente, non è raccomandabile in gravidanza in quanto non trova adeguato supporto dalle evidenze scientifiche disponibili, mentre relativamente alla metodica

di somministrazione ed alla posologia è buona norma far riferimento al documento “*Linee guida nazionali per la promozione della salute orale e la prevenzione delle patologie orali in età evolutiva*” (Rock et al. 1997, <http://www.salute.gov.it> 2008) e successive revisioni (<http://www.salute.gov.it> 2013).

In definitiva, sarà compito dell’odontoiatra prescrivere, valutando caso per caso, il mezzo di somministrazione più idoneo così come la concentrazione di fluoro da utilizzare, il tutto dopo attenta considerazione del rischio microbiologico effettuato con le tecniche adeguate.

### **Sigillatura dei solchi e fossette**

La sigillatura dei solchi e delle fossette della superficie oclusale degli elementi dentari è una metodica di prevenzione della carie conosciuta ed applicata in tutto il mondo ormai da molti decenni (Ahovuo-Saloranta et al. 2004).

La metodica consiste nella chiusura meccanica delle irregolarità dello smalto dentario presenti principalmente sulla porzione masticante dei molari, dei premolari e, in alcuni casi, sulla superficie palatale dei denti anteriori; il tutto per impedire la colonizzazione batterica dei solchi e delle fessure.

Nei bambini e ragazzi di età compresa fra 5 e 17 anni, più dell’80% delle lesioni cariose si manifesta nelle irregolarità dello smalto situate sulla superficie masticante; il 74% dei solchi dei molari permanenti trattati con questa metodica preventiva si mantiene sano a distanza di circa 15 anni.

**La sigillatura è particolarmente indicata per i primi molari permanenti.** Questi elementi dentari, infatti, occupano una posizione piuttosto arretrata nel cavo orale dei soggetti di 6-7 anni e, quindi, non sono facilmente raggiungibili dalle setole dello spazzolino.

**L’efficacia delle sigillature nel prevenire la carie è massima se queste vengono applicate subito dopo l’eruzione del dente definitivo (nel caso dei primi molari permanenti il momento ideale per la sigillatura è tra il sesto e il settimo anno), per la maggior suscettibilità alla malattia del dente appena erotto, suscettibilità questa che persiste per i primi due anni circa.** La sigillatura permane sul dente per alcuni anni e non necessita di rimozione, ma si consuma nel tempo. Qualora venisse persa prima dei due anni, va ripristinata.

**L'esecuzione di ameloplastica, prima della sigillatura, consente l'identificazione di un processo carioso già presente, consentendo l'adozione, da parte del medico odontoiatra, di procedure alternative e può migliorare la ritenzione del sigillante, senza tuttavia migliorare l'efficacia della procedura preventiva.**

**L'applicazione di fluoro eseguita prima della sigillatura non sembra influenzare negativamente la forza d'adesione.**

**L'isolamento del campo operatorio risulta avere un ruolo chiave per il successo clinico della sigillatura; la contaminazione della saliva determina una riduzione della forza di adesione del sigillante allo smalto.**

**Durante le fasi operative é essenziale seguire scrupolosamente le indicazioni stabilite dalle singole aziende produttrici del sigillante utilizzato.**

**Una corretta diagnosi permette di evidenziare possibili controindicazioni alle sigillature: solchi pigmentati per i quali la terapia prevede la sigillatura associata ad ameloplastica e lesioni cariose minimali per le quali sono indicati restauri minimamente invasivi.**

### **Prevenzione dell'early childhood caries (ECC)**

L'E.C.C. (*early childhood caries* o *baby bottle syndrome* o carie da biberon o carie della prima infanzia) è una manifestazione particolarmente severa e rapidamente distruttrice della patologia cariosa (De Grauwe et al. 2004; Campus et al. 2007a). La causa principale della carie rapidamente distruttrice va ricercata nell'uso prolungato del biberon contenente sostanze zuccherate o latte anche non addizionato con zucchero assunti, principalmente, nelle ore notturne quando il flusso salivare è fortemente ridotto.

Il quadro clinico può presentarsi con forme iniziali di demineralizzazione dello smalto, fino alla completa amputazione degli elementi decidui. La localizzazione clinica riguarda più spesso la superficie vestibolare dei denti del settore anteriore della dentatura decidua e diffonde rapidamente al resto della dentizione. In letteratura sono riportati valori di prevalenza variabili dall'1% al 12%

nei paesi industrializzati e valori superiori al 70% nelle nazioni in via di sviluppo e nelle fasce deboli della popolazione, anche in paesi ad elevato reddito.

Le principali manifestazioni cliniche della carie rapidamente distruttrice sono il dolore, la presenza di ascessi e fistole, cui si associa una frequente compromissione dello stato di salute generale con possibile conseguente malnutrizione. Le complicanze che l'E.C.C. può determinare sono di natura infettiva sistemica, come la malattia focale, e, localmente, la possibilità di sviluppo di cisti follicolari o radicolari ed ipoplasia degli elementi permanenti; complicanze ortognatodontiche, in relazione a possibile perdita della guida canina, alla perdita di spazio con disarmonia dento-alveolare a carico degli elementi permanenti e perdita della dimensione verticale con alterazione del profilo; complicanze funzionali, conseguenti ad alterazioni della cinetica mandibolare, della fonetica e della deglutizione e, infine, complicanze estetiche, legate alla perdita degli elementi dentali, soprattutto a carico del gruppo frontale.

La terapia di questa forma di carie è spesso rappresentata dall'estrazione di molti o di tutti gli elementi decidui, sia per la gravità delle lesioni sia per la giovane età dei soggetti colpiti, che non consente di sottoporli ad una terapia conservativa lunga, complessa e con prognosi dubbia.

I trattamenti endodontici sugli elementi dentali della serie decidua possono essere più o meno complessi in base al tipo di lesione e al grado di interessamento dell'organo pulpare. Diverse variabili influenzano la scelta del tipo di trattamento: l'età del paziente, l'eventuale interessamento della polpa con storie di ascessi ripetuti, il grado di rizolisi, la presenza di eventuali agenesie. I trattamenti comprendono: la pulpotomia, la pulpectomia e l'estrazione dell'elemento.

**Prima di scegliere il tipo di trattamento, si dovrebbe prendere in considerazione la gravità delle lesioni, l'età ed il comportamento del bambino, il rischio di carie e la collaborazione dei genitori.**

**Sono altamente consigliate misure di prevenzione domiciliare e misure cliniche.**

La prevenzione domiciliare comprende:

1. controllo della trasmissione dello *Streptococcus mutans* tra madre e figlio evitando ad es. la condivisione delle stesse posate;

2. non utilizzo del succhiotto edulcorato e del biberon contenente bevande zuccherine. Può risultare utile suggerire al genitore di continuare, almeno per un certo periodo di tempo, l'utilizzo del biberon nelle ore notturne, se di aiuto al sonno, ma solo se contiene acqua;
3. utilizzo di presidi di igiene orale domiciliare a far data dall'eruzione del primo dente deciduo; prima di quest'epoca è buona norma detergere il cavo orale del bambino con una garza inumidita dopo ogni assunzione di cibo, bevande o farmaci edulcorati.

Le misure cliniche comprendono:

1. applicazione topica di vernici o gel al fluoro;
2. riabilitazione estetico - funzionale delle arcate dentarie (prevenzione terziaria).

## **Restauro dell'elemento dentario deciduo o permanente giovane**

### **Rimozione totale del tessuto cariato**

La rimozione totale del tessuto cariato è una procedura che prevede la completa rimozione del tessuto cariato e la sua sostituzione con un materiale biocompatibile con caratteristiche fisico-chimiche in grado di resistere alle forze masticatorie e all'ecosistema del cavo orale (saliva, batteri, ecc.). L'obiettivo del trattamento è quello di eseguire interventi minimali al fine di garantire il massimo rispetto del tessuto dentale sano, sì da garantire il recupero funzionale prima che estetico dell'elemento deciduo (Banerjee et al. 2000; Forgie et al. 2002, Haak et al. 2002, Machiulskiene et al. 2004, Accademia Italiana di Conservativa 2009, Yengopal et al. 2009, Frencken et al. 2012). Esistono due criteri per la preparazione finale:

1. Tecnica tradizionale di preparazione: prevede la rimozione di tutta la dentina cariatata e l'arrivo ad una consistenza di dentina dura su tutte le pareti della cavità. Questa tecnica è ormai considerata non più necessaria ed un overtreatment (Fusayama & Kurosaki 1972, Yip & Samaranayake 1998, Boston 2003, Gruythuysen 2010, Innes et al. 2011, Frencken et al. 2012, Schwendicke et al. 2013, Schwendicke et al. 2014, Schwendicke et al. 2014, Schwendicke et al. 2015).
2. Rimozione contemporanea non selettiva della dentina cariatata: prevede l'escavazione della dentina cariatata fino al raggiungimento di una consistenza solida nelle zone vicino alla polpa

mentre una consistenza più dura deve essere ricercata nella dentina periferica (Fusayama & Kurosaki 1972, Kielbassa et al. 2006). Il trattamento Atraumatic Restoration Technique (ART) rientra in questa categoria (Kemoli et al. 2009). Il trattamento contemporaneo di rimozione non selettiva dovrebbe essere la metodica di prima scelta per lesioni non troppo profonde, se non fossero disponibili ulteriori alternative (dentatura decidua: tecnica di controllo delle cavità non restuarative, sigillature, tecnica di Hall). Nelle lesioni profonde l'utilizzo di questa tecnica potrebbe avere rischi per la polpa (Banerjee et al. 2000, Boston 2003, Innes et al. 2011, Schwendicke et al. 2013, Schwendicke et al. 2013b, Schwendicke et al. 2014, Schwendicke et al. 2015). In questi casi si potrebbe utilizzare la rimozione selettiva della dentina cariata. Vicino alla polpa viene lasciato uno strato di dentina soffice per evitare l'esposizione pulpare accidentale mentre nelle altre aree si rimuove la dentina più possibile per poter garantire una otturazione definitiva. La dentina periferica deve avere una consistenza dura per permettere un sigillo ermetico della lesione. La rimozione selettiva riduce significativamente il rischio di esposizione pulpare.

Le resine composite sono universalmente utilizzate per i restauri di elementi anteriori e posteriori. In commercio ne esistono diverse, con caratteristiche fisiche e di manipolazione adatte alle varie indicazioni terapeutiche, anche in presenza di perdite di tessuto duro dentale conseguente a traumi e/o a malformazioni dentali (Assis et al. 2009).

L'utilizzo di un materiale a base resinosa permette un approccio più conservativo nella preparazione cavitaria, per la ritenzione micro meccanica e chimica garantite dalla mordenzatura dello smalto e dal condizionamento dentinale (Patil et al. 2009).

Per quanto riguarda l'uso dell'amalgama si rimanda al Decreto del Ministro della Salute del 10 ottobre 2001 “ *Divieto di utilizzazione, importazione e immissione in commercio sul territorio nazionale di amalgami dentali non preparati sotto forma di capsule predosate e precauzioni ed avvertenze da riferire nelle istruzioni per gli usi delle amalgame dentali posti in commercio in Italia*”

Le resine composite nei settori frontali costituiscono i materiali di prima scelta; nei settori posteriori, hanno dato prova di buoni risultati clinici a distanza (Unemori et al. 2001, Hickel et al. 2004).

I cementi vetroionomerici resinosi possono efficacemente essere utilizzati per i restauri di elementi decidui o come trattamento provvisorio (Frencken 2010).

Allo stato attuale, non si hanno dati certi su quale materiale da riempimento sia preferibile utilizzare nel trattamento conservativo dei denti decidui.



Nella terapia conservativa delle lesioni cariose minimamente invasive la preparazione della cavità deve rispettare la forma della lesione (Jacobson & Asgari 2008, Genovese & Olivi 2008), senza rimozione di tessuto dentale sano; infatti, non è più necessario adeguarsi ai principi di Black ma gli attuali orientamenti indicano l'applicazione di tecniche mini invasive (Genovese et al. 2008, Tao & Fried 2009).

Preparazione, "step by step", di una cavità cariosa:

1. apertura cavitaria - accesso alla lesione
2. rimozione accurata del tessuto cariato
3. valutazione della dimensione della cavità
4. preparazione cavitaria definitiva
5. rifinitura dei margini.

**Prima di qualsiasi intervento terapeutico è indispensabile effettuare una corretta diagnosi di carie, attraverso un attento esame obiettivo con specillazione e, ove necessario, attraverso indagini radiografiche del tipo bite-wing.**

**Durante le fasi di lavoro può essere opportuno, a discrezione dell'operatore, l'uso di sistemi ottici ingrandenti.**

**In considerazione dei principi di adesività dei materiali da otturazione ed al fine di evitare la contaminazione batterica della dentina esposta, è necessario un buon isolamento del campo operatorio.**

**L'estensione del processo carioso influenza in misura direttamente proporzionale la dimensione finale della cavità.**

**Durante le fasi operative del restauro occorre preservare i tessuti mineralizzati sani del dente, compatibilmente con le tecniche ed i materiali scelti.**

**Margini cavitari lisci e senza soluzioni di continuo influenzano direttamente l'adattamento del restauro e la sua durata nel tempo.**

**L'utilizzo del manipolo turbina dovrebbe essere limitato ai passaggi iniziali di apertura ed abbozzo cavitario; l'eliminazione della dentina rammollita deve essere eseguita preferibilmente con strumenti manuali o con frese rotanti montate su manipolo contrangolo a bassa/bassissima velocità (i.e. ad anello verde o verde doppio).**

**Per evitare lesioni al complesso pulpo-dentinale tutti i passaggi operativi devono essere eseguiti sotto abbondante getto d'acqua.**

**La forma finale della cavità e la rifinitura dei margini è consigliato che venga effettuata con manipolo moltiplicatore a media e/o bassa velocità (i.e. ad anello verde).**

**Prima dell'esecuzione del restauro, se la profondità della cavità lo richiede, occorre effettuare un'adeguata protezione pulpare, allo scopo di preservarne la vitalità.**

**Nel caso di perdita di tessuto dentale interprossimale è necessario utilizzare matrici sezionali o circumferenziali di adeguate dimensioni.**

**Per il ripristino del tessuto dentario perso a causa del processo carioso possono essere utilizzati vari materiali quali cementi a base vetroionomerica e materiali compositi.**

### **Terapia endodontica del dente deciduo**

L'obiettivo della terapia endodontica è il mantenimento dell'integrità anatomo-funzionale e della salute dell'elemento dentario e dei suoi tessuti di sostegno, per prevenire possibili alterazioni di tipo ortognatodontico e/o infettivo. La carie e/o le sequele di un trauma dento-alveolare in dentatura decidua possono determinare patologie ascessuali e la perdita precoce di spazio in arcata, influenzando negativamente la permuta e la formazione del permanente corrispondente.

Una corretta diagnosi dello stato della polpa del deciduo risulta essenziale per formulare la terapia più indicata (Fuks 2002, American Academy of Pediatric Dentistry 2008). Le indicazioni, gli obiettivi e le alternative terapeutiche dipendono dalla vitalità o meno della polpa, sulla base di una corretta diagnosi clinica e radiografica, che permetterà di verificare, in particolare, il grado di

compromissione pulpare, la presenza di possibili lesioni periapicali, il grado di rizolisi e l'eventuale interessamento dei corrispettivi elementi permanenti da parte di processi flogistici.

Lo stadio di formazione della radice del dente deciduo è dirimente per il percorso terapeutico. Infatti, un elemento deciduo presenta, durante la sua permanenza all'interno del cavo orale, tre stadi evolutivi:

- I stadio - fase di crescita e di sviluppo: elemento erotto con radice in via di formazione;
- II stadio - fase di maturazione e stabilizzazione: elemento con radice completata;
- III stadio - fase di regressione: elemento con radice in fase di riassorbimento (rizolisi).

Percorso terapeutico

<b>Deciduo al I stadio</b>	<b>Deciduo al II stadio</b>	<b>Deciduo al III stadio</b>
<p>1. escavazione della carie</p> <p>2. no esposizione pulpare: <i>restauro</i></p> <p>3. si esposizione pulpare: <i>pulpotomia + restauro</i></p> <p>4. polpa non vitale: <i>pulpotomia / pulpectomia parziale + restauro</i></p>	<p>1. escavazione della carie</p> <p>2. no esposizione pulpare: <i>restauro</i></p> <p>3. si esposizione pulpare:</p> <p>- polpa radicolare vitale (no sanguinamento): <i>pulpotomia + ott camerale + restauro</i></p> <p>- polpa radicolare con flogosi (si sanguinamento): <i>pulpectomia + ott canalare con materiale riassorb + restauro</i></p> <p>- polpa non vitale: <i>pulpectomia + ott canalare con cemento riassorb + restauro</i></p>	<p>1. escavazione della carie</p> <p>2. no esposizione pulpare: <i>restauro</i></p> <p>3. si esposizione pulpare: <i>pulpotomia</i></p> <p>- polpa non vitale: <i>pulpotomia / pulpectomia parziale o avulsione</i></p>

## 1. Pulpotomia dell'elemento deciduo

La pulpotomia consiste nell'asportazione completa del tessuto pulpare camerale, in caso di esposizione accidentale del tessuto vitale a seguito di traumi, esposizioni iatrogene o carie, in un elemento dentario asintomatico (Conti et al. 2009).

L'obiettivo del trattamento è quello di preservare la polpa radicolare in modo da garantire la fisiologica rizolisi. L'anamnesi deve escludere dolore spontaneo, sensibilità alla percussione o alla palpazione, con risposta positiva ai test di vitalità.

La pulpotomia è controindicata in presenza di gonfiore, fistola, mobilità patologica, riassorbimenti interni a carico delle radici, calcificazioni pulpari o eccessivo sanguinamento dalla polpa radicolare (segno di infiammazione pulpare). L'aspetto clinico indicativo dell'assenza di infiammazione pulpare è l'arresto del sanguinamento del tessuto ancora presente all'interno dei canali radicolari.

Prima di eseguire una pulpotomia è indispensabile una radiografia endorale periapicale preoperatoria, l'anestesia ed il corretto isolamento del campo operatorio.

Dopo aver eliminato tutto il tessuto cariato, si procede all'apertura della camera pulpare con una fresa diamantata montata su manipoletto turbina, sotto abbondante irrigazione, o tramite un escavatore manuale tagliente. E' da evitare il surriscaldamento della polpa radicolare. Una volta completata la rimozione di tutto il tessuto camerale con strumenti manuali e/o rotanti a bassa/bassissima velocità (i.e. ad anello verde o verde doppio), si tampona la cavità con pellets di cotone inumiditi con soluzione fisiologica sterile e si crea una emostasi della polpa radicolare utilizzando prodotti a base di solfato ferrico (Papagiannoulis 2002).

La ricostruzione dell'elemento dentario con materiale provvisorio è preceduta dal posizionamento in cavità di un materiale biocompatibile tale da garantire l'integrità della polpa radicolare senza interferire con il fisiologico processo di rizolisi.

A tale scopo, un materiale di utilizzo è l'idrossido di calcio, composto privo di tossicità sistemica e locale, che, grazie al pH basico, è in grado di neutralizzare l'acido lattico prodotto dagli osteoclasti, prevenendo così la dissoluzione della componente minerale della dentina (Tronstad et al. 1981, Waterhouse et al. 2000). L'idrossido di calcio può, inoltre, attivare la fosfatasi alcalina, enzima che svolge un ruolo fondamentale nella formazione del tessuto duro dentale. I dati scientifici, tuttavia, non hanno ancora chiarito se l'uso di tale composto nella terapia degli elementi decidui possa portare a riassorbimenti interni. L'idrossido di calcio

dovrebbe, comunque, essere applicato su tessuto pulpare nel quale sia stata raggiunta una buona emostasi; questa evenienza, tuttavia, è spesso difficile da ottenere durante l'intervento. Risultati soddisfacenti sono stati ottenuti anche con il Mineral Trioxide Aggregate (MTA) (Ford et al. 1996, Chacko & Kukirose 2006). Si tratta di un composto di silicato tricalcico, alluminio tricalcico, ossido tricalcico ed ossido silicato che inizia a solidificare nelle strutture dure in meno di tre ore favorendo la formazione di tessuto duro e promuovendo una rapida crescita cellulare, così come visto in vitro. Il materiale va posto direttamente sulla polpa radicolare e ricoperto con un pellett di cotone inumidito che ne favorisce l'indurimento; si crea a questo punto un'emostasi del tessuto pulpare. L'elemento dentario, viene quindi, ricostruito con materiale provvisorio. A distanza di una settimana, l'otturazione provvisoria ed il pellett di cotone vanno rimossi: se il materiale avrà assunto una consistenza dura, potrà essere effettuata la ricostruzione definitiva.

Comparato all'idrossido di calcio, il MTA ha dimostrato una maggiore capacità nel mantenere l'integrità del tessuto pulpare. L'analisi istologica nei tessuti pulpari animali e umani dimostra una minore risposta infiammatoria, minore iperemia e minore necrosi pulpari rispetto all'idrossido di calcio. Il MTA ha effetto antibatterico su qualche batterio facoltativo ma non un effetto specifico contro i batteri anaerobi; è dotato di grande efficacia nel ridurre la penetrazione dei microrganismi, è biocompatibile ma anche bioinduttivo (Aeinehchi et al. 2003).

In alternativa al MTA, è stato proposto il cemento di Portland. Dal punto di vista chimico differisce per l'assenza di ioni bismuto e la presenza di ioni potassio; è simile per attività antibatterica e proprietà macroscopiche ed ha il vantaggio di bassi costi. Tuttavia, i dati scientifici sono attualmente insufficienti, sebbene molto incoraggianti, per considerare il cemento di Portland un materiale di largo uso nella pratica clinica.

Una volta eseguita la pulpotomia dell'elemento deciduo, se all'esame obiettivo, effettuato a distanza di una settimana, il dente non presenta segni o sintomi di infiammazione è possibile la ricostruzione definitiva con un materiale composito o cementi vetroionomerici.

**Una corretta diagnosi dello stato della polpa del dente deciduo risulta essenziale per definire la terapia più indicata.**

**L'anamnesi deve escludere dolore spontaneo, sensibilità alla percussione o alla palpazione, progressi processi ascessuali. L'elemento dentario deve essere vitale.**

**Prima di eseguire una pulpotomia è sempre indispensabile eseguire una radiografia endorale periapicale preoperatoria per valutare il grado di compromissione pulpare, la presenza di possibili lesioni periapicali, il grado di rizolisi e l'eventuale interessamento dei corrispettivi elementi permanenti da parte di processi flogistici.**

**E' necessario eseguire anestesia locale plessica o tronculare, con o senza adrenalina, a seconda delle condizioni di salute generale del paziente.**

**Durante le procedure operative, il corretto isolamento del campo operatorio, riduce l'inquinamento batterico e protegge i tessuti molli da possibili eventi traumatici.**

**La rimozione completa del tessuto dentale cariato deve precedere l'apertura della camera pulpare, per evitare la contaminazione batterica.**

**Durante le procedure operative, atte a rimuovere la polpa camerale, è importante l'utilizzo di abbondante irrigazione per evitare di lesionare o surriscaldare la polpa radicolare.**

**A livello degli imbocchi radicolari, l'eventuale sanguinamento deve interrompersi spontaneamente entro un massimo di quattro minuti; quindi si può posizionare il materiale di scelta, realizzare un restauro provvisorio ed eseguire il controllo radiografico.**

**Il restauro definitivo va eseguito dopo una settimana minimo, in assenza di segni e/o sintomi di infiammazione pulpare.**

## **2. Pulpectomia del dente deciduo**

Per pulpectomia si intende l'asportazione dell'intera polpa dentaria, camerale e radicolare, negli elementi dentari con polpa non vitale o irreversibilmente infiammata, a seguito di carie o traumi (Tronstad et al. 2000, Hommez et al. 2002, Koshy & Love 2004, Carrotte 2005, Ozalp et al. 2005, American Academy on Pediatric Dentistry 2008, Blanchard & Boynton

2010). Con tale trattamento si rimuove l'infezione e, quindi, si controlla la carica batterica del sistema canalare (Bawazir & Salama 2006).

Le indicazioni alla pulpectomia sono: necrosi, presenza di fistola, processi ascessuali, dolore spontaneo e indotto alla percussione, mobilità non legata alla permuta.

I fattori che influenzano il trattamento endodontico di un elemento sono rappresentati principalmente dal tipo di anatomia radicolare, dalla difficoltà di stabilire l'esatta collocazione del forame apicale, per il rimaneggiamento durante il fisiologico processo di rizolisi e dall'esiguo spessore del pavimento camerale. Particolare attenzione, durante la strumentazione dei canali, deve essere posta alla contigua gemma del dente permanente.

Una radiografia endorale periapicale permette di valutare l'eventuale presenza ed estensione della lesione periapicale, la presenza di un tetto osseo tra deciduo e permanente corrispondente ed il grado di rizolisi dell'elemento da trattare.

Una corretta diagnosi dovrà valutare l'eventualità di procedere all'avulsione dell'elemento, nel caso in cui non vi siano i presupposti per eseguire un corretto trattamento endodontico.

Il trattamento prevede, dopo aver eseguito un'anestesia locale (se l'elemento è ancora parzialmente vitale) e, previo corretto isolamento del campo operatorio, la rimozione di tutto il tessuto cariato con la creazione di un corretto accesso alla camera pulpare.

Una volta individuati gli imbocchi radicolari, si esegue un iniziale sondaggio dei canali con file manuali, per definire la corretta "lunghezza di lavoro". E' di ausilio, in questa fase, il rilevatore apicale, facendo riferimento all'Rx endorale pre-operatoria.

Si procede, quindi, all'asportazione della polpa canalare mediante strumenti manuali o strumenti al Ni-Ti montati su manipolo contrangolo a bassa/bassissima velocità (i.e. ad anello verde o verde doppio) e con controllo del torque, secondo la tecnica desiderata, tenendosi un millimetro più corti rispetto alle lunghezze di lavoro precedentemente rilevate; il trattamento dei canali prevede un'abbondante irrigazione.

La detersione e sagomatura dei canali deve essere rispettosa dell'anatomia radicolare dell'elemento dentario; va evitata la strumentazione aggressiva poiché potrebbero crearsi danni a carico del germe del permanente o potrebbe essere compromessa la stabilità dell'elemento dentale a causa di una eccessiva rimozione di dentina sana (Zehnder 2006).

La detersione dei canali radicolari risulta determinante per la creazione di un ambiente il più sterile possibile (Kawashima et al. 2009); questa può essere effettuata con lavaggi di acqua ossigenata alternata ad ipoclorito di sodio in diluizione all'1% (Siqueira et al. 2007). Questo garantisce la dissoluzione di sostanze organiche e la detersione di eventuali canali laterali,



vista l'azione battericida nei confronti dei batteri gram- e gram+. In considerazione della potenziale tossicità tissutale dell'ipoclorito di sodio, è da evitare che questo irrigante fuoriesca dal sistema canalare; il suo utilizzo deve essere particolarmente cauto in caso di rizolisi o riassorbimenti radicolari (Duggal et al. 2005).

Al fine di ottenere un buon contatto dell'irrigante con tutta la superficie radicolare, è importante che venga fatta una buona sagomatura del canale che, nel caso dei denti decidui, non rappresenta una tappa fondamentale per una corretta otturazione tridimensionale del sistema radicolare, a differenza, invece, di quanto si rende necessario negli elementi della serie permanente.

Sagomati e detersi, i canali devono essere asciugati con coni di carta sterile e, quindi, riempiti con un cemento canalare riassorbibile.

I cementi canalari più usati sono: la pasta iodoformica in associazione con idrossido di calcio; l'ossido di zinco eugenolo, che ha una buona capacità di sigillo coronale, ma una limitata attività antibatterica, con effetto lesivo per i permanenti corrispondenti e irritante per i tessuti periapicali; l'idrossido di calcio, il cui meccanismo d'azione sembra essere legato principalmente alle caratteristiche di alcalinità ed alla presenza di ioni calcio. Trova impiego in caso di elemento dentale necrotico con ampia lesione periapicale; il suo tempo di riassorbimento è inferiore rispetto all'ossido di zinco eugenolo (Mani et al. 2000).

Una volta riempito il sistema canalare, ed effettuata una otturazione con materiale provvisorio, il paziente dovrà essere monitorato con controlli successivi, clinici e radiografici, per verificare la guarigione avvenuta che è testimoniata dalla scomparsa di segni e sintomi.

Solo a guarigione avvenuta si procede all'otturazione definitiva con materiale composito o cemento vetroionomerico.

**Una corretta diagnosi è necessaria per valutare l'eventualità di procedere all'avulsione dell'elemento, in caso non ci siano i presupposti per eseguire un corretto trattamento endodontico.**

**Una radiografia endorale periapicale permette di valutare l'eventuale presenza ed estensione della lesione periapicale, la presenza di un tetto osseo tra deciduo e permanente corrispondente ed il grado di rizolisi dell'elemento deciduo da trattare.**

**La strumentazione canalare deve essere eseguita, ponendo attenzione alla contigua gemma del dente permanente. Risulta estremamente importante ottenere una buona detersione dei canali radicolari, per la creazione di un ambiente il più sterile possibile.**

**Per l'otturazione canalare è fondamentale l'uso di cementi riassorbibili, che non danneggino il permanente.**

**Per il restauro provvisorio e definitivo sono valide le raccomandazioni precedenti.**

### **3. Terapia della polpa nei denti permanenti giovani e con apice non completamente formato**

L'obiettivo primario della terapia della polpa è mantenere la salute del dente e dei tessuti di sostegno quando il dente è affetto da patologia cariosa, da lesioni di origine traumatica o da altre cause (American Association of Endodontists 1996, 2003, Thompson et al. 2008). Nel dente permanente neoerotto con radici non ancora completamente formate, la polpa è fondamentale per l'apicogenesi. Il mantenimento a lungo termine di un dente permanente richiede una radice con un rapporto corona/radice favorevole e pareti dentinali di spessore sufficiente a resistere alle fisiologiche funzioni. La conservazione della polpa è, quindi, un obiettivo primario nella terapia dei denti permanenti neoerotti, anche se un dente senza la polpa vitale può rimanere clinicamente funzionale (Bjørndal et al. 1997, Bjørndal & Mjör 2001, Ricketts et al. 2006).

Le indicazioni, gli obiettivi e il tipo di terapia della polpa dipendono dalla vitalità della polpa, sulla base della diagnosi clinica di: - polpa normale (in assenza di sintomi e con risposta positiva ai test di sensibilità pulpale); - pulpite reversibile; - pulpite irreversibile (sintomatica o asintomatica); - polpa necrotica.

La diagnosi clinica si basa su:

- anamnesi medica completa;
- anamnesi odontoiatrica passata e presente, trattamenti effettuati, sintomi attuali e *chief complaint*, ponendo al bambino e ai genitori domande relative alle caratteristiche del dolore (localizzazione, intensità, durata, spontaneo o provocato);
- esame obiettivo extraorale, con particolare riguardo alla presenza di gonfiore;
- esame obiettivo intraorale degli elementi dentali e dei tessuti molli con particolare riguardo alla presenza di gonfiore e/o di fistole;
- esame radiografico (se di possibile esecuzione) per diagnosticare sede e profondità della patologia cariosa, stadio di formazione radicolare, presenza di patologie periapicali di origine endodontica (Pereira & Stanley 1981);

- test clinici (palpazione, percussione, mobilità, test di sensibilità polpare).

Denti che presentano sintomi quali anamnesi di dolore spontaneo e/o segni quali fistole, gonfiore non di origine parodontale, aumento di mobilità non associato a trauma o esfoliazione, radiotrasparenza apicale o nella zona della forcazione, evidenza radiografica di riassorbimento interno/esterno, hanno una diagnosi clinica di pulpite irreversibile o di necrosi e sono candidati al trattamento endodontico.

I denti che manifestano un dolore di breve durata attenuato da analgesici, dallo spazzolamento, dalla rimozione dello stimolo, in assenza di segni e/o sintomi di pulpite irreversibile, hanno una diagnosi clinica di pulpite reversibile e sono candidati alla terapia vitale della polpa.

**Tutte le informazioni diagnostiche, la terapia e il trattamento di follow-up è consigliabile siano documentate.**

**Il piano di trattamento deve tener conto della storia clinica del paziente, il valore dell'elemento in relazione allo sviluppo e alla crescita dell'apparato stomatognatico, le alternative alla terapia e la possibilità di ricostruire il dente.**

**Quando il processo infettivo non può essere arrestato con le terapie indicate in questa sezione, il supporto osseo non può essere recuperato, la struttura dei denti è inadeguata per un restauro o il riassorbimento patologico della radice è eccessivo, deve essere presa in considerazione l'estrazione dell'elemento dentario.**

**Tutte le terapie della polpa devono essere eseguite con adeguato isolamento del campo operatorio in modo tale da ridurre al minimo la contaminazione batterica.**

**La terapia della polpa richiede una valutazione clinica e radiografica periodica del dente trattato e delle strutture di supporto. La valutazione clinica dovrebbe essere eseguita ogni 6 mesi. I pazienti trattati per un'infezione dentale acuta, inizialmente potrebbero richiedere rivalutazioni cliniche più frequenti.**

**La terapia della polpa dei denti permanenti neo-erotti con apice non completamente formato dovrebbe essere rivalutata radiograficamente a 6 e a 12 mesi dopo il trattamento, poi periodicamente, a discrezione del clinico.**

**Per ogni dente sottoposto a terapia della polpa, segni clinici e/o sintomi possono indurre l'odontoiatra a rivalutazioni più frequenti.**

### **3.a Trattamento della polpa nei denti con diagnosi di polpa vitale o di pulpite reversibile.**

In un dente con una polpa sana, quando tutto il tessuto cariato viene rimosso, può essere posizionato uno sottofondo protettivo nella zona profonda della preparazione per ridurre al minimo i danni alla polpa, promuovere la guarigione del tessuto pulpare e/o minimizzare la sensibilità post-operatoria. Il sottofondo protettivo è uno strato di materiale applicato sulla superficie dentinale prossima alla polpa in una preparazione di cavità profonda, che ha lo scopo di sigillare i tubuli dentinali esposti ed agire come barriera protettiva tra materiale da otturazione o cemento e la polpa. Il posizionamento di un sottile rivestimento di protezione è a discrezione del clinico che può usare idrossido di calcio, adesivo dentinale, cemento vetroionomerico. Il posizionamento di un sottofondo protettivo nella zona profonda della preparazione è utilizzato per conservare la vitalità del dente, promuovere la guarigione del tessuto pulpare e la formazione di dentina terziaria, ridurre la microinfiltrazione batterica. Non dovrebbero verificarsi segni o sintomi clinici sfavorevoli post-terapia come dolore, sensibilità, gonfiore.

- **Terapia indiretta della polpa**

La terapia indiretta della polpa è una procedura eseguita in un dente con diagnosi di pulpite reversibile e carie profonda, che necessiterebbe di terapia endodontica se la carie fosse completamente rimossa.

Alcuni A.A. propongono di rimuovere il tessuto cariato il più vicino possibile alla polpa, posizionare uno strato protettivo e chiudere il dente senza rientrare, in una fase successiva, in cavità per eliminare la dentina affetta residua. Il rischio di questo approccio è un'esposizione accidentale della polpa o l'instaurarsi di una pulpite irreversibile.

Altri A.A. propongono una procedura in 2 fasi: rimozione della dentina a livello della giunzione smalto-dentinale e di quella periferica, lasciando in situ la dentina cariata

sovastante la polpa con l'obiettivo di modificare l'ambiente ai batteri cariogenici al fine di diminuirne il numero; sigillando la carie residua dal biofilm orale, si tenta di rallentare o arrestare lo sviluppo della carie. La seconda fase consiste nella rimozione della carie residua e posizionamento di una otturazione definitiva. La raccomandazione più comune è che l'intervallo tra le due fasi sia di 3-6 mesi, tempo sufficiente per la formazione di dentina terziaria e per porre una diagnosi definitiva di vitalità pulpare. Fondamentale per entrambe le fasi di rimozione è il posizionamento di un restauro con un buon sigillo marginale.

La decisione se utilizzare la tecnica in una fase o quella in due fasi dovrebbe essere basata sulle condizioni del singolo paziente dal momento che i dati in possesso sull'argomento non sono sufficienti su quale approccio sia di maggior successo a lungo termine.

**La terapia indiretta della polpa è indicata in un dente permanente giovane con una diagnosi di polpa normale senza sintomi di pulpite o con pulpite reversibile.**

**La polpa è valutata con criteri clinici e radiografici per essere considerata vitale e in grado di resistere agli insulti della carie.**

**L'otturazione provvisoria e/o definitiva deve garantire un sigillo ermetico della dentina coinvolta dall'ambiente orale. La vitalità del dente dovrebbe essere preservata. Non devono manifestarsi, dopo la terapia, segni e/o sintomi quali sensibilità, dolore, gonfiore. Non devono esserci evidenze radiografiche di riassorbimento radicolare patologico esterno o interno o altre alterazioni patologiche. I denti con radici immature devono mostrare uno sviluppo radicolare fisiologico di apicogenesi.**

- **Pulpotomia parziale per esposizione dovuta a carie**

La pulpotomia parziale per esposizione dovuta a carie è una procedura in cui il tessuto pulpare infiammato sottostante l'esposizione viene rimosso per una profondità di 1 a 3 mm (o anche più) per raggiungere la porzione di polpa sana. Il sanguinamento pulpare viene controllato mediante agenti battericidi come ipoclorito di sodio (Siqueira et al. 2007) e clorexidina prima di posizionare idrossido di calcio (Nosrat & Nosrat 1998) o MTA (Torabinejad & Chivian 1999, Ferris & Baumgartner 2004, Menezes et al.

2004, Holan et al. 2005, El-Meligy et al. 2006, Witherspoon et al. 2006, Bogen et al. 2008). Quindi, va eseguita una otturazione in grado di garantire un sigillo ermetico da microinfiltrazioni (Rabchinsky & Donly 1993, Loyola-Rodriguez et al. 1994; Duque et al. 2005).

**Una pulpotomia parziale è indicata in un dente permanente neoerotto per una esposizione pulpare causata da carie in cui l'emorragia è controllata in pochi minuti; il dente deve essere vitale, con diagnosi di polpa normale o di pulpite reversibile.**

**La polpa residua deve mantenersi vitale dopo la pulpotomia parziale. Non devono manifestarsi dopo la terapia segni e/o sintomi quali sensibilità, dolore, gonfiore. Non devono esserci evidenze radiografiche di riassorbimento radicolare patologico esterno o interno, calcificazioni canalari patologiche, radiotrasparenze periapicali. I denti con radici immature devono mostrare uno sviluppo radicolare fisiologico di apicogenesi.**

**• Pulpotomia parziale per esposizione di origine traumatica (pulp. secondo Cvek)**

La pulpotomia parziale per esposizione della polpa di origine traumatica è una tecnica in cui il tessuto pulpare infiammato sotto l'esposizione viene rimosso per una profondità di 1 a 3 mm (o anche più) per raggiungere la porzione di polpa sana. Il sanguinamento pulpare viene controllato mediante agenti battericidi come ipoclorito di sodio e clorexidina prima di posizionare idrossido di calcio o MTA.

Nei denti anteriori è consigliato MTA bianco, piuttosto che grigio, per diminuire la possibilità di discolorazioni. I due preparati hanno dimostrato avere proprietà simili.

**La pulpotomia è indicata in un dente permanente giovane vitale, con apice incompleto, dopo esposizione traumatica della polpa. L'emorragia deve essere controllata dopo la rimozione della polpa infiammata. Né il tempo intercorso tra il trauma e la terapia né le dimensioni dell'esposizione pulpare sono fattori critici se il tessuto pulpare superficiale infiammato è amputato dalla polpa sana.**

**La polpa residua deve mantenersi vitale dopo la pulpotomia parziale. Dopo la terapia non devono manifestarsi segni e/o sintomi quali sensibilità, dolore, gonfiore. Non devono esserci evidenze radiografiche di riassorbimento radicolare patologico esterno o interno, calcificazioni canalari patologiche, radiotrasparenze**

**periapicali. I denti con radici immature devono mostrare uno sviluppo radicolare fisiologico di apicogenesi o formazione dell'apice radicolare.**

### 3.b Terapia della polpa non vitale

- **Pulpectomia (terapia canalare convenzionale)**

La pulpectomia in un dente permanente con apice formato è il trattamento canalare convenzionale (terapia endodontica) da attuare in caso di esposizione, infezione o necrosi pulpare con l'obiettivo di eliminare l'infezione pulpare e periradicolare. In tutti i casi, l'intero tetto della camera viene rimosso per eliminare tutto il tessuto pulpare coronale e garantire l'accesso ai canali. Dopo la disinfezione e sagomatura del sistema dei canali radicolari, si realizza l'otturazione tridimensionale ed ermetica completa dei canali con un materiale da otturazione biologicamente compatibile e non riassorbibile.

**La pulpectomia è indicata nei denti permanenti con pulpite irreversibile o con polpa necrotica nei quali la radice ha l'apice già formato. In caso di denti con radici già trattate endodonticamente con lesioni periradicolarie irrisolte, con canali non accessibili mediante un approccio ortograde, con calcificazioni dello spazio endodontico, è indicata una terapia specialistica (i.g. apicectomia con terapia retrograda).**

**Occorre evidenziare radiograficamente un riempimento canalare corretto, in assenza di sovraestensioni e sottoriempimenti. Non devono manifestarsi segni e/o sintomi negativi post-trattamento (prolungata sensibilità, dolore, gonfiore); deve esservi evidenza della risoluzione della patologia pre-trattamento in assenza di ulteriori lesioni cliniche e/o radiografiche dei tessuti periradicolarie.**

- **Apacificazione**

L'apacificazione è una tecnica utilizzata per indurre la chiusura della parte terminale della radice in un dente permanente non vitale, con apice non completamente formato. Prevede la rimozione del tessuto infetto coronale e radicolare e il posizionamento di un materiale biocompatibile come l'idrossido di calcio nei canali per 2-4 settimane, per disinfettare lo spazio endodontico. La chiusura dell'apice radicolare è realizzata

mediante una “barriera apicale” di MTA. Nei casi in cui non si può realizzare una chiusura completa con MTA, si può inserire una medicazione a base di collagene riassorbibile per consentire il posizionamento di MTA entro lo spazio finale del canale. La guttaperca viene usata per riempire lo spazio endodontico residuo. Se le pareti del canale sono sottili, lo spazio endodontico può essere riempito con MTA o resina composita per rendere il dente più resistente.

**L’apacificazione è una tecnica per denti permanenti non vitali con radici non completamente formate.**

**Dopo l’apacificazione non devono manifestarsi segni e/o sintomi negativi (prolungata sensibilità, dolore, gonfiore). Non devono esserci segni radiografici di riassorbimento radicolare esterno, di frattura radicolare, di patologie periradicolarie durante o dopo la terapia. Il dente deve continuare ad erompere e l’alveolo a crescere** (Fairbourn et al. 1980, Mejare & Cvek 1993, Coll & Sadrian, 1996, Weiner et al. 1996, Katebzadeh et al. 1998, Farooq et al. 2000, Murray et al. 2002, Patino et al. 2002, McDonald et al. 2004, Fuks 2005, Ozalp et al. 2005, Camp et al. 2006, Itota et al. 2006, Oliveira et al. 2006, Zehnder 2006, Mehdipour et al. 2007, Oen et al. 2007).

### **Chirurgia orale pediatrica**

Nei pazienti in età evolutiva, prima di procedere ad interventi di chirurgia odontostomatologica, è necessaria la raccolta di un’attenta anamnesi, integrata, ove opportuno, da consulenze specialistiche nell’ipotesi di sospetto di eventualità di situazioni di emergenze intraoperatorie e/o postoperatorie. E’ necessaria un’approfondita valutazione del quadro obiettivo integrato da un’analisi radiografica; le radiografie possono includere Rx endorali, Rx ortopantomografia, tomografia assiale computerizzata (TAC) (Massler & Savara 1950, Zhu & King 1995, Whight 1995, Cameron & Widemar 1997, Messner & Lalakea 2000, American Association of Oral and Maxillofacial Surgeons 2001, Cunha et al. 2001, American Academy of Pediatric Dentistry 1999, 2005, Flaitz 2005).

Particolare attenzione, inoltre, deve essere posta alla valutazione del comportamento del giovane paziente. Infatti, l’atteggiamento del soggetto in età evolutiva può subire importanti modificazioni dal periodo preoperatorio a quello intraoperatorio sì che alcuni soggetti, per il controllo del dolore e dell’ansia, necessitano di ulteriori accorgimenti oltre l’anestesia locale.



La valutazione del paziente comporta anche la verifica di eventuali traumi e/o interventi chirurgici nella regione orale e mascellare già subiti, poiché, nella popolazione pediatrica, questi possono produrre potenziali effetti avversi sulla crescita, incrementando in modo marcato rischi e complicanze. Infatti, lesioni traumatiche a livello della regione maxillo-facciale possono influire negativamente sulla crescita e sulle funzioni. Per esempio, i traumi localizzati alla regione del condilo mandibolare possono non solo portare ad una riduzione della crescita ma anche limitare la funzione mandibolare, come risultato dell'anchilosi. Anche la chirurgia necessaria per la correzione di malformazioni congenite o acquisite può influenzare negativamente la crescita. Ad esempio, nelle palatoschisi le cicatrici palatali sviluppate dalla riparazione primaria del palato, possono causare una anomala crescita mascellare.

In debita considerazione, inoltre, va tenuto il fatto che la chirurgia mascellare e mandibolare in pazienti in dentizione decidua e mista è complicata dalla presenza delle gemme dentali. Modificazioni delle tecniche standard possono essere necessarie per evitare traumi alle gemme. Per esempio, la distrazione ossea può essere un trattamento di successo per correggere anomalie craniofacciali in pazienti pediatrici. Tuttavia questa tecnica può essere associata a complicanze a lungo termine (danni dello sviluppo dentale, formazione di cisti dentigere secondarie al posizionamento di pin nello spazio adiacente a germi dentali), responsabili di malocclusioni. Per minimizzare gli effetti della chirurgia nel corso dello sviluppo della dentizione sono necessarie radiografie ed in alcuni casi la tomografia assiale computerizzata.

Una volta completata l'anamnesi e definito il percorso terapeutico più appropriato alla patologia da trattare, effettuate le opportune valutazioni come sopra specificato, l'odontoiatra, in presenza di paziente minorenne, deve ottenere il consenso informato dei genitori /tutori.

La gestione del periodo post-operatorio in età evolutiva è spesso più complessa che in età adulta. Particolari considerazioni devono essere date all'apporto calorico e alla gestione di fluidi ed elettroliti. I pazienti pediatrici che devono essere sottoposti ad interventi di chirurgia orale e/o maxillo-facciale di particolare complessità devono essere indirizzati verso strutture sanitarie dotate di personale competente nella gestione dei pazienti in età evolutiva.

**E' importante il tempestivo trattamento dell'infezione odontogena causata da patologia cariosa, da patologia parodontale, da traumi.** A causa del dolore e del malessere, il bambino, se non si alimenta, va facilmente incontro a disidratazione. Le infezioni dell'area superiore del viso frequentemente provocano dolore facciale, febbre e difficoltà a bere e mangiare. Deve essere fatta diagnosi differenziale con la sinusite in quanto i sintomi e segni di questa patologia possono imitare un'infezione odontogena. In alcuni casi, nelle infezioni

dell'area superiore del viso si hanno difficoltà nell'individuare la causa. Le infezioni dell'area inferiore del viso frequentemente provocano dolore, gonfiore e trisma. Possono essere associate a denti, cute, linfonodi, ghiandole salivari. In caso di gonfiore nell'area inferiore del viso, spesso la diagnosi è di infezione di origine dentale. Molte infezioni odontogene non sono gravi e possono essere facilmente gestite a livello ambulatoriale. I trattamenti includono: terapia endodontica o estrazione del dente, incisione e drenaggio. Le infezioni odontogene associate a manifestazioni sistemiche (febbre elevata, difficoltà respiratorie e/o di deglutizione, nausea, astenia) devono essere trattate tempestivamente con terapia antibiotica. In rari casi è possibile l'insorgenza di complicazioni (es. trombosi del seno cavernoso, angina di Ludwig), la cui gestione necessita il regime di ricovero.

**L'estrazione dei denti anteriori (incisivi centrali, laterali e canini) mascellari e mandibolari decidui e permanenti, erotti, tutti con un'unica radice conica, va eseguita con movimenti rotazionali** (Ericson & Kuroi 1988). Bisogna fare attenzione a non applicare forze sui denti adiacenti che, per la loro anatomia radicolare, potrebbero facilmente lussarsi o dislocarsi.

**L'estrazione dei molari decidui** (van der Schoot et al. 1997), **che hanno radici più piccole di diametro e più divergenti dei molari permanenti, va eseguita applicando forze vestibolari e palatali/linguali, lente e continue.** Ciò permette l'espansione dell'osso alveolare e la creazione di uno spazio alle radici divergenti, riducendo il loro rischio di frattura. Quando viene estratto un molare mandibolare, è opportuno supportare la mandibola per proteggere l'articolazione temporomandibolare dal trauma. Per evitare estrazioni o dislocazioni del permanente sottostante deve essere valutata radiograficamente la relazione tra radici del deciduo e corona del permanente. Può essere indicato sezionare le radici dei molari decidui che circondano la corona dei premolari permanenti per evitare danni al germe del permanente.

**In caso di frattura di radice di un dente deciduo, l'estrazione va fatta quando si prevede che sia di facile esecuzione. Se, invece, la radice è molto piccola, localizzata in profondità o in prossimità del permanente o non visibile dopo diversi tentativi, è consigliabile lasciarla in situ visto che andrà incontro a riassorbimento.**

**La diagnosi precoce di canino in posizione ectopica è importante per minimizzare il problema dell'inclusione.** I canini mascellari sono al secondo posto, dopo i terzi molari, per frequenza d'inclusione. Radiografie periapicali e Rx ortopantomografia sono necessarie per localizzare la potenziale posizione ectopica del canino incluso. Quando la cuspidè in un canino permanente è mesiale o sovrapposta alla metà distale dell'asse lungo della radice

dell'incisivo laterale permanente, è frequente l'inclusione palatale del canino. L'estrazione del canino deciduo è il trattamento di elezione quando è presente una malformazione o anchilosi, nel tentativo di correggere l'inclusione palatina del canino permanente provvedendo a creare spazio ed evitando il riassorbimento dell'incisivo. Uno studio evidenzia che nel 78% dei casi l'eruzione di canini permanenti in posizione ectopica si normalizza dopo 12 mesi dall'estrazione del deciduo corrispondente, più precisamente nel 64% dei casi quando la posizione iniziale del canino è sovrapposta all'incisivo laterale per più di metà radice e nel 91% quando la posizione iniziale del canino è sovrapposta all'incisivo laterale per meno della metà della radice. Nei casi in cui dopo un anno non si ha un miglioramento nella posizione del canino, è consigliato il trattamento ortodontico e/o chirurgico. Il consulto con un ortodontista è utile nella decisione finale di trattamento.

**Nel caso dei terzi molari, l'ortopantomografia o le radiografie periapicali sono necessarie, nella tarda adolescenza, per valutare la presenza, la posizione e lo sviluppo di questi denti. La decisione di estrazione o non estrazione dei terzi molari deve essere presa entro la metà della terza decade di età, quando è più alta la probabilità di malattia o patologia (disodontiasi).** In caso di estrazione, ove ritenuta necessaria dal clinico, è da considerare che i rischi associati ad una rimozione precoce sono minori dei rischi di una rimozione tardiva, anche a causa del diverso grado di maturità radicolare. I fattori che aumentano i rischi di complicazioni (coesistenza di patologie sistemiche, localizzazione dei fasci nervosi, storia di malattie dell'articolazione temporomandibolare) debbono essere tutti attentamente valutati. Il rinvio per maggiori consulti può essere indicato. Comunque, una review della letteratura (1984-1999) conclude che non esiste evidenza a favore della rimozione preventiva dei terzi molari inclusi sani. Quando viene presa la decisione di non estrarre un terzo molare incluso, esente da patologia, bisogna monitorare nel tempo gli eventuali cambiamenti di posizione e/o lo sviluppo di patologie.

**Particolare attenzione deve essere posta alla presenza, posizione e sviluppo di questi denti soprannumerari** (Howard 1967, Taylor 1970, Primosch 1981, Russel & Folwarczna 2003). La presenza di denti soprannumerari (iperdonzia) sembra essere correlata ad alterazioni della lamina dentale. Alcuni casi di soprannumerari possono essere associati a quadri sindromici (es. displasia cleidocranica) o a familiarità; in molti casi i soprannumerari compaiono come evento isolato. I denti soprannumerari possono essere presenti sia nella dentatura decidua che permanente. Nel 33% dei casi, un dente soprannumerario in dentatura decidua è seguito da un dente soprannumerario corrispondente nella permanente. La frequenza di denti soprannumerari è superiore al 3%, con dentatura permanente colpita 5 volte di più della decidua e con maschi colpiti con frequenza doppia rispetto alle femmine. Circa il 90% dei denti soprannumerari è nell'arcata mascellare, più spesso nel settore anteriore lungo la linea mediana; in questo caso il dente soprannumerario prende il nome di *mesiodens*. La presenza di un mesiodens deve essere sospettata in caso di eruzione asimmetrica o mancata

eruzione degli incisivi superiori con o senza mantenimento dei rispettivi decidui o in caso di eruzione ectopica di un incisivo superiore. La diagnosi di mesiodens viene confermata da radiografie (occlusali, periapicali, ortopantomografia). Per determinare la localizzazione del mesiodens o di un dente incluso sono necessarie informazioni tridimensionali che possono essere anche ottenute con due radiografie periapicali effettuate con due proiezioni prese ad angolo retto l'una all'altra o con la tecnica di spostamento del tubo (tecnica di Clark).

Le complicanze determinate da denti soprannumerari includono ritardata e/o mancata eruzione di denti permanenti, affollamento, riassorbimento di denti adiacenti, formazione di cisti dentigere, ossificazione dello spazio pericoronale e riassorbimento della corona. Una diagnosi precoce ed un piano di trattamento tempestivo sono importanti per la prevenzione di tali complicanze. Il 25% dei mesiodens erompono spontaneamente ed è solitamente necessaria l'estrazione. Un mesiodens di forma conica e non invertito ha maggiori possibilità di eruzione di un mesiodens di forma tuberculare e invertito. Il trattamento per un mesiodens permanente non erotto consiste nel minimizzare i problemi di eruzione per gli incisivi permanenti. La gestione chirurgica è influenzata da dimensione, forma e numero dei denti soprannumerari e dallo stadio della dentizione nel paziente. Il trattamento per un mesiodens deciduo non erotto differisce dal trattamento di un permanente, la rimozione del dente non è consigliata in quanto la gestione chirurgica potrebbe danneggiare lo sviluppo del germe sottostante. Un mesiodens deciduo erotto viene lasciato in loco attendendo l'eruzione dei denti permanenti. L'estrazione di un mesiodens deciduo o permanente non erotto è consigliata in dentizione mista per permettere la normale eruzione degli incisivi permanenti nel cavo orale. Attendere che gli incisivi adiacenti abbiano sviluppato almeno i due terzi della radice comporta minori rischi per i denti in via di sviluppo e permette ancora un'eruzione spontanea degli incisivi. Nel 75% dei casi l'estrazione dei mesiodens in dentizione mista consente la spontanea eruzione e l'allineamento dei denti adiacenti. Se i denti adiacenti non erompono durante i 6-12 mesi successivi, è necessaria l'esposizione chirurgica e il trattamento ortodontico.

In caso di diagnosi difficili e complesse è importante formulare un piano di trattamento dopo un consulto odontoiatrico multidisciplinare.

**Nei pazienti pediatrici non sono necessarie terapie in caso di insorgenza di lesioni quali le perle di Epstein (Hays 2000), le cisti della lamina dentale, i noduli di Bohn.** Tali lesioni, infatti, scompaiono durante i primi tre mesi di vita.

**In caso di epulidi congenite il trattamento di elezione consiste nell'escissione chirurgica;** la guarigione, di norma, avviene in assenza di complicanze (Lapid et al. 2001, Marakoglu et al. 2002).

**La presenza di cisti eruttive** (costituite da tessuto molle, che risulta dalla separazione del follicolo dentale dalla corona di un dente in eruzione, tipica della regione dei molari mandibolari), **prevede trattamenti diversi in relazione alla quantità di sangue presente nel fluido cistico**. La presenza di sangue è secondaria al trauma. Se il trauma è intenso, la lesione si riempie di sangue e prende il nome di ematoma eruttivo. I denti erompono attraverso la lesione: non è necessario, quindi, nessun trattamento. Se la cisti non si rompe spontaneamente o se la lesione diventa infetta, il tetto della cisti deve essere aperto chirurgicamente.

**In presenza di mucoccele** (deriva dalla rottura del dotto escretore di una ghiandola salivare minore e conseguente versamento di mucina nei tessuti connettivi circostanti, che successivamente può essere circondato da una capsula fibrosa) **questo va monitorato poiché spesso regredisce spontaneamente lasciando tracce di ulcere che guariscono in pochi giorni. Alcune lesioni, tuttavia, possono richiedere l'escissione chirurgica con rimozione delle ghiandole salivari minori più prossime alla lesione stessa per minimizzare il rischio di recidiva.**

**In caso di frenulo mascellare alto o prominente (associato o meno a diastema interincisivo) il trattamento è necessario solo quando l'attacco esercita una forza traumatica sulla gengiva o causa un diastema che permane dopo l'eruzione dei canini permanenti.** Il trattamento deve essere sempre rimandato fino a quando gli incisivi permanenti sono completamente erotti e il diastema ha avuto l'opportunità di chiudersi naturalmente. In età superiore, se, in presenza di frenulo, la papilla diventa ischemica quando il labbro superiore viene teso, può esserne indicata la rimozione. La frenulectomia dovrebbe essere eseguita solo quando il diastema è stato chiuso il più possibile con il completamento del trattamento ortodontico (Hicks 1999, Proffit et al. 2000, Christensen et al. 2005). Quando è indicata, la frenulectomia mascellare può essere realizzata ambulatoriamente.

**In caso di un frenulo alto nella superficie labiale della cresta mandibolare, nell'area tra gli incisivi centrali inferiori, frequentemente negli individui con vestibolo poco profondo, è indicato un trattamento precoce per prevenire conseguenze quali infiammazione, recessione, formazione di tasche e perdita di osso alveolare.**

**In caso di un frenulo linguale corto che spesso comporta limitati movimenti della lingua (anchiloglossia, totale o parziale), la frenulectomia deve essere considerata individualmente per ogni paziente (Garcia Pola et al. 2002, Ballard et al. 2002). Il trattamento chirurgico va preso in considerazione solo se la funzione migliora, considerando che l'anchiloglossia può causare problemi all'allattamento al seno, al**

linguaggio, ad una corretta occlusione, allo stato di salute parodontale. Durante l'allattamento al seno, un frenulo corto può causare un inadeguato trasferimento del latte al cavo orale del bambino con effetto negativo sull'alimentazione e dolore al capezzolo della madre. La frenuloplastica, quando indicata, sembra avere successo nel facilitare la suzione. Inoltre, a volte, patologie del linguaggio possono essere associate ad anchiloglossia e, pertanto, la frenulectomia può essere la giusta opzione di trattamento per ottenere un miglioramento della mobilità della lingua. Tuttavia non dovrebbe essere eseguita in assenza di una completa valutazione da parte di un logopedista qualificato. L'anchiloglossia è stata anche associata a malocclusione di terza classe. L'anomala posizione della lingua sembra avere effetti sullo sviluppo scheletrico, sebbene in assenza di chiare evidenze scientifiche.

**E' indicato un frequente monitoraggio in caso di denti natali (denti presenti alla nascita) e neonatali (quelli che erompono durante i primi 30 giorni di vita).** Se non eccessivamente mobili e tali da causare problemi di ingestione, si dovrebbe cercare di avere un atteggiamento conservativo finché è possibile.

In presenza di patologia di Riga-Fede, condizione causata da denti natali o neonatali che sfregando sulla superficie ventrale della lingua ne causano ulcerazione (Goho 1996, Slayton 2000) la diagnosi sbagliata e/o un non appropriato trattamento delle lesioni può provocare disidratazione e un inadeguato nutrimento per il bambino. Il trattamento dovrebbe essere conservativo, se possibile, e consiste nel lucidare i bordi incisali ruvidi o posizionare resina sui bordi del dente taglienti. Se il trattamento conservativo non corregge la condizione, l'estrazione è il trattamento d'elezione. Particolare attenzione deve essere posta, durante l'estrazione di un dente natale o neonatale, al possibile rischio di emorragia (Dodson et al. 1989, Kaban 1990, Rushmah 1991, Lindauer et al. 1992, Ceremello 1993, Mukai et al. 1993, Regezi et al. 1993, Goaz et al. 1994, Neville et al. 1995, Davies et al. 1998, Leonard 1998, Fernandez et al. 1998, Giancotti et al. 2002, Song et al. 2000, Messner & Lalakea 2002, Lalakea et al. 2003, Seow 2003, McDonald et al. 2004, Dummett 2005, Griffen 2005, Wilson & Montgomery 2005).

### **Bibliografia**

*Accademia Italiana di Conservativa. Odontoiatria Restaurativa: procedure di trattamento e prospettive future. Ed. Elsevier Masson. 2009, 123-15*

*Adair SM. Evidence-based use of fluoride in contemporary pediatric dental practice. Pediatr Dent. 2006; 28 (2): 133-42*

*Aeinehchi M, Eslami B, Ghanbariha M, Saffar AS. Mineral trioxide aggregate (MTA) and calcium hydroxide as pulp-capping agents in human teeth: a preliminary report. Int Endod J. 2003;36:225-31*

*Ahovuo-Saloranta A, Hiiri A, Nordblad A, Worthington H, Makela M. Pit and fissure sealants for preventing dental decay in the permanent teeth of children and adolescents. Cochrane Database Syst Rev. 2004 (3): CD001830*

American Academy of Pediatric Dentistry Clinical Affairs Committee-Pulp Therapy Subcommittee; American Academy of Pediatric Dentistry Council on Clinical Affairs. Guideline on pulp therapy for primary and young permanent teeth. *Pediatr Dent*. 2008-2009; 30 (7 Suppl):170-4

American Academy of Pediatric Dentistry. Dental development, morphology, eruption and related pathologies. In: Nowak AJ, ed. *The Handbook: Pediatric Dentistry*. 2nd ed Chicago, Ill; 1999:7-27

American Academy of Pediatric Dentistry. Guideline on informed consent. *Pediatr Dent* 2005; 27(suppl):182-3

American Academy of Pediatric Dentistry. Guideline on prescribing dental radiographs for infants, children, adolescents, and persons with special health care needs. *Pediatr Dent* 2005; 27(suppl):185-6

American Academy on Pediatric Dentistry Clinical Affairs Committee; American Academy on Pediatric Dentistry Council on Clinical Affairs. Guideline on periodicity of examination, preventive dental services, anticipatory guidance/counseling, and oral treatment for infants, children, and adolescents. *Pediatr Dent*. 2008-2009;30:112-8

American Academy on Pediatric Dentistry Clinical Affairs Committee-Pulp Therapy subcommittee; American Academy on Pediatric Dentistry Council on Clinical Affairs, 2008-2009

American Association of Endodontists. Systematic endodontic diagnosis. Insert to the Fall/Winter edition of ENDODONTICS: Colleagues for Excellence; 1996

American Association of Oral and Maxillofacial Surgeons. Parameters and pathways: clinical practice guidelines for oral and maxillofacial surgery (AAOMS ParPath01). *J Oral Maxillofac Surg*. 2001

Assis CP, Moyses MR, Teixeira HM, Ribeiro JC, Ribeiro JG, Dias SC. Fatigue limits for composite restorations with and without glass ionomer cement liners. *Gen Dent*. 2009 Sep-Oct;57(5):485-9; quiz 490-1, 535-6

Axelsson S, Soder B, Nordenram G, Petersson LG, Dahlgren H, Norlund A, Kallestal C, Mejare I, Lingstrom P, Lagerlof F, Holm AK, Twetman S. Effect of combined caries-preventive methods: a systematic review of controlled clinical trials. *Acta Odontol Scand*. 2004; 62 (3): 163-9

Ballard J, Auer C, Khoury J. Ankyloglossia: assessment, incidence, and effect of frenuloplasty on the breast-feeding dyad. *Pediatrics*. 2002;110(5):e63

Banerjee A, Kidd EA & Watson TF. In vitro evaluation of five alternative methods of carious dentine excavation. *Caries Res*. 2000, 34, 144-50

Banerjee, A., Kidd, E. A. & Watson, T. F. 2000. In vitro evaluation of five alternative methods of carious dentine excavation. *Caries Res*, 34, 144-50

Bawazir OA, Salama FS. Clinical evaluation of root canal obturation methods in primary teeth. *Pediatr Dent*. 2006 Jan-Feb;28(1):39-47

Bjørndal L, Larsen T, Thylstrup A. A clinical and microbiological study of deep carious lesions during stepwise excavation using long treatment intervals. *Caries Res*. 1997;31(6):411-7

Bjørndal L, Mjör IA. Pulp-dentin biology in restorative dentistry. Part 4: Dental caries-characteristics of lesions and pulpal reactions. *Quintessence Int*. 2001;32(9):717-3

Blanchard S, Boynton J. Current pulp therapy options for primary teeth. *J Mich Dent Assoc*. 2010 Jan;92(1):38, 40-1

Bogen G, Kim JS, Bakland LK. Direct pulp capping with mineral trioxide aggregate: an observational study. *J Am Dent Assoc*. 2008;139(3):305-15

Boston DW. New device for selective dentin caries removal. *Quintessence Int*. 2003, 34, 678-85

- Cameron A, Widemar R. Oral pathology. In: *Handbook of Pediatric Dentistry*. London: Mosby. 1997:143-78
- Camp JH, Fuks AB. Pediatric endodontics: Endodontic treatment for the primary and young permanent dentition. In: Cohen S, Hargreaves KM, eds. *Pathways of the Pulp*. 9th ed. St. Louis, Mo: Mosby Elsevier. 2006:834-59
- Campus G, Cagetti MG, Solinas G, Sacco G, Majori S, Minelli L, Napoli C, Reali D., Castiglia P, Strohmenger L. The Italian Study Group on Children Oral Health. ECC (Early Childhood Caries) in Italy, pattern and severity. *Caries Res* 2007a; 41: 299-300
- Campus G, Lumbau A, Sanna AM, Solinas G, Luglie P, Castiglia P. Oral health condition in an Italian preschool population. *Eur J Paediatr Dent*. 2004; 5: 86-91
- Campus G, Lumbau A, Sanna AM, Solinas G, Luglie P, Castiglia P. Oral health condition in an Italian preschool population. *Eur J Paediatr Dent*. 2004; 5: 86-91
- Campus G, Sacco G, Cagetti MG, Abati S. Changing trend of caries from 1989 to 2004 among 12-year old Sardinian children. *BMC Public Health*. 2007b; 7: 28 doi: 10.1186/1471-2458-7-28
- Campus G, Sacco G, Cagetti MG, Abati S. Changing trend of caries from 1989 to 2004 among 12-year old Sardinian children. *BMC Public Health*. 2007b; 7: 28 doi: 10.1186/1471-2458-7-28
- Carrotte P. Endodontic treatment for children. *Br Dent J*. 2005 Jan 8;198(1):9-1
- Ceremello P. The superior labial frenum and midline diastema and their relation to growth and development of oral structures. *Am J Orthod Dentofacial Orthop*. 1993;39(2):120-3
- Chacko V, Kukirose S. Human pulpal response to mineral trioxide aggregate (MTA): a histologic study. *The Journal of Clinical Pediatric Dentistry*. 2006; 30: 203–10
- Christensen JR, Fields HW Jr. Treatment planning and management of orthodontic problems. In: Pinkham JR, Casamassimo PS, Fields HW Jr, McTigue DJ, Nowak AJ, eds. *Pediatric Dentistry: Infancy through Adolescence*. 4th ed. St. Louis, Mo: Elsevier Saunders. 2005: 624-6
- Cleaton-Jones P, Fatti P, Bonecker M. Dental caries trends in 5- to 6-year-old and 11- to 13-year-old children in three UNICEF designated regions--Sub Saharan Africa, Middle East and North Africa, Latin America and Caribbean: 1970-2004. *Int Dent J*. 2006; 56 (5): 294-300
- Coll JA, Sadrian R. Predicting pulpectomy success and its relationship to exfoliation and succedaneous dentition. *Pediatr Dent*. 1996;18(1):57-63
- Conti TR, Sakai VT, Camolese Fornetti AP, Silveira Moretti AB, Marchini Oliveira T, Neto NL, Moreira Machado MAA, Camargo Abdo RC. Pulpotomies with portland cement in human primary molars. *J. Appl. Oral Sci*. 2009; 17 (1): 66-9
- Cunha RF, Boer FA, Torriani DD, Frossard WT. Natal and neonatal teeth: review of the literature. *Pediatr Dent*. 2001;23(2):158-62
- Davies J, Turner S, Sandy J. Distraction osteogenesis: A review. *Br Dent J*. 1998; 14(9):462-7
- De Grauwe A, Aps JK, Martens LC. Early Childhood Caries (ECC): what's in a name? *Eur J Paediatr Dent*. 2004; 5 (2): 62-70
- Decreto del Ministero della salute del 10 Ottobre 2001, pubblicato su G.U. n. 261 del 9 novembre 2011
- DeRouen TA, Martin MD, Leroux BG, Townes BD, Woods JS, Leitão J, Castro-Caldas A, Luis H, Bernardo M, Rosenbaum G, Martins IP. Neurobehavioral effects of dental amalgam in children: a randomized clinical trial. *JAMA*. 2006 Apr 19;295(15):1784-92.



- Dodson T, Perrott D, Kaban L. *Pediatric maxillofacial infections: a retrospective study of 113 patients. J Oral Maxillofac Surg.* 1989;47(4):327-30
- Douglass JM, Douglass AB, Silk HJ. *A practical guide to infant oral health. Am Fam Physician.* 2004; 70 (11): 2113-20
- Duggal MS, Curzon ME, Balmer R, Roberts J. *Potential toxicity. Br Dent J.* 2005 May 14;198(9):56
- Dummett Co Jr. *Anomalies of the developing dentition. In: Pinkham JR, Casamassimo PS, Fields HW Jr, McTigue DJ, Nowak AJ, eds. Pediatric Dentistry: Infancy through Adolescence. 4th ed. St. Louis, Mo: Elsevier Saunders. 2005:61-2*
- Duque C, Negrini Tde C, Hebling J, Spolidorio DM. *Inhibitory activity of glass-ionomer cements on cariogenic bacteria. Oper Dent.* 2005;30(5):636-40
- El-Meligy OAS, Avery DR. *Comparison of mineral trioxide aggregate and calcium hydroxide as pulpotomy agents in young permanent teeth (apexogenesis). Pediatr Dent.* 2006;28(5):399-404
- Ericson S, Kuroi J. *Early treatment of palatally erupting maxillary canines by extraction of the primary canines. Eur J Orthod.* 1988;10(4):283-9
- Fairbourn DR, Charbeneau GT, Loesche WJ. *Effect of improved Dycal and IRM on bacteria in deep carious lesions. J Am Dent Assoc.* 1980;100(4):547-52
- Farooq NS, Coll JA, Kuwabara A, Shelton P. *Success rates of formocresol pulpotomy and indirect pulp therapy in the treatment of deep dentinal caries in primary teeth. Pediatr Dent.* 2000;22(4):278-86
- Featherstone JD. *The caries balance: contributing factors and early detection. J Calif Dent Assoc.* 2003; 31(2): 129-33
- Fernandez E, Bravo LA, Canteras M. *Eruption of the permanent upper canines: A radiologic study. A radiologic study. Am J Orthod Dentofacial Orthop.* 1998;113(4):414-20
- Ferris DM, Baumgartner JC. *Perforation repair comparing two types of mineral trioxide aggregate. J Endod.* 2004;30(6):422-4
- Flaitz CM. *Differential diagnosis of oral lesions and developmental anomalies. In: Pinkham JR, Casamassimo PS, Fields HW Jr. McTigue DJ, Nowak AJ, eds. Pediatric Dentistry: Infancy through Adolescence. 4th ed. St. Louis, Mo: Elsevier Saunders. 2005:18*
- Ford TR, Torabinejad M, Abedi HR, Bakland LK, Kariyawasam SP. *Using mineral trioxide aggregate as a pulp-capping material. JADA.* 1996;127:1491-4
- Forge AH, Pine CM, Pitts NB. *The use of magnification in a preventive approach to caries detection. Quintessence Int.* 2002 Jan;33(1):13-6
- Frencken JE, Peters MC, Manton DJ, Leal SC, Gordan VV & Eden E. *Minimal intervention dentistry for managing dental caries - a review: report of a fdi task group. Int Dent J.* 2012, 62, 223-43
- Frencken Jo E. *The ART approach using glass-ionomers in relation to global oral health care Dental Materials* 2010; 26: 1-6
- Frencken, J. E., Peters, M. C., Manton, D. J., Leal, S. C., Gordan, V. V. & Eden, E. 2012. *Minimal intervention dentistry for managing dental caries - a review: report of a FDI task group. Int Dent J,* 62, 223-43
- Fuks AB. *Current concepts in vital primary pulp therapy. Eur J Paediatr Dent.* 2002 Sep;3(3):115-20

Fuks AB. Pulp therapy for the primary dentition. In: Pinkham JR, Casamassimo PS, Fields HW Jr, McTigue DJ, Nowak A, eds. *Pediatric Dentistry: Infancy Through Adolescence*. 4th ed. St. Louis, Mo: Elsevier Saunders Co. 2005, 375-93

Fusayama T & Kurosaki N. Structure and removal of carious dentin. *Int Dent J*. 1972, 22, 401-11

Garcia Pola M, Gonzalez Garcia M, Garcia Martin J, Gallas M, Leston J. A study of pathology associated with short lingual frenum. *J Dent Child*. 2002,69(1):59-62

Genovese MD, Olivi G. Laser in paediatric dentistry: patient acceptance of hard and soft tissue therapy. *Eur J Paediatr Dent*. 2008 Mar;9(1):13-7

Giancotti A, Grazzini F, De Dominicis F, Romanini G, Arcuri C. Multidisciplinary evaluation and clinical management of mesiodens. *J Clin Pediatr Dent*. 2002;26(3):233-7

Goaz P, White S. Projection geometry. In: *Oral Radiology: Principles and Interpretation*. 3rd ed. St. Louis, Mo: Mosby. 1994:97-105

Goho C. Neonatal sublingual traumatic ulceration (Riga-Fede disease): Report of cases. *J Dent Child*. 1996;63(5): 362-4

Griffen AJ. Periodontal problems in children and adolescents. In: Pinkham JR, Casamassimo PS, Fields HW Jr, McTigue DJ, Nowak AJ, eds. *Pediatric Dentistry: Infancy through Adolescence*. 4th ed. St. Louis, Mo: Elsevier Saunders. 2005: 417

Gruythuysen R. Non-restorative cavity treatment. Managing rather than masking caries activity. *Ned tijdschr Tandheelkd*. 2010, 117, 173-180

Guzman-Armstrong S. Rampant caries. *J Sch Nurs*. 2005; 21(5): 272-8

Haak R, Wicht MJ, Hellmich M, Gossmann A, Noack MJ. The validity of proximal caries detection using magnifying visual aids. *Caries Res*. 2002 Jul-Aug;36 (4):249-55

Harris R, Nicoll AD, Adair PM, Pine CM. Risk factors for dental caries in young children: a systematic review of the literature. *Community Dent Health*. 2004; 21(1 Suppl): 71-85

Hays P. Hamartomas, eruption cysts, natal, tooth, and Epstein pearls in newborn. *J Dent Child*. 2000;67(5):365-8

Hickel R, Heidemann D, Staehle HJ, Minnig P, Wilson NHF. Direct composite restorations. Extended use in anterior and posterior situations. *Clin Oral Invest*. 2004, 8:43-44

Hicks EP. Third molar management: A case against routine removal in adolescent and young orthodontic patients. *J Oral Maxillofac Surg*. 1999;57(7):831-6

Hiiri A, Ahovuo-Saloranta A, Nordblad A, Makela M. Pit and fissure sealants versus fluoride varnishes for preventing dental decay in children and adolescents. *Cochrane Database Syst Rev*. 2006; (4): CD003067

Holan G, Eidelman E, Fuks AB. Long-term evaluation of pulpotomy in primary molars using mineral trioxide aggregate or formocresol. *Pediatr Dent*. 2005;27(2):129-136

Hommez GM, Coppens CR, De Moor RJ. Periapical health related to the quality of coronal restorations and root fillings. *Int Endod J*. 2002 Aug;35(8):680-9

Howard R. The unerupted incisor. A study of postoperative eruptive history of incisors delayed in their eruption by supernumerary teeth. *Dent Pract Dent Rec*. 1967;17(9):332-41

[http://www.salute.gov.it/imgs/C\\_17\\_pubblicazioni\\_2013\\_allegato.pdf](http://www.salute.gov.it/imgs/C_17_pubblicazioni_2013_allegato.pdf)

[http://www.salute.gov.it/sorrisoSalute/.../Linee\\_guida\\_approvate\\_10\\_ott\\_2008.pdf](http://www.salute.gov.it/sorrisoSalute/.../Linee_guida_approvate_10_ott_2008.pdf)

Hugoson A, Koch G, Gothberg C, Helkimo AN, Lundin SA, Norderyd O, Sjodin B, Sondell K. Oral health of individuals aged 3-80 years in Jonkoping, Sweden during 30 years (1973-2003). II. Review of clinical and radiographic findings. *Swed Dent J*. 2005; 29 (4): 139-55

Innes NP, Evans DJ & Stirrups DR. Sealing caries in primary molars: randomized control trial, 5-year results. *J Dent Res*. 2011, 90, 1405-10

Innes NP, Evans DJ & Stirrups DR. Sealing caries in primary molars: randomized control trial, 5-year results. *J Dent Res*. 2011, 90, 1405-10

Innes NP, Evans DJ & Stirrups DR. Sealing caries in primary molars: randomized control trial, 5-year results. *J Dent Res*. 2011, 90, 1405-1

Itota T, Nakabo S, Torii Y, Narukami T, Doi J, Yoshiyama M. Effect of fluoride-releasing liner on demineralized dentin. *Quintessence Int*. 2006;37(4):297-303

Jacobson B, Asgari A. Restorative dentistry for children using a hard tissue laser. *Alpha Omegan*. 2008 Sep; 101(3):133-9

Jenkins S, Addy M, Newcombe R. Evaluation of mouthrinse containing chlorhexidine and fluoride as an adjunct to oral hygiene. *J Clin Periodontol* 1993; 20: 20-5

Johnson MF. The role of risk factors in the identification of appropriate subjects for caries clinical trials: design considerations. *J Dent Res*. 2004; 83

Jokovic A, Locker D. Evidence-based recommendations for the use of pit and fissure sealants in Ontario's public dental health programs. *Community Dental Health Services Research Unit. Quality Assurance Report no. 21, 2001.*

Jones S, Burt BA, Petersen PE, Lennon MA. The effective use of fluorides in public health. *Bull World Health Organ*. 2005; 83 (9): 670-6

Kaban L. Infections of the maxillofacial region. In: *Pediatric Oral and Maxillofacial Surgery*. Philadelphia, Pa: Saunders. 1990:164-88

Kallestall C, Norlund A, Soder B, Nordenram G, Dahlgren H, Petersson LG, Lagerlof F, Axelsson S, Lingstrom P, Mejare I, Holm AK, Twetman S. Economic evaluation of dental caries prevention: a systematic review. *Acta Odontol Scand*. 2003; 61 (6): 341-6

Katebzadeh N, Dalton BC, Trope M. Strengthening immature teeth during and after apexification. *J Endod*. 1998;24(4):256-9

Kawashima N, Wadachi R, Suda H, Yeng T, Parashos P. Root canal medicaments. *Int Dent J*. 2009 Feb;59(1):5-11

Kemoli AM, van Amerongen WE, Opinya G. Influence of the experience of operator and assistant on the survival rate of proximal ART restorations: two-year results. *Eur Arch Paediatr Dent*. 2009 Dec; 10(4):227-32

Kielbassa AM, Paris S, Lussi A, Meyer-Lueckel H. Evaluation of cavitations in proximal caries lesions at various magnification levels in vitro. *J Dent*. 2006 Nov;34(10):817-22. Epub 2006 May 26

Kitchens DH. The economics of pit and fissure sealants in preventive dentistry: a review. *J Contemp Dent Pract*. 2005; 6 (3): 95-103

Koshy S, Love RM. Endodontic treatment in the primary dentition. *Aust Endod J*. 2004 Aug;30(2):59-68

Lalakea M, Messner A. Ankyloglossia: Does it matter? *Pediatr Clin North Am*. 2003;50(2):381-997

- Lalakea M, Messner A. Ankyloglossia: Does it matter? *Pediatr Clin North Am.* 2003;50(2):381-997
- Lapid O, Shaco-Levey R, Krieger Y, Kachko L, Sagi A. Congenital epulis. *Pediatrics.* 2001;107(2):191-2
- Leonard M. The maxillary frenum and surgical treatment. *Gen Dent.* 1998;46(6):614-7
- Leroy R, Bogaerts K, Lesaffre E, Declerck D. The effect of fluorides and caries in primary teeth on permanent tooth emergence. *Community Dent Oral Epidemiol.* 2003; 31(6): 463-70
- Levy SM. An update on fluorides and fluorosis. *J Can Dent Assoc.* 2003; 69 (5): 286-91
- Lewis CW, Milgrom P. Fluoride. *Pediatr Rev.* 2003; 24 (10): 327-36
- Lindauer SJ, Rubenstein LK, Hang Wm, Andersen WC, Isaason RJ. Canine impaction identified early with panoramic radiographs. *J Am Dent Assoc* 1992; 123(3):91-2,95-7. Erratum in *J Am Dent Assoc.* 1992;123(5):16
- Loyola-Rodriguez JP, Garcia-Godoy F, Linguist R. Growth inhibition of glass ionomer cements on mutans streptococci. *Pediatr Dent.* 1994;16(5):346-9
- Machiulskiene V, Nyvad B, Baelum V. Comparison of diagnostic yields of clinical and radiographic caries examinations in children of different age. *Eur J Paediatr Dent.* 2004 Sep;5(3):157-62
- Mani S, Chawla SH, Tewari, A, Goyal A. Evaluation of calcium hydroxide and zinc oxide eugenol as root canal filling materials in primary teeth. *Journal of Dent for children.* 2000;142-7
- Marakoglu I, Gursoy U, Marakoglu K. Congenital epulis: report of a case. *J Dent Child.* 2002;69(2):191-2
- Marinho VC, Higgins JP, Sheiham A, Logan S. One topical fluoride (toothpastes, or mouthrinses, or gels, or varnishes) versus another for preventing dental caries in children and adolescents. *Cochrane Database Syst Rev.* 2004; (1): CD002780
- Marthaler TM. Changes in dental caries 1953-2003. *Caries Res.* 2004; 38 (3): 173-81
- Massler M, Savara BS. Natal and neonatal teeth: A review of the 24 cases reported in the literature. *J Pediatr.* 1950;36(3):349-59
- Maturo P, Costacurta M, Perugia C, docimo R. Fluoride supplements in pregnancy, effectiveness in the prevention of dental caries in a group of children *Oral e implantology* 2001; 1(2): 23-27
- McDonald RE, Avery DR, Dean JA. Management of trauma to the teeth and supporting tissues. In: *Dentistry for the Child and Adolescent.* 8th ed. St Louis, Mo: Mosby Inc. 2004:455-502
- McDonald RE, Avery DR, Weddel JA. Gingivitis and preiodontal disease. In:McDonald RE, Avery DR, Dean JA, eds. *Dentistry for the Child and Adolescent.* 8th ed St. Louis, Mo: Mosby Co. 2004: 440-41
- Mehdipour O, Kleier DJ, Averbach RE. Anatomy of sodium hypochlorite accidents. *Compend Contin Educ Dent.* 2007;28(10):548-50
- Mejäre I, Cvek M. Partial pulpotomy in young permanent teeth with deep carious lesions. *Endod Dent Traumatol.* 1993;9(6):238-42
- Mejare I, Lingstrom P, Petersson LG, Holm AK, Twetman S, Kallestal C, Nordenram G, Lagerlof F, Soder B, Norlund A, Axelsson S, Dahlgren H. Caries-preventive effect of fissure sealants: a systematic review. *Acta Odontol Scand.* 2003; 61: 321-30
- Menezes R, Bramante CM, Letra A, Carvalho VG, Garcia RB. Histologic evaluation of pulpotomies in dog using two types of mineral trioxide aggregate and regular and white Portland cements as wound dressings. *Oral Surg Oral Med Oral Pathol Oral Radiol Endod.* 2004;98(3):376-9

- Messner A, Lalakea M. Ankyloglossia: Controversies in management. *Int J Pediatr Otorhinolaryngol* 2000;54(2-3):123-31
- Messner A, Lalakea M. The effect of ankyloglossia on speech in children. *Otolaryngol Head Neck Surg.* 2002;127(6):539-45
- Mukai S, Mukai C, Asaoka K. Congenital ankyloglossia with deviation of the epiglottis and larynx: Symptoms and respiratory function in adults. *Ann Otol Rhinol Laryngol.* 1993;102(8Pt1):620-4
- Murray PE, About I, Franquin JC, Remusat M, Smith AJ. Restorative pulpal and repair responses. *J Am Dent Assoc.* 2001;132(4):482-91
- Murray PE, Hafez AA, Smith AJ, Cox CF. Bacterial microleakage and pulp inflammation associated with various restorative materials. *Dent Mater.* 2002;18(6):470-8
- Neville B, Damm D, Allen C. Abnormalities of the teeth. In: *Oral and Maxillofacial Pathology.* Philadelphia, Pa: WB Saunders. 1995:44-95
- Neville B, Damm D, Allen C. Odontogenic cysts and tumors. In: *Oral and Maxillofacial Pathology.* Philadelphia, Pa: WB Saunders; 1995:493-540
- Neville B, Damm D, Allen C. Salivary gland pathology. In: *Oral and Maxillofacial Pathology.* Philadelphia, Pa: WB Saunders. 1995:322-61
- Neville B, Damm D, Allen C. Soft tissue tumors. In: *Oral and Maxillofacial Pathology.* Philadelphia, Pa: WB Saunders. 1995:362-415
- Neville B, Damm D, White D. Developmental disturbances of the oral and maxillofacial region. *Color Atlas of Clinical Oral Pathology.* 2nd ed. Baltimore, Md: Williams & Wilkins. 2003:10-1
- Nosrat IV, Nosrat CA. Reparative hard tissue formation following calcium hydroxide application after partial pulpotomy in cariously exposed pulps of permanent teeth. *Int Endod J.* 1998;31(3):221-6
- Nunn JH, Murray JJ, Smallridge J. British Society of Paediatric Dentistry: policy document of fissure sealants in paediatric dentistry. *Int J Paed Dent* 2000; 10: 174-177
- Nunn JH. The burden of oral ill health for children. *Arch Dis Child.* 2006; 91(3): 251-3
- Oen KT, Thompson VP, Vena D, et al. Attitudes and expectations of treating deep caries: A PEARL Network survey. *Gen Dent.* 2007;55(3):197-203
- Oliveira EF, Carminatti G, Fontanella V, Maltz M. The monitoring of deep caries lesions after incomplete dentine caries removal: Results after 14-18 months. *Clin Oral Investig.* 2006;10(2):134-9
- Ozalp N, Saroğlu, I, Sönmez H. Evaluation of various root canal filling materials in primary molar pulpectomies: An in vivo study. *Am J Dent.* 2005;18(6):347-50
- Papagiannoulis P. Clinical studies on ferric sulphate as a pulpotomy medicament in primary teeth. *Eur J Paediatr Dent.* 2002 Sep;3(3):126-32
- Patil PS, Chowdhary R, Mandokar RB. Effect of microwave postpolymerization treatment on residual monomer content and the flexural strength of autopolymerizing reline resin. *Indian J Dent Res.* 2009 Jul-Sep;20(3):293-7
- Patino MG, Neiders ME, Andreana S, Noble B, Cohen RE. Collagen as an implantable material in medicine and dentistry. *J Oral Implantol.* 2002;28(5):220-5
- Pereira JC, Stanley HR.. Pulp capping: Influence of the exposure site on pulp healing: Histologic and radiographic study in dog's pulp. *J Endod.* 1981;7(5):213-23

- Petersson GH. Assessing caries risk--using the Cariogram model. *Swed Dent J Suppl.* 2003; 158:1-65
- Petersson LG, Twetman S, Dahlgren H, Norlund A, Holm AK, Nordenram G, Lagerlof F, Soder B, Kallestal C, Mejare I, Axelsson S, Lingstrom P. Professional fluoride varnish treatment for caries control: a systematic review of clinical trials. *Acta Odontol Scand.* 2004; 62 (3): 170-6
- Primosch R. Anterior supernumerary teeth-Assessment and surgical intervention in children. *Pediatr Dent.* 1981;3(2):204-15
- Proffit W, Fields HW Jr, Ackerman J, Sinclair P, Thomas P, Tullock J. The etiology of orthodontic problems. In: *Contemporary Orthodontics.* 2nd ed. St. Louis, Mo: Mosby Year Book, Inc. 2000:105-38
- Rabchinsky J, Donly KJ. A comparison of glass-ionomer cement and calcium hydroxide liners in amalgam restorations. *Int J Periodontics Restorative Dent.* 1993;13(4):378-83
- Regezi J, Sciubba J. Abnormalities of teeth. In: *Oral Pathology: Clinical Pathologic Correlations.* Philadelphia, Pa: WB Saunders. 1993:494-520
- Ricketts DNJ, Kidd EAM, Innes N, Clarkson J. Complete or ultraconservative removal of decayed tissue in unfilled teeth. *Cochrane Database of Systematic Reviews* 2006, Issue 3. Art. No.: CD003808.
- Rock WP, Sabieha AM. The relationship between reported toothpaste usage in infancy and fluorosis of permanent incisors. *Br Dent J.* 1997; 183: 165-170
- Rushmah M. Natal and neonatal teeth: A clinical and Histological study. *J Clin Pediatr Dent.* 1991;15(4):251-3
- Russel K, Folwarczna M. Mediodens: Diagnosis and management of a common sumernumerary tooth. *J Can Dent Assoc.* 2003; 69(6):362-6
- Schwendicke F, Dörfer CE & Paris S. Incomplete Caries Removal: A Systematic Review and Meta-analysis. *Journal of Dental Research.* 2013a, 92, 306-14
- Schwendicke F, Jäger AM, Paris S, Hsu LY & Tu YK. Treating Pit-and-Fissure Caries: A Systematic Review and Network Meta-analysis. *Journal of Dental Research.* 2015, 94, 522-533
- Schwendicke F, Kern M, Blunck U, Dorfer C, Drenck J & Paris S. Marginal integrity and secondary caries of selectively excavated teeth in vitro. *J Dent.* 2014a, 42, 1261-8
- Schwendicke F, Kern M, Meyer-Lueckel H, Boels A, Doerfer C & Paris S. Fracture resistance and cuspal deflection of incompletely excavated teeth *J Dentistry.* 2013b, 42, 107-113
- Scottish Intercollegiate Guideline Network. Prevention and management of dental decay in the preschool child. *Austr Dent J* 2006;51:272-275
- Selwitz RH, Ismail AI, Pitts NB. Dental caries. *Lancet.* 2007; 369 (9555): 51-9
- Senna A, Campus G, Gagliani M, Strohmenger L. Social economical influence on caries experience and CPITN values among a group of Italian call-up soldiers and cadets. *Oral Health and Preventive Dentistry* 2005; 1: 39-46
- Seow W. Diagnosis and management of unusual dental abdcesses in children. *Aust Dent J.* 2003;43:156-68
- Shenker BJ, Maserejian NN, Zhang A, McKinlay S. Immune function effects of dental amalgam in children: a randomized clinical trial. *J Am Dent Assoc.* 2008;139:1496-505
- Simonsen RJ. Pit and fissure sealant: review of the literature. *Pediatr Dent.* 2002;24:393-414

- Siqueira JF Jr, Rôças IN, Paiva SS, Guimarães-Pinto T, Magalhaes KM, Lima KC. Bacteriologic investigation of the effects of sodium hypochlorite and chlorhexidine during the endodontic treatment of teeth with apical periodontitis. *Oral Surg Oral Med Oral Pathol Oral Radiol Endod.* 2007;104:122-30
- Slayton RL. Treatment alternatives for sublingual traumatic ulceration (Riga-Fede disease). *Pediatr Dent.* 2000;22:413-4
- Smallridge J. UK National Clinical Guidelines in paediatric dentistry. *Int J Paed Dent.* 2000; 10: 78-83
- Song F, O'Meara S, Wilson P, Goldenr S, Kleijnen J. The effectiveness and cost- effectiveness of prophylactic removal of wisdom teeth. *Health Technol Assess.* 2000;4(1):1-55
- Strohmeier L, Campus G, Castiglia P, Reali D, Montagna MT, Minelli L, Majori S, Cagetti MG, Senna A, Pizzocri J. Indagine epidemiologica nazionale sulle condizioni dento-parodontali dei bambini di 4 e 12 anni. *Doctor Os.* 2006; 17: 853-866
- Tao YC, Fried D. Near-infrared image-guided laser ablation of dental decay. *J Biomed Opt.* 2009 Sep-Oct;14(5):054045
- Taylor GS. Characteristics of supernumerary teeth in the primary an permanent dentition. *Trans Be Soc Study Orthod.* 1970-71;57:123-8
- Thompson V, Craig RG, Curro FA, Green WS, Shop JA. Treatment of deep carious lesions by complete excavation or partial removal, A critical review. *J Am Dent Assoc.* 2008;139:705-12
- Tinanoff N, Kanellis MJ, Vargas CM. Current understanding of the epidemiology mechanisms, and prevention of dental caries in preschool children. *Pediatr Dent.* 2002;24:543-51
- Torabinejad M, Chivian N. Clinical applications of mineral trioxide aggregate. *J Endod.* 1999;25:197-205
- Tronstad L, Andreasen JO, Hasselgren G, Kristerson L, Riis I. PH changes in dental tissues after root canal filling with calcium hydroxide. *Journal of Endodontics.* 1981;7:17-21
- Tronstad L, Asbjornsen K, Doving L, Pedersen I, Eriksen HM. Influence of coronal restorations on the periapical health of endodontically treated teeth. *Endod Dent Traumatol.* 2000;16:218-21
- Twetman S, Petersson L, Axelsson S, Dahlgren H, Holm AK, Kallestal C, Lagerlof F, Lingstrom P, Mejare I, Nordenram G, Norlund A, Soder B. Caries-preventive effect of sodium fluoride mouthrinses: a systematic review of controlled clinical trials. *Acta Odontol Scand.* 2004;62: 223-30
- Unemori M, Matsuya Y, Akashi A, Goto Y, Akamine A. Composite resin restoration and postoperative sensitivity: clinical follow-up in an undergraduate program. *J Dent.* 2001 Jan;29:7-13
- van der Schoot EA, Kuitert RB, van Ginkel FC, Prahl-Andersen B. Clinical relevance of third permanent molars in relation to crowding after orthodontic treatment. *J Dent.* 1997;25:167-9
- Waterhouse PJ, Nunn JH, Withworth JM. An investigation of the relative efficacy of Buckley's Formocresol and calcium hydroxide in primary molar vital pulp therapy. *British Dental Journal.* 2000;188:32-6

Weiner RS, Weiner LK, Kugel G. Teaching the use of bases and liners: A survey of North American dental schools. *J Am Dent Assoc.* 1996;127:1640-5

Weintraub JA. Fluoride varnish for caries prevention: comparisons with other preventive agents and recommendations for a community-based protocol. *Spec Care Dentist.* 2003;23: 180-6

Werner H, Hakeberg M, Dahlström L, Eriksson M, Sjögren P, Strandell A, Svanberg T, Svensson L, Wide Boman U. Psychological Interventions for Poor Oral Health: A Systematic Review. *J Dent Res.* 2016 Jan 29. pii: 0022034516628506

Whelton H. Overview of the impact of changing global patterns of dental caries experience on caries clinical trials. *J Dent Res.* 2004; 83 Spec No C: C29-34

Whight J. Tongue-tie. *J Paediatr Child Health.* 1995;31:276-8

Wilson S, Montgomery RD. Local anesthesia and oral surgery in Children. In: Pinkhan JR, Casamassimo PS, Fields HW Jr, McTigue DJ, Nowak AJ, eds. *Pediatric Dentistry: Infancy through Adolescence.* 4th ed. St.Louis, Mo:Elsevier Saunders. 2005: 454,461

Witherspoon DE, Small JC, Harris GZ. Mineral trioxide aggregate pulpotomies: A series outcomes assessment. *J Am Dent Assoc.* 2006;137(9):610-8

Wolfe JD, Weber-Gasparoni K, Kanellis MJ, Qian F. Survey of Iowa general dentists regarding the age 1 dental visit. *Pediatr Dent.* 2006 Jul-Aug;28(4):325-31

Yengopal V, Harneker SY, Patel N, Siegfried N. Dental fillings for the treatment of caries in the primary dentition. *Cochrane Database Syst Rev.* 2009 Apr 15;(2):CD004483

Yeung CA, Hitchings JL, Macfarlane TV, Threlfall AG, Tickle M, Glenny AM. Fluoridated milk for preventing dental caries. *Cochrane Database Syst Rev.* 2005; 3: CD003876

Yip HK, Samaranyake LP. Caries removal techniques and instrumentation: a review. *Clin Oral Investig.* 1998 Dec;2(4):148-54

Zehnder M. Root canal irrigants. *J Endod.* 2006;32(5):389-98

Zhu J, King D. Natal and neonatal teeth. *J Dent Child.* 1995;62(2):123-8





**ODONTOIATRIA  
RESTAURATIVA o CONSERVATIVA**

L'odontoiatria restaurativa (o conservativa) è la branca dell'odontostomatologia che si occupa della prevenzione e della terapia delle lesioni, sia congenite che acquisite, dei tessuti duri dei denti.

Ha come obiettivi:

- l'eliminazione dei fattori causali della malattia;
- la motivazione del paziente ad un ottimale controllo della placca batterica ed a seguire una corretta alimentazione;
- l'intercettazione ed arresto, se possibile, delle lesioni decalcificanti iniziali mediante terapie non invasive e di remineralizzazione;
- la prevenzione delle lesioni cariose mediante misure non invasive (sigillatura dei solchi);
- la terapia convenzionale delle lesioni dei tessuti duri per il mantenimento della vitalità pulpare e la prevenzione di futuri danni ai tessuti calcificati; la restituzione di forma e funzione dei singoli denti; l'integrazione estetica del restauro alla normale distanza di conversazione, se ciò è desiderato dal paziente e clinicamente attuabile.

L'odontoiatria restaurativa, non accompagnata da attente misure di prevenzione e profilassi, risolve solo temporaneamente i problemi del paziente; le lesioni cariose, infatti, torneranno probabilmente a manifestarsi. È consigliabile, perciò, che le procedure restaurative siano accompagnate e seguite da misure di profilassi individuale.

Il trattamento restaurativo deve essere inserito in tempi corretti nell'ambito di un piano di lavoro che individui e colleghi tra loro i problemi del paziente: non deve essere unicamente focalizzato alla terapia delle lesioni cariose (Benn 1999) e deve prevedere:

1. la determinazione delle aspettative del paziente e la sua disponibilità ad affrontare le cure odontoiatriche.

Alcuni pazienti considerano molto importante la salute e l'estetica del cavo orale; altri ricorrono solo a terapie d'urgenza, altri ancora rappresentano una via di mezzo tra queste istanze. La valutazione del paziente sotto questo profilo può dare validi suggerimenti circa il futuro grado di cooperazione che potremo attenderci durante e dopo le cure (igiene orale domiciliare e regolarità alle visite di controllo).

2. la diagnosi di tutte le lesioni cariose presenti e la determinazione, se possibile, del loro grado di attività.

Una diagnosi corretta non può prescindere da un accurato esame obiettivo, eventualmente accompagnato dall'esecuzione di Rx bite-wing (Gowda 2009) e, se indicato, dai test di sensibilità pulpare e dall'esecuzione di Rx periapicali.

3. la determinazione delle condizioni del parodonto superficiale e profondo in relazione alla terapia restaurativa.

4. la determinazione della situazione oclusale.

Patologie oclusali eventualmente presenti possono influenzare la scelta di tecniche e materiali da utilizzare.

5. il piano di trattamento.

Il piano di trattamento deve essere spiegato al paziente così come eventuali percorsi terapeutici alternativi.

La carie dentale è una malattia che si può in larga parte prevenire (Fejerskov 1995, Hausen 1997, Elderton 1985, König 1984, Pitts 1998, Powell 1998, Radnai 1999, Steiner 1990).

Un buon programma preventivo comprende sedute di igiene orale, sedute periodiche di controllo, applicazione di fluoro sia professionale che domiciliare (sciacqui, paste dentifricie, ecc.), istruzioni per il controllo domiciliare della placca e suggerimenti dietetici (Anusavice 1998, Caufield 1997, Ciancio 1997, Do 2009, Edgar 1995, Mandel 1996, Triller 1998, Van Palenstein Helderman 1996).

I pazienti con superfici radicolari scoperte (recessioni gengivali, pazienti anziani...) sono maggiormente a rischio di carie della radice (Zambon 1995). Tali pazienti vanno motivati ad una igiene efficace ed alla auto-applicazione di fluoruri (Zambon 1995).

Un aumentato rischio di carie è, altresì, presente in pazienti che assumono particolari farmaci (Ciancio, 1997) o il cui flusso salivare, per diverse ragioni, sia ridotto (Edgar 1995, König 1984).

Una corretta diagnosi precede, ovviamente, qualunque terapia (Edward 1997, Lussi 1998, Silverstone 1988, Steckslen-Blicks 1983, Tveit 1994). In linea generale, la sola specillazione dovrebbe essere ridimensionata come valore diagnostico (Hintze 1994, Huysmans 1998, Ie 1995, Machiulskiene 1999, Ricketts 1997, Ricketts 1995, Weerheijm 1992). Una buona ispezione visuale con i denti ben asciutti e liberi da depositi e pigmentazioni è in grado di offrire maggiori informazioni. Nei casi dubbi è utile l'esecuzione di radiografie bite-wing (Weiss 1996, Zacharia 1995, Verdonschot 1992, Pitts 1983, Curilovic 1983, Hintze 1993, Verdonschot 1991, de Vries 1990, De Araujo 1992, Hintze 1999, Nyvad 1999, Mejare 1998, Downer 1992).

**La carie dentale si può in larga parte prevenire; i programmi di prevenzione devono, quindi, precedere, accompagnare e seguire il trattamento conservativo.**

**Una corretta diagnosi di carie e la determinazione della sensibilità pulpare deve precedere ogni procedura terapeutica.**

**Eventuali problemi parodontali ed occlusali andrebbero valutati prima di intraprendere qualunque tipo di terapia conservativa.**

Tutti i materiali da restauro, i sottofondi e gli adesivi dentinali sono sensibili all'umidità (Hitmi 1999, Lygidakis 1994, Reid 1990, Strassler 1996, Small 1999).

Un buon isolamento del campo operatorio riduce l'inquinamento batterico della dentina e protegge i tessuti molli da possibili eventi traumatici. La diga di gomma è un'eccellente sistemica per ottenere un buon isolamento (Accademia Italiana di Conservativa 2009, Berglund 1997, Christensen 1994, Kremers 1999, Marshall 1998, Plasmans 1994, Small 1999, Terry 2005, Small 1999, Zitzmann 1999).

Fatta diagnosi di carie si rende necessario il trattamento della stessa preservando il più possibile i tessuti mineralizzati sani. Infatti, massima deve essere la limitazione dell'estensione cavitaria, compatibilmente con le tecniche ed i materiali scelti per il restauro (Hirt 1987, Leinfelder 1996, Loe 1995, Miller 1997, Osborne 1998, Simonsen 1985) ed il rispetto per i denti adiacenti (Kutsch 1999, Kielbassa 2006, Haak 2002, Forgie 2002, Accademia Italiana di Conservativa 2009, Lussi 1998, Medeiros 2000, Moopnar 1991).

Le dimensioni della cavità sono direttamente proporzionali all'estensione del processo carioso (Anusavice 1998, Christensen 1996, Freedman 1999, Lderton 1985, Laswell 1985, Porte 1984).

Le procedure di taglio dei tessuti duri vanno eseguite sotto abbondante getto d'acqua per evitare lesioni al complesso pulpo-dentinale (Anusavice 1998, Hirt 1987, Laswell 1985, Porte 1984).

Un bordo cavitario liscio e senza fratture influenza particolarmente l'adattamento marginale del restauro, e, quindi, la sua durata nel tempo (Haller 1991, Kidd 1992, Nordbo 1998, Reller 1989, Stratis 1998). Per questo motivo è necessario rifinire il margine con strumentario adeguato (Haller 1991, Reller 1989).

**La preparazione cavitaria deve essere la più conservativa possibile, compatibilmente con le tecniche ed i materiali scelti per il restauro.**

**La rifinitura corretta dei margini è raccomandata in quanto migliora l'adattamento marginale ed influenza la durata nel tempo dei restauri.**

**Un corretto isolamento del campo operatorio garantisce dall'inquinamento da fluidi e da batteri ed, inoltre, protegge i tessuti molli da possibili eventi traumatici. L'utilizzo della diga di gomma rappresenta un eccellente metodo per ottenere quanto sopra.**

Preparazione cavitaria: passaggi operativi

1. isolamento del campo operatorio
2. apertura cavitaria - accesso alla lesione
3. escavazione della carie
4. valutazione della dimensione della cavità
5. preparazione cavitaria definitiva
6. rifinitura dei margini

Il ripristino della cavità ottenuta va eseguito con restauri diretti (otturazione) o indiretti (intarsio).

La scelta dipende da fattori clinici (Elderton 1992, Krejci 1993, Surmont 1990) (presenza o meno di smalto a livello del gradino cervicale, configurazione e complessità della cavità, localizzazione ed accesso, numero di restauri nella stessa arcata, rapporti con i denti approssimali ed antagonisti, età del paziente) e soggettivi del paziente (accettazione del provvisorio, richieste estetiche più o meno importanti, problemi di tempo e distanza, disponibilità economiche).

Importante è anche la dimensione della cavità residua ( Surmont 1990).

In genere, un restauro indiretto può essere maggiormente invasivo rispetto ad un restauro diretto (Anusavice 1989, Elderton 1992, Mjör 1993, Surmont 1990).

Nella terapia di lesioni cariose di limitata estensione è preferibile l'esecuzione di restauri diretti ( Krejci 1993, Surmont 1990 ).

Di fronte a lesioni cariose medio-grandi è possibile optare per restauri indiretti che consentono un miglior ripristino morfologico dell'elemento dentale compromesso (Pallesen 2003).

La completa rimozione del tessuto demineralizzato ed infetto rappresenta lo scopo della terapia conservativa (Kidd 1996, Yip 1998).

La dentina rammollita può essere escavata sia con frese montate su manipolo a bassa/bassissima velocità che con strumenti manuali ( Smales 1999).

In caso di carie molto profonde, è più prudente escavare gli ultimi strati con strumenti a mano poiché, consentendo un maggior controllo dei movimenti, permettono di limitare i rischi di esposizioni accidentali della polpa ( Weerheijm 1999).

La dentina va escavata fino a quando non si incontra un tessuto duro e compatto ( Weerheijm 1999). Rimossa la dentina rammollita, la polpa va adeguatamente protetta con modalità e materiali a discrezione del singolo operatore (Brannstrom 1969, Brannstrom 1971, Brannstrom 1973, Brannstrom 1974, Brannstrom 1976, Brannstrom 1976, Brannstrom 1976, Garberoglio 1985, Leinfelder 1994, Leinfelder 1997, Strassler 1992 ).

**La preparazione cavitaria deve essere la più conservativa possibile, compatibilmente con l'estensione del processo carioso e con il materiale e la tecnica (diretta o indiretta) scelta dall'operatore.**

**La corretta rifinitura dei margini è raccomandata per migliorare l'adattamento marginale e la longevità del restauro.**

**La rimozione della carie è una tappa fondamentale della terapia conservativa.**

**Tutto il tessuto rammollito va asportato fino al raggiungimento di dentina clinicamente sana e non demineralizzata, prima del restauro definitivo.**

**Il colore della dentina non rappresenta una indicazione diagnostica.**

In merito ai materiali da utilizzare è essenziale seguire scrupolosamente le indicazioni d'uso e il modo di impiego (tempi di applicazione, rapporti di miscelazione, ecc.) stabiliti dalle singole aziende produttrici (Anusavice 1989, Ferrari 1998, Kildal 1997, Krejci 1993, Swift 1995, Unterbrink 1995, Watts 1992).

Per il restauro diretto degli elementi cariati dei settori frontali le resine composite, congiuntamente ad un adeguato sistema adesivo, rappresentano il materiale di prima scelta (Davis 1998, Hitmi 1999, Koczarski 1998, Kramer 1994, Newman 1991, Nicolaisen 2000, Portalier 1997, Peumans 1997 ).

Per quanto riguarda l'uso dell'amalgama si rimanda al decreto del Ministero della Salute del 10 ottobre 2001.

Anche le resine composite, combinate con l'uso degli adesivi dentinali, hanno dato prova di buoni risultati clinici a distanza su premolari e molari (Collins 1998, Hickel 1998, Hickel 2004, Plasmans 1998, Qvist 1997, Timothy 2006, Tobi 1998, Van Meerbeek 1992, Wendt 1996). Il loro posizionamento corretto richiede tuttavia maggior attenzione ed una tecnica operativa più complessa, rispetto all'uso dell'amalgama (Christensen 1998, Frencken 2010, Liberman 1997, Smales 1993, Van der Merwe 1993).

I cementi vetroionomerici resinosi possono efficacemente essere utilizzati in pedodonzia per restauri a carico di denti decidui o come trattamento preventivo in soggetti svantaggiati (Benz 1998, Burke 1999, Freedman 1997, Frencken 2010, Hawthorne 1997, Hasselrot 1998, Hickel 1998, Hickel 2000, Hickel 2001, Hickel 1998, Hitmi 1999, Kanca 1997, Leinfelder 1998, Liberman 1987, Manhart 2001, Mair 1998, Martin 1997, McKinlay 2007, Mjör 1990, Nordbo 1992, Smales 1992).

I restauri in oro fuso continuano a rappresentare una opzione terapeutica affidabile (Christensen 1996, Davis 1988, Dietschi 1995, Leinfelder 1998, McLaren 1999, Mjör 1992, Strassler 1996, Tucker 1996). Accanto a questi, gli intarsi in ceramica ed in resina composita cementati con tecnica adesiva hanno raggiunto significativi livelli di affidabilità clinica (Abel 1998, Behle 1997, Chalifoux 1998, Jokstad 1994, Lacy 1998, Mair 1998, Powers 1998, Raskin 1999, Rees 1997, Wassell 1995).

Gli adesivi dentinali rappresentano un'eccellente modalità di ancoraggio dei materiali ai tessuti dentari (Charlton 1996, Degrange 1990, Donovan 1996, Eick 1997, Frankenberger 1999, Huth 1999, Kreulen 1998, Mjör 1993, Pashley 1997, Swift 1998). L'azione dei vari prodotti chimici che modificano la dentina e lo smalto per favorirne l'adesione con la resina composita è fortemente disturbata da inquinamenti esterni (sangue, saliva, etc.) (Hickel 1999, Liberman 1987, Liebenberg 1997, Scheibenbogen-Fuchsbrunner 1994).

Un corretto isolamento del campo operatorio è fortemente consigliato (Roulet 1997, Smales 1996).

### **Ricostruzione pre-protetica del dente trattato endodonticamente**

Il restauro pre-protetico può essere eseguito con amalgama, con o senza ancoraggio, ritenuta da un perno canalare prefabbricato; con resina composita e un perno in resina e fibre di vetro cementato adesivamente con cemento resinoso auto polimerizzabile; con un perno moncone fuso.

La metodica adesiva sembra garantire, oltrechè un legame chimico-meccanico con la dentina, una maggiore conservazione della stessa (Assif 1989, Sornkul 1992).



Il perno non deve essere considerato un rinforzo del dente quanto un supporto per il materiale da ricostruzione (Mentink 1995).

L'utilizzo del perno è necessario quando l'altezza della camera pulpare è ridotta (nei molari) o quando residuano meno di tre pareti a livello coronale (premolari ed anteriori) (Helfer 1972, Randow 1986).

La successiva preparazione protesica dovrebbe seguire il principio della conservazione di dentina a livello cervicale: sembra, infatti, che una zona di abbraccio dentinale coronale (cerchiaggio cervicale) incrementi significativamente la probabilità di sopravvivenza di questi elementi dentari (Hansen 1990, Sorensen 1990).

Nei casi in cui non sia possibile eseguire un cerchiaggio cervicale è probabilmente consigliabile ricorrere ad un intervento parodontale di allungamento di corona clinica e/o, laddove indicato, ad una estrusione ortodontica (Hansen 1990, Sorensen 1990).

Tutti i restauri, di qualsiasi materiale siano fatti, vanno rifiniti e lucidati (Lutz 1983).

La rifinitura e la lucidatura si eseguono con strumenti e frese ad azione di taglio decrescente (Herrgott 1989, Krejci 1984, Lutz 1983).

Una superficie liscia e levigata è meno ritentiva per la placca batterica e contribuisce all'ottenimento di un buon adattamento marginale (Briand 1990, Hondrum 1997, O'Brien 1984, Schmid 1991).

Una volta terminato il percorso terapeutico conservativo al paziente va consigliato un programma di mantenimento che preveda visite di controllo e sedute di igiene orale professionale, con l'eventuale applicazione topica di fluoruri (Axelsson 1978, Axelsson 1991, Axelsson 1991). La presenza incontrollata di placca batterica, ovviamente, aumenta il rischio di carie secondaria per qualunque restauro (Marthaler 1993). La collaborazione del paziente è, quindi, discriminante positiva per il successo nel tempo della terapia conservativa.

**L'inserzione e la manipolazione corretta del materiale rappresentano un punto critico nell'esecuzione di qualunque restauro.**

**Il restauro non deve interferire con le dinamiche occlusali.**

**I margini cervicali devono essere contornati in modo da non irritare i tessuti parodontali.**

**Un restauro dalla superficie liscia e levigata è meno ritentivo per la placca batterica. Ciò riduce il rischio di recidive cariose e di infiammazione dei tessuti marginali.**

**Un controllo periodico ed eventuale rilucidatura dei restauri contribuisce ad una maggiore durata degli stessi.**

### **Bibliografia**

Abel MG. *In-office inlays with today's new materials. Dent Clin North Am* 1998; 42: 657-64.

Accademia Italiana di Conservativa. *Odontoiatria Restaurativa: procedure di trattamento e prospettive future. Ed. Elsevier Masson* 2009; 123-151.

Accademia Italiana di Conservativa. *Odontoiatria Restaurativa: procedure di trattamento e prospettive future. Ed. Elsevier Masson* 2009; 123-151.

Anusavice KJ. *Management of dental caries as a chronic infectious disease. J of Dent Educ* 1998; 62: 791-802.

Anusavice KJ. *Criteria for selection of restorative materials: properties versus technique sensitivity, in Anusavice KJ (ed): Quality Evaluation of Dental Restorations: Criteria for Placement and Replacement. Chicago, Quintessence Publ Co, 1989, pp. 15-59.*

Anusavice KJ. *Material of the future: preservative or restorative? Operative Dentistry* 1998; 23: 163-167.

Assif D, Oren E, Marshk BL. *Photoelastic analysis of stress transfer in endodontically treated teeth to the supporting structure using different restorative technique. J Prosthet Dent* 1989; 61: 535-543.

Axelsson P, Lindhe J, Nyström M. *On the prevention of caries and periodontal disease. Results of a 15-year longitudinal study in adults. J Clin Period* 1991; 18: 182-189.

Axelsson P, Lindhe J. *Effect of controlled oral hygiene procedures on caries and periodontal disease in adults. J Clin Period* 1978; 5: 133-151.

Axelsson P, Lindhe J. *Effect of controlled oral hygiene procedures on caries and periodontal disease in adults. Results after 6 years. J Clin Period* 1981; 8: 239-248.

Behle CA. *Conservative direct and indirect resin posterior restorative alternatives for cracked dentition. Pract Periodontics Aesthet Dent* 1997; 9: 405-13.

Benn DK, Clark TD, Dankel DD 2nd, Kostewicz SH. *Practical approach to evidence-based management of caries. J Am Coll Dent* 1999 Spring; 66 (1): 27-35

Benz C, Gust C, Folwaczny M, Benz B, Hickel R. *Clinical evaluation of a compomer material in Class II restorations. (abstract 103) J Dent Res* 1998, 77(special issue A).

Berghund A, Molin M. *Mercury levels in plasma and urine after removal of all amalgam restorations: the effect of using rubber dams. Dent Mater* 1997 Sep; 13(5): 297-304.

- Brannstrom M, Isacson G, Johnson G. The effect of calcium hydroxide and fluorides on human dentine. *Acta Odontol Scand* 1976; 34 (2): 59-67.
- Brannstrom M, Nyborg H. Bacterial growth and pulpal changes under inlays cemented with zinc phosphate cement and EpoxyLite CBA 9080. *J Prosthet Dent* 1974 May; 31 (5): 556-511.
- Brannstrom M, Nyborg H J. Pulp reaction to a temporary zinc oxide/eugenol cement. *Prosthet Dent* 1976 Feb; 35 (2): 185-91.
- Brannstrom M, Nyborg H. Cavity treatment with a microbicidal fluoride solution: growth of bacteria and effect on the pulp. *J Prosthet Dent* 1973 Sep; 30 (3): 303-10.
- Brannstrom M, Nyborg H. Pulp reaction to fluoride solution applied to deep cavities: an experimental histological study. *J Dent Res* 1971 Nov-Dec; 50 (6): 1548-52.
- Brannstrom M, Vojinovic O. Response of the dental pulp to invasion of bacteria around three filling materials. *J Dent Child* 1976 Mar-Apr; 43 (2): 83-9.
- Brannstrom M. A new approach to insulation. *Dent Pract Dent Rec* 1969 Aug; 19 (12): 417-20.
- Briand DE. Les composite d'obturation - étude expérimentale de la finition des surfaces par abrasion. *Actualités Odonto-Stomatologiques* 1990; 172: 619-649.
- Burke FJT, Cheung SW, Mjör IA, Wilson NHF. Restoration longevity and analysis of reasons for the placement and replacement of restorations provided by vocational dental practitioners and their trainers in United Kingdom. *Quintessence Int* 1999, 30: 234-242.
- Caufield PW. Dental caries - a transmissible and infectious disease revisited: a position paper. *Pediatric dent* 1997; 19: 491-498.
- Chalifoux PR Treatment considerations for posterior laboratory-fabricated composite resin restorations. *Pract Periodontics Aesthet Dent* 1998; 10: 969-78.
- Charlton DG. Dentin bonding: past and present. *Gen Dent* 1996; 44: 498-507.
- Christensen GJ. The coming demise of the cast gold restoration? *J Am Dent Assoc* 1996; 127: 1233-1236.
- Christensen GJ. Cavity preparation: cutting or abrasion? *JADA* 1996; 127: 1651-1654.
- Christensen GJ. Current use of tooth-colored inlays, onlays, and direct-placement resins. *J Esthet Dent* 1998; 10: 290-5.
- Christensen GJ. Using rubber dams to boost quality, quantity of restorative services. *J Am Dent Assoc* 1994 Jan; 125(1): 81-2.
- Ciancio SG. Medications as a risk factor for caries and periodontal disease. *NYS Dent J* 1997; 59: 962-971.
- Collins CJ, Bryant RW, Hodge KL. A clinical evaluation of posterior composite resin restorations: 8-year findings. *J Dent* 1998; 26: 311-317.
- Curilovic Z, Saxer UP; Marthaler TM: Radiologische Kariesläsion im Schmelz - füllen oder abwarten? *Schweiz Monatsschr Zahnmed* 1983;93:930-934.
- Davis SH. Excellence in dentistry: posterior rehabilitation using cast gold onlays. *Dent Manage* 1988; 28: 38-43.

- De Araujo FB, Rosito DB, Toigo E, dos Santos CK: *Diagnosis of approximal caries: radiographic versus clinical examination using tooth separation. Am J Dent* 1992 Oct;5(5):245-8.
- de Vries HC, Ruiken HM, Konig KG, van 't Hof MA: *Radiographic versus clinical diagnosis of approximal carious lesions. Caries Res* 1990;24(5):364-70.
- DeGrange M. *Coronal filling biomaterials. Criteria for selection. Real Clin* 1990; 1: 9-26.
- Dietschi D, De Siebenthal G, Neveu-Rosenstand L, Holz J. *Influence of the restorative technique and new adhesives on the dentin marginal seal and adaptation of resin composite Class II restorations: an in vitro evaluation. Quintessence Int* 1995; 26: 717-727.
- Donovan TE, Cho GC. *Materials for conservative posterior restorations. J Calif Dent Assoc* 1996 Sep; 24 (9): 32-38.
- Dorfer CE, Schriever A, Heidemann D, Staehle HJ, Pioch T. *Influence of rubber-dam on the reconstruction of proximal contacts with adhesive tooth-colored restorations. J Adhes Dent. 2001 Summer; 3(2): 169-75.*
- Downer MC, Worthington HV: *The status of bite-wing radiographs in enhancing discriminatory ability in caries prophylactic clinical trials. Caries Res* 1992;26(3):195-200.
- Edgar WM, Higham SM. *Role of saliva in caries models. Adv in Dent Res* 1995; 9: 235-245.
- Edward S. *Changes in caries diagnostic criteria over time related to the insertion of fillings. A comparative study. Acta Odontol Scand* 1997 Jan; 55(1): 23-6.
- Eick JD, Gwinnett AJ, Pashley DH, Robinson SJ. *Current concepts on adhesion to dentin. Crit Rev Oral Biol Med* 1997; 8: 306-335.
- Elderton RJ, Mjör IA. *Changing scene in cariology and operative dentistry. Int Dent J* 1992; 42: 165-169.
- Elderton RJ. *Assessment and clinical management of early caries in young adults: invasive versus non-invasive methods. Br Dent J* 1985; 158: 440-444.
- Elderton RJ. *Assessment and clinical management of early caries in young adults: invasive versus non-invasive methods. Br Dent J* 1985; 158: 440-444.
- Fejerskov O. *Strategies in the design of preventive programs. Adv in Dent Res* 1995; 9: 82-88.
- Ferrari M, Kugel G. *Handling characteristics of resin composites in posterior teeth. Compend Contin Educ Dent* 1998 Sep; 19 (9): 879-82.
- Forgie AH, Pine CM, Pitts NB. *The use of magnification in a preventive approach to caries detection. Quintessence Int. 2002 Jan;33(1):13-6.*
- Frankenberger R, Sindel J, Kramer N, Petschelt A. *Dentin bond strength and marginal adaptation: direct composite resins vs ceramic inlays. Oper Dent* 1999; 24: 147-55.
- Freedman G, Goldstep F, Seif T, Pakroo J. *Ultraconservative resin restorations. J Can Dent Assoc* 1999 Nov; 65(10): 579-81.
- Freedman G, Goldstep F. *Fifth generation bonding systems: state of the art in adhesive dentistry. J Can Dent Assoc* 1997 Jun; 63 (6): 439-43.
- Frencken Jo E. *The ART approach using glass-ionomers in relation to global oral health care. Dental Materials* 2010; 26: 1-6.
- Garberoglio R. *La protezione della polpa. Attual Dent* 1985 Dec 1; 1 (31): 28-9.

- Haak R, Wicht MJ, Hellmich M, Gossmann A, Noack MJ. The validity of proximal caries detection using magnifying visual aids. *Caries Res*. 2002 Jul-Aug;36 (4):249-55.
- Haller B, Klaiber B, Tens KD. Einfluss der Kavitätenfinierung auf das initiale Abdichtungsvermögen von Amalgamfüllungen in vitro. *Schweiz Monatsschr Zahnmed* 1991; 101: 986-992.
- Hansen EK, Asmussen E, Christiansen NC. In vivo fractures of endodontically treated posterior teeth restored with amalgam. *Endod Dent Traum* 1990; 6: 49-55.
- Hasselrot L. Tunnel restorations in permanent teeth. A 7 year follow-up study. *Swed Dent J* 1998, 22:1-7.1.
- Hausen H. Caries prediction-state of the art. *Comm Dent & Oral Epidem* 1997; 25: 87-96.
- Hawthorne WS, Smales RJ. Factors influencing long-term restoration survival in three private dental practices in Adelaide. *Aust Dent J* 1997; 42: 59-63.
- Helper AR, Melnik S, Schilder H. Determination of the moisture content of vital and pulpless teeth. *Oral Surg* 1972; 34: 661-9.
- Herrgott A N, Ziemiecki T L, Dennison J B. An evaluation of different composite resin systems finished with various abrasives. *JADA* 1989; 119: 729-732.
- Hewlett ER, Cox CF. Clinical considerations in adhesive restorative dentistry--influence of adjunctive procedures. *J Calif Dent Assoc*. 2003 Jun; 31(6): 477-82.
- Hickel R, Heidemann D, Staehle H.J, Minnig P, Wilson N.H.F. Direct composite restorations Extended use in anterior and posterior situations. *Clin Oral Invest* 2004; 8: 43-44.
- Hickel R, Dasch W, Janda R, Tyas M, Anusavice K. New direct restorative materials. *Int Dent J* 1998, 48: 3-16.
- Hickel R, Manhart J, Garcia-Godoy F. Clinical results and new developments of direct posterior restorations. *Am J Dent* 13 (special issue) 2000 Nov, 41-54.
- Hickel R, Manhart J. Longevity of restorations in posterior teeth and reasons for failure. *J Adhesive Dent* 2001, 3: 45-64.
- Hickel R, Petschelt A, Maier J, Voss A, Sauter M. Nachuntersuchung von Fullungen mit Cermet-Zement (Ketac-Siver). *Dtsch Zahnarzt Z* 1998, 43: 851-853.
- Hickel R. Two-year clinical evaluation of direct and indirect composite restorations in posterior teeth. *J Prosthet Dent* 1999; 82: 391-7.
- Hintze H, Wenzel A, Danielsen B: Behaviour of approximal carious lesions assessed by clinical examination after tooth separation and radiography: a 2.5-year longitudinal study in young adults. *Caries Res* 1999 Nov-Dec;33(6):415-22.
- Hintze H, Wenzel A. Clinically undetected dental caries assessed by bitewing screening in children with little caries experience. *Dentomaxillofac Radiol* 1994 Feb; 23(1): 19-23.
- Hintze H: Screening with conventional and digital bite-wing radiography compared to clinical examination alone for caries detection in low-risk children. *Caries Res* 1993;27(6):499-504.
- Hirt T Lutz F. Conservative Amalgam Restoration. *Schweiz Monatsschr Zahnmed* 1987; 97: 1261-1270.
- Hitmi L, Attal JP, Degrange M. Influence of the time-point of salivary contamination on dentin shear bond strength of 3 dentin adhesive systems. *J Adhes Dent* 1999; 1(3): 219-32.

- Hitmi L, Attal JP, Degrange M.. Influence of the time-point of salivary contamination on dentin shear bond strength of 3 dentin adhesive systems. *J Adhes Dent* 1999; 1(3): 219-32.
- Hondrum SO, Fernandéz R. Contouring, finishing and polishing class 5 restorative materials. *Oper Dent* 1997; 22: 30-36.
- Huth K, Selbertinger S, Kunzelmann KH, Hickel R.. Compomers for class I/II restorations – Results after 6 months (abstract 1439) *J Dent Res* 1999, 78 (special issue).
- Huysmans MC, Longbottom C, Pitts N. Electrical methods in occlusal caries diagnosis: An in vitro comparison with visual inspection and bite-wing radiography. *Caries Res* 1998; 32(5): 324-9.
- Ie YL, Verdonschot EH, Schaeken MJM, van 't Hof MA. Electrical conductance of fissure enamel in recently erupted molar teeth as related to caries status. *Caries Res* 1995; 29: 94-99.
- Jokstad A, Mjor IA, Nilner K, Kaping S. Clinical performance of three anterior restorative materials over 10 years. *Quintessence Int* 1994; 25: 101-108.
- Kanca J. One step bond strength to enamel and dentin. *Am J Dent* 1997; 10: 5-8.
- Kidd E A M, Toffenetti F, Mjör I A. Secondary caries. *Int Dent J* 1992; 42: 127-138.
- Kidd EAM, Ricketts DNJ, Beighton D. Criteria for caries removal at the enamel-dentine junction: a clinical and microbiological study. *Br Dent J* 1996; 180: 287-291.
- Kielbassa AM, Paris S, Lussi A, Meyer-Lueckel H. Evaluation of cavitations in proximal caries lesions at various magnification levels in vitro. *J Dent*. 2006 Nov;34(10):817-22. Epub 2006 May 26.
- Kildal KK, Ruyter IE. How different curing methods affect mechanical properties of composites for inlays when tested in dry and wet conditions. *Eur J Oral Sci* 1997 Aug; 105 (4): 353-61.
- Koczarski MJ. Utilization of ceromer inlays/onlays for replacement of amalgam restorations. *Pract Periodontics Aesthet Dent* 1998; 10: 405-12.
- König K.J. Remineralization. Firmenpublikation Elida Cosmetic Ag 1984, ISBN Schweiz 3 9055 2901.
- Kramer N, Kunzelmann KH, Mumesohn M, Pelka M, Petschelt A. Langzeit Erfahrungen mit Cermet Zementfüllungen in Klasse I/II-Kavitäten. *Dtsch Zahnärztl Z* 1994, 49: 905-909.
- Krejci I, Lutz F. Kompositfüllungen - das IX1 des Ausarbeiten. *Schweiz Monatsschr Zahnmed* 1984; 94: 1015-1028.
- Krejci I. Standortbestimmung in der Konservierenden Zahnmedizin. *Schweiz Monatsschr Zahnmed* 1993; 103: 614-619.
- Krejci I. Standortbestimmung in der Konservierenden Zahnmedizin. *Schweiz Monatsschr Zahnmed* 1993; 103: 614-619.
- Kremers L, Halbach S, Willruth H, Mehl A, Welzl G, Wack FX, Hickel R, Greim H. Effect of rubber dam on mercury exposure during amalgam removal. *Eur J Oral Sci* 1999 Jun; 107(3): 202-7.
- Kreulen CM, Creugers NH, Meijering AC. Meta-analysis of anterior veneer restorations in clinical studies. *J Dent* 1998; 26: 345-53.
- Kutsch VK. Microdentistry: a new standard of care. *J Mass Dent Soc*. 1999 Winter;47(4):35-9.
- L.G. Do A.J. Spencer D.H. Association between Dental Caries and Fluorosis among South Australian Children. *Caries Res* 2009; 43: 366–373 I.

- Lacy AM. Application of composite resin for single-appointment anterior and posterior diastema closure. *Pract Periodontics Aesthet Dent* 1998; 10: 279-286.
- Laswell HR, Welk DA. Rationale for designing cavity preparations. *Dent Clin North Am* 1985; 2: 241-249.
- Leinfelder KF. A conservative approach to placing posterior composite resin restorations. *JADA* 1996; 6: 743-748.
- Leinfelder KF. An alternative approach to bonding and pulpal protection. *Dent Today* 1997 Apr; 16 (4): 88-9. I.
- Leinfelder KF. Changing restorative traditions: the use of bases and liners. *J Am Dent Assoc* 1994; 125: 65-67.
- Leinfelder KF. Current status of dentin adhesive systems. *Alpha Omega* 1998; 9: 17-22.
- Lieberman R, Ben-Amar A, Herteanu L, Judes H. Marginal seal of composite inlays using different polymerization techniques. *J Oral Rehabil* 1997; 24: 26-9.
- Lieberman R, Judes H, Cohen E, Eli I. Restoration of posterior pulpless teeth: amalgam overlay versus cast gold onlay restoration. *J Prosthet Dent* 1987; 57: 540-543.
- Liebenberg WH. Direct-indirect resin restoration: a case report of acceptable compromise. *J Can Dent Assoc* 1997; 63: 265-72.
- Loe H. Changing paradigms in restorative dentistry. *J Am Coll Dent* 1995; 3: 31-36.
- Lussi A, Gygax M. Iatrogenic damage to adjacent teeth during classical approximal box preparation. *J Dent* 1998 Jul-Aug; 26 (5-6): 435-41.
- Lussi A. Methoden zur Diagnose und Verlaufsdisgnose der Karies. *Schweiz Monatsschr Zahnmed* 1998;108:357-363.
- Lutz F, Setcos JC, Phillips RW. New finishing instruments for composite resins. *JADA* 1983; 107: 575-580.
- Lygidakis NA, Oulis KI, Christodoulidis A. Evaluation of fissure sealants retention following four different isolation and surface preparation techniques: four years clinical trial. *J Clin Pediatr Dent* 1994 Fall; 19(1): 23-5.
- Lygidakis NA, Oulis KI, Christodoulidis A. Evaluation of fissure sealants retention following four different isolation and surface preparation techniques: four years clinical trial. *J Clin Pediatr Dent* 1994 Fall; 19 (1): 23-5.
- Machiulskiene V, Nyvad B, Baelum V. A comparison of clinical and radiographic caries diagnoses in posterior teeth of 12-year-old Lithuanian children. *Caries Res* 1999 Sep-Oct; 33(5): 340-8.
- Mair LH. Ten-year clinical assessment of three posterior resin composites and two amalgams. *Quintessence Int* 1998; 29: 483-490.
- Mala S, Lynch CD, Burke FM, Dummer PM.. Attitudes of final year dental students to the use of rubber dam. *Int Endod J*. 2009 Jul; 42(7): 632-8. Epub 2009 May 8.
- Mandel ID. Caries prevention: current strategies, new directions. *JADA* 1996; 127: 1477-1488.
- Manhart J, Hickel R. Klinische Studie zum einatz eines All-in-one-Adhasivs. Erste Ergebnisse nach 6 Monaten. *Quintessenz* 1999, 50: 1277-1288.

Manhart J, Hickel R. Longevity of restorations – Chapter 16 pag.258 in: *Advances in Dentistry Volume 2: Challenges of the future*. Quintessence Publishing; 2001.

Marshall K. Rubber dam. *Br Dent J* 1998 Mar 14; 184(5): 218-9.

Marthaler T M. Zahnkaries und Zahnverlust bis zum Jahre 2008: Prognosen für die 25- bis 65jährigen Erwachsenen. *Schweiz Monatsschr Zahnmed* 1993; 103: 1476-1477.

Martin JA, Bader JD. Five-year treatment outcomes for teeth with large amalgams and crowns. *Oper Dent* 1997; 22: 72-8.

McKinlay Daniel, Annie Zhang, Mary A. Tavares and Sonja David C. Bellinger, Felicia Trachtenberg, David. Amalgam Trial Function: The New England Children's to Dental Amalgam and Neuropsychological A Dose-Effect Analysis of Children's Exposure. *J Am Dent Assoc* 2007;138;1210-1216.

McLaren EA, Rifkin R, Devaud V. Considerations in the use of polymer and fiber-based indirect restorative materials. *Pract Periodontics Aesthet Dent* 1999; 11: 423-32.

Medeiros VA, Seddon RP. Iatrogenic damage to approximal surfaces in contact with Class II restorations. *J Dent* 2000 Feb; 28(2): 103-105.

Mejare I, Kallestal C, Stenlund H, Johansson H: Caries development from 11 to 22 years of age: a prospective radiographic study. Prevalence and distribution. *Caries Res* 1998;32(1):10-6.

Mentink AGB, Creugers N. Five year report of a clinical trial on post and core restorations. *JADR* 1995; 74: 187-92.

Miller MB. Rest in peace G.V. Black: part I. *Pract Periodont Aesthet Dent* 1997; 7: 757-758.

Mjör I A. Direct posterior filling materials. In Vanherle G, Degrange M, Willems G: *State of the art on direct posterior filling materials and dentine bonding*. Leuven, Van der Poorten, 1993, pp. 15-28.

Mjör IA, Jokstad A, Quist V. Longevity of posterior restorations. *Int Dent J* 1990, 40: 11-17.

Mjör IA, Jokstad, A. Five-year study of Class II restorations in permanent teeth using amalgam, glass polyalkenoate (ionomer) cement and resin-based composite materials. *J Dent* 1993, 21: 338-343.

Mjör IA. Problems and benefits associated with restorative materials: side effect and long-term cost. *Adv Dent Res* 1992, 6: 7-16.

Moopnar M, Faulkner KDB. Accidental damage to teeth adjacent to crown-prepared abutment teeth. *Austral Dent J* 1991; 36: 136-140.

Newman SM. Amalgam alternatives: what can compete? *J Am Dent Assoc* 1991; 122: 67-71.

Nicolaisen S, von der Fehr FR, Lunder N, Thomsen I. Performance of tunnel restoration at 3-6 years. *J Dent* 2000, 28: 383-387.

Nordbo H, Leirskar J, von der Fehr FR. Saucer-shaped cavity preparations for posterior approximal resin composite restorations: observations up to 10 years. *Quintessence Int* 1998 Jan; 29 (1): 5-11.

Nordbo H, Lyngstadaas SP. The clinical performance of two groups of functioning class-II cast gold inlays. *Acta Odontol Scand* 1992; 50: 189-192.

Nyvad B, Machiulskiene V, Baelum V: Reliability of a new caries diagnostic system differentiating between active and inactive caries lesions. *Caries Res* 1999 Jul-Aug;33(4):252-60.



- O'Brien WJ, Johnston WM, Fanian F, Lambert S. The surface roughness and gloss of composites. *J Dent Res* 1984; 63: 685-688.
- Osborne JW, Summitt JB. Extension for prevention: is it relevant today? *Am J Dent* 1998 Aug; 11(4): 189-96.
- Pashley DH, Carvalho RM. Dentine permeability and dentine adhesion. *J Dent* 1997; 25: 355-372.
- Peumans M, Van Meerbeek B, Lambrechts P, Vanherle G. The 5-year clinical performance of direct composite additions to correct tooth form and position. II. Marginal qualities. *Clin Oral Investig* 1997; 1: 19-26.
- Pitts N. Monitoring of caries progression in permanent posterior approximal enamel by bitewing radiography: a review. *Community Dent Oral Epidemiol* 1983;11:228-235.
- Pitts NB, Kidd EAM. The prescription and timing of bitewing radiography in the diagnosis and management of dental caries: contemporary recommendations. *British Dental Journal* 1992;21:225-227.
- Pitts NB. Risk assessment and caries prediction. *J Dent Educ* 1998; 62: 762-770.
- Plasmans PJ, Creugers NH, Hermsen RJ, Vrijhoef MM. Intraoral humidity during operative procedures. *J Dent* 1994 Apr; 22(2): 89-91.
- Plasmans PJ, Creugers NH, Mulder J. Long-term survival of extensive amalgam restorations. *J Dent Res* 1998; 77: 453-60.
- Portalier L. Composite smile designs: the key to dental artistry. *Curr Opin Cosmet Dent* 1997; 4: 81-85.
- Porte A, Lutz F, Lund MR, Swartz ML & Cochran MA. Cavity designs for composite resins. *Oper Dent* 1984; 9: 50-56.
- Powell LV. Caries risk assessment: relevance to the practitioner. *JADA* 1998; 129 (3): 349-353.
- Powers JM, Farah JW. Compomers. *The Dental Advisor* 15: 1-5, 1998.
- Prati C. In vitro and in vivo adhesion in operative dentistry: a review and evaluation. *Pract Periodontics Aesthet Dent* 1998; 10: 319-327.
- Qvist V, Laurberg L, Poulsen A, Teglers PT. Longevity and cariostatic effects of everyday conventional glass-ionomer and amalgam restorations in primary teeth: three-year results. *J Dent Res* 1997; 76: 1387-96.
- Qvist V. & Strom C. 11-Year assessment of class-III resin restorations completed with two restorative procedures. *Acta Odontologica Scandinavica* 1993; 51: 253-262.
- Radnai M, Fazekas A. Caries prevalence in adults seven years after previous exposure to fluoride in domestic salt. *Acta Med dent Helv* 1999; 4:163-166.
- Randow K, Glantz PO. On cantilever loading of vital and non vital teeth. An experimental clinical study. *Acta Odontol Scand* 1986; 44: 271.
- Raskin A, Michotte-Theall B, Vreven J, Wilson NH. Clinical evaluation of a posterior composite 10-year report. *J Dent* 1999; 27: 13-9.
- Rau PJ, Pioch T, Staehle HJ, Dörfer CE. Influence of the rubber dam on proximal contact strengths. *Oper Dent*. 2006 Mar-Apr; 31(2): 171-5.
- Rees JS, Jacobsen PH. The restoration of posterior teeth with composite resin. 2: Indirect-placement composite. *Dent Update* 1997; 24: 25-30.

- Reid JS, Callis PD, Patterson CJW. *Rubber Dam in Clinical Practice*. Chicago, Quintessence Publ Co, 1990, pp. 5-20.
- Reller U, Geiger F, Lutz F. *Quantitative investigation of different finishing methods in conventional cavity preparations*. *Quintessence Int* 1989; 20: 453-459.
- Ricketts D, Kidd E, Wilson R. *The electrical diagnosis of caries in pits and fissures: site-specific stable conductance readings or cumulative resistance readings?* *Caries Res* 1997; 31: 119-124.
- Ricketts DN, Kidd EA, Smith BG, Wilson RF. *Clinical and radiographic diagnosis of occlusal caries: a study in vitro*. *J Oral Rehabil* 1995 Jan; 22(1): 15-20.
- Roulet JF. *Longevity of glass ceramic inlays and amalgam-results up to 6 years*. *Clin Oral Investig* 1997; 8: 40-46.
- S. Gowda a W.M. Thomson b L.A. Foster Page c N.A. Croucher a *What Difference Does Using Bitewing Radiographs to Epidemiological Estimates of Dental Caries Prevalence and Severity in a Young Adolescent Population with High Caries Experience?* *Caries Res* 2009;43:436-44.
- Scheibenbogen-Fuchsbrunner A, Manhart J, Kremers L, Kunzelmann KH. *Langzeit Erfahrung mit Cermet-Zementfüllungen in Klasse I/II Kavitäten*. *Dtsch Zahnärztl Z* 49:905-909; 1994.
- Schmid O, Krejci I, Lutz F. *Ausarbeitung von adhäsiven zahnfarbenen Inlays aus Komposit und Keramik*. *Schweiz Monatsschr Zahnmed* 1991; 101: 177-184.
- Shannon A. *Indirect posterior restorations: steps to clinical success*. *Curr Opin Cosmet Dent* 1997; 4: 40-4.
- Shannon AJ. *Clinical guidelines for indirect resin restorations*. *Can Dent Assoc* 1997; 63 (6): 432-7.
- Silverstone LM, Hicks MJ, Featherstone MJ. *Dynamic factors affecting lesion initiation and progression in human dental enamel. Part I. The dynamic nature of enamel caries*. *Quintessence International* 1988; 10: 683-711.
- Simonsen RJ. *Conservation of tooth structure in restorative dentistry*. *Quintessence Int* 1985; 16: 15-24.
- Smales RJ, Fang DT. *In vitro effectiveness of hand excavation of caries with the ART technique. Atraumatic restorative treatment*. *Caries Res* 1999 Nov-Dec;33(6):437-40.
- Smales RJ, Hawthorne WS. *Long-term survival and cost-effectiveness of five dental restorative materials used in various classes of cavity preparations*. *Int Dent J* 1996; 46: 126-30.
- Smales RJ, Webster DA. *Restoration deterioration related to later failure*. *Operative Dentistry* 1993; 18: 130-137.
- Smales RJ. *Effect of rubber dam isolation on restoration deterioration*. *Am J Dent* 1992; 5: 277-279.
- Small BW. *Seating, finishing, and polishing of ceramic restorations*. *Gen Dent* 1999 Nov-Dec; 47(6): 560-2.1.
- Small BW. *Rubber dam-the easy way*. *Gen Dent* 1999 Jan-Feb; 47(1): 30-3.
- Sorensen JA, Engelman MJ. *Ferrule design and fracture resistance of endodontically treated teeth*. *J Prosthet Dent* 1990; 63: 529-536.
- Sornkul E. *Strength of root before and after endodontic treatment and restoration*. *J Endod* 1992; 18 (9): 440-44.
- Stecksen-Blicks C, Wahlin YB. *Diagnosis of approximal caries in pre-school children*. *Swed Dent J* 1983; 7(5): 179-84.

- Steiner M, Menghini G, Curilovic Z, Marthaler TM. Kariesprävalenz bei Zürcher Schulkindern 1970, 1983 and 1988. *Schweiz Monatsschr Zahnmed* 1990; 100: 38-4.
- Strassler HE. New concepts with bases and liners. *J Esthet Dent* 1992 Jul-Aug; 4 (4): 140-1. II.
- Strassler HE. Isolation of the field more important than ever. *MSDA J* 1996 Fall; 39(3): 119-21.
- Strassler HE. Isolation of the field more important than ever. *MSDA J* 1996 Fall; 39 (3): 119-21.
- Stratis S, Bryant RW. The influence of modified cavity design and finishing techniques on the clinical performance of amalgam restorations: a 2-year clinical study. *J Oral Rehabil* 1998 Apr; 25(4): 269-78.
- Stratis S, Bryant RW. The influence of modified cavity design and finishing techniques on the clinical performance of amalgam restorations: a 2-year clinical study. *J Oral Rehabil* 1998 Apr; 25: 269-278.
- Surmont P, Martens L, D'Hauwers R. A decision tree for the treatment of caries in posterior teeth. *Quintessence Int* 1990; 21: 239-246.
- Swift EJ Jr. Bonding systems for restorative materials-a comprehensive review. *Pediatr Dent* 1998; 20: 80-84.
- Swift EJ, Perdigao J, Heymann HO. Bonding to enamel and dentin: a brief history and state of the art, 1995. *Quintessence Int* 1995; 26: 95-110.
- Terry DA.. An essential component to adhesive dentistry: the rubber dam. *Pract Proced Aesthet Dent*. 2005 Mar; 17(2): 106-108.
- Timothy A. DeRouen; Michael D. Martin; Brian G. Leroux; et al.. A Randomized Clinical Trial Neurobehavioral Effects of Dental Amalgam in Children *JAMA*. 2006; 295(15):1784-1792.
- Tobi H, Kreulen CM, Gruythuysen RJ, van Amerongen WE. The analysis of restoration survival data in split-mouth designs. *J Dent* 1998; 26: 293-298.
- Triller M. Fluoride, a preventive agent of caries: mechanisms, sources, risks. *Archive de Pediatrie* 1998; 5: 1149-1152.
- Tucker RV. Gold restorations of the distal aspect of cuspid teeth. *Signature* 1996; Winter: 4-9.
- Tveit AB, Espelid I, Fjelltveit A. Clinical diagnosis of occlusal dentine caries. *Caries Res* 1994; 28: 368-372.
- Ulla Pallesen, Vibeke Qvist. Composite resin fillings and inlays. An 11-year evaluation. *Clin Oral Invest* 2003; 7: 71-79.
- Unterbrink GL, Muessner R. Influence of light intensity on two restorative systems. *Journal of Dentistry* 1995; 23: 183-189.
- Van der Merwe WJ. Clinical evaluation of four dental amalgams over a three year period. *J Dent Assoc S Afr* 1993; 48: 329-332.
- Van Meerbeek B, Vanherle G, Lambrechts P, Braem M. Dentin- and enamelbonding agents. *Curr Opin Dent* 1992; 2: 117-127.
- Van Palenstein Helderma WH, Matee MI, van der Hoeven JS, Mikx FH. Cariogenicity depends more on diet than the prevailing mutans streptococcal species. *J Dent Res* 1996; 75: 535-545.

Verdonschot EH, Kuijpers JMC, Polder BJ, DE Leng-Worm MH, Bronkhorst EM. Effects of digital grey - scale modification on the diagnosis of small approximal carious lesion. *J Dent* 1992;20:44-49.

Verdonschot EH, van de Rijke JW, Brouwer W, ten Bosch JJ, Truin GJ. Optical quantitation and radiographic diagnosis of incipient approximal caries lesions. *Caries Res* 1991;25(5):359-64.

Wassell RW, Walls AW, McCabe JF. Direct composite inlays versus conventional composite restorations: three-year clinical results. *Br Dent J* 1995; 179: 343-349.

Watts C. Kinetic mechanisms of visible-light-cured resins and resin-composites. Setting mechanisms of dental materials, pp. 80-112. *Transactions of the Academy of Dental Materials*, 1992.

Weerheijm KL, Groen HJ, Bast AJ, Kieft JA, Eijkman MA, van Amerongen WE. Clinically undetected occlusal dentine caries: a radiographic comparison. *Caries Res* 1992; 26(4): 305-9.

Weerheijm KL, Groen HJ. The residual caries dilemma. *Community Dent Oral Epidemiol* 1999 Dec; 27 (6): 436-41.

Weiss EI, Tzoar A, Kaffe I. Interpretation of bitewing radiographs. Part 2. Evaluation of the size of approximal lesions and need for treatment. *J Dent* 1996; 24: 385-388.

Wendt SL Jr, Ziemiecki TL, Leinfelder KF. Proximal wear rates by tooth position of resin composite restorations. *J Dent* 1996; 24: 33-9.

Yip HK, Samaranayake LP. Caries removal techniques and instrumentation: a review. *Clin Oral Investig* 1998 Dec; 2 (4): 148-54.

Zacharia MA, Munshi AK. Microbiological assessment of dentin stained with a caries detector dye. *J Clin Pediatr Dent* 1995;19:111-115.

Zambon JJ, Kasprzak SA. The microbiology and histopathology of human root caries. *Am J of Dent* 1995; 8: 323-328.

Zitzmann NU, Elsasser S, Fried R, Marinello CP. Foreign body ingestion and aspiration. *Oral Surg Oral Med Oral Pathol Oral Radiol Endod* 1999 Dec; 88(6): 657-60.



# **ENDODONZIA**

L'endodonzia è la branca dell'odontostomatologia che tratta della morfologia, fisiologia e patologia della polpa dentale e dei tessuti di sostegno periradicolari dell'elemento dentale.

L'area di azione della disciplina endodontica, a titolo indicativo ma non limitativo, comprende:

- la diagnosi del dolore oro-facciale di origine odontogena, sia esso pulpare e/o periradicolare;
- la terapia delle affezioni patologiche della polpa vitale;
- il trattamento non chirurgico di eradicazione della polpa dei sistemi canalari e l'otturazione ermetica corono-radicolare di tali sistemi;
- l'asportazione selettiva chirurgica dei tessuti pulpo-dentinali malati e le procedure di riparazione ad essa collegate;
- il re-impianto dei denti avulsi in modo traumatico;
- il trattamento chirurgico delle patologie settiche acute e/o croniche dei tessuti periradicolari attraverso l'amputazione della parte radicolare apicale (apicectomia) seguita o meno dall'otturazione retrograda del canale radicolare residuo;
- le procedure per produrre uno sbiancamento intracoronale della dentina e dello smalto;
- il trattamento dei denti precedentemente sottoposti a trattamento endodontico attraverso metodiche ricostruttive idonee;
- le procedure di trattamento connesse alle ricostruzioni coronali mediante perni e/o monconi con interessamento dello spazio del/dei canale/i radicolare/i;
- il ritrattamento dei denti precedentemente sottoposti a trattamento endodontico non giunto a buon fine.

## **Diagnosi**

L'esame del cavo orale e degli elementi dentali per motivi legati a patologie di origine endodontica ha molte delle caratteristiche comuni ad altre procedure diagnostiche delle patologie del cavo orale e degli elementi dentali.

Pur essendo l'anamnesi medica importante, quella specifica odontoiatrica può fornire, attraverso la descrizione dei principali disturbi accusati dal paziente, un quadro sufficientemente chiaro della patologia dentale per cui il paziente è giunto all'osservazione dell'odontostomatologo. (Badino M, 2007)

L'esame clinico intra-orale - condotto secondo la semeiotica classica medica, ovvero attraverso

l'apprezzamento delle obiettività (osservazione, palpazione, percussione) - è volto, oltre all'osservazione della problematica prettamente endodontica, alla verifica del livello di igiene orale, delle condizioni della mucosa orale, della situazione parodontale, dell'eventuale presenza di tumefazioni, di fistole o di altre lesioni. Sarà anche importante riportare il numero degli elementi dentari presenti, la loro condizione, la quantità e il grado di usura dei restauri, ove presenti. L'esame clinico intra-orale dovrà essere associato ad indagini diagnostiche. Nello specifico, in endodonzia, possono essere utilizzati: prove di mobilità, sondaggio parodontale, analisi oclusale, verifica di eventuali linee di microfrattura dentarie, prove di vitalità attraverso esami che prevedano sollecitazioni termiche (freddo, caldo) e/o elettrici (Badino M, Taschieri S et al. 2009) ( Jafarzadeh H, Udoe CI et al. 2008) (Lin J & Chandler NP 2008). Può essere di aiuto la trans-illuminazione con fonti di luce adeguate, mentre sono fondamentali gli esami radiografici endorali con radiografie periapicali (generalmente usando la tecnica dei raggi paralleli, meglio se facendo uso di centratori). A tal proposito, le radiografie possono richiedere l'utilizzo di più di un'angolazione e, a volte, si rende necessario, per avere un quadro diagnostico più preciso, completare l'indagine con radiografie tipo bitewing e/o oclusali (Cardinali F 2013). In taluni casi, il paziente può essere richiamato, ad intervalli periodici, per ripetere e confrontare alcuni accertamenti diagnostici e per fare una diagnosi accurata sull'insorgenza, progressione o arresto di un determinato processo patologico. E' consigliabile che il paziente produca le radiografie eseguite precedentemente, eventualmente da parte di altri specialisti, per avere una più chiara comprensione dello stato di avanzamento di una condizione specifica. A giudizio dell'odontoiatra, potrebbe essere indicato, nei casi più complessi e nei ritrattamenti, eseguire esami radiografici tridimensionali, tipo Cone Beam TC, onde individuare al meglio l'entità della patologia, la morfologia canalare e i rapporti che l'elemento dental contrae con le strutture di supporto e limitrofe (nervo alveolare inferiore, seno mascellare) (Kruse C, Spin-Neto R et al. 2016) (Mota de Almeida FJ, Knutsson K et al. 2015) (Patel S, Durack C et al. 2015).

In altri casi, possono essere indicate un'attenta valutazione dei tessuti parodontali, come pure esami di tipo microbiologico per valutare le patologie più refrattarie a determinate terapie.

L'esame del paziente deve essere anche extra orale e può essere integrato con esami clinici e/o di laboratorio. Durante l'esame extra orale, l'operatore deve evidenziare eventuali asimmetrie, l'eventuale presenza ed estensione di tumefazioni della testa e del collo, eventuali linfadenopatie e l'eventuale presenza di disfunzioni dell'articolazione temporo-mandibolare.



- Il trattamento endodontico va eseguito sugli elementi dentari permanenti che sono funzionalmente o esteticamente importanti e hanno prognosi ragionevole (Ng YL, Mann V et al. 2007) (Ng YL, Mann V et al. 2008) (Ng YL, Mann V et al. 2010).
- Per una corretta diagnosi è necessario, oltre l'anamnesi, un attento esame clinico intra ed extra orale, integrato dalla diagnostica strumentale.
- Nella fase diagnostica è importante l'utilizzo di esami strumentali quali radiografie e le prove di vitalità (Aguilar P, Linsuwanont P 2011).

### **Indicazioni per il trattamento endodontico**

1. denti permanenti con patologia pulpare giudicata irreversibile (Sim IG, Lim TS et al. 2016, Brennan DS, Balasubramanian M et al. 2016);
2. denti permanenti con polpa necrotica con o senza tracce evidenti di patologie rarefattive (radiotrasparenti) ossee periradicolari (Torabinejad M, Corr R et al, 2009);
3. denti permanenti caratterizzati da una polpa che potrebbe essere stata compromessa da eventi operativi clinici (es. denti utilizzati come pilastri protesici, denti malposizionati);
4. denti permanenti caratterizzati da una polpa che andrebbe incontro a compromissione in seguito a interventi odontoiatrici successivi (Schmidt JC, Walter C et al, 2014);
5. denti permanenti avulsi o lussati in seguito a traumi (Chala S, Abouqal R, Rida S et al. 2011);
6. denti permanenti con riassorbimenti interni o esterni (Diouf JS, Benoist FL, Benoist HM, 2015) (Patel S, Kanagasingam S et al. 2009) (Patel S, Ricucci D et al. 2010);
7. denti permanenti incrinati o fratturati, con interessamento della polpa (con o senza sintomi clinici), per i quali è ragionevolmente prevista la conservazione di condizioni di salute parodontale soddisfacenti (Heling I, Gorfil C et al. 2002);
8. denti permanenti caratterizzati da ipersensibilità dentinale resistente alle normali procedure di trattamento.

Controindicazioni al trattamento endodontico:

1. denti permanenti che non possono essere utilizzati funzionalmente né restaurati, salvo per uso momentaneo (Iqbal MK & Kim S, 2008) (Torabinejad M, Anderson P, Bader J et al. 2007);
2. denti permanenti con insufficiente sostegno parodontale, salvo per uso momentaneo;
3. denti con fratture verticali della radice e/o della corona.

### **Bibliografia**

Aguilar P, Linsuwanont P (2011) *Vital pulp therapy in vital permanent teeth with cariously exposed pulp: a systematic review. J Endod* 37(5), 581-587.

Badino M (2007) "Elementi di diagnostica"; in "Manuale di Endodonzia, Elsevier, 2007", 80-87

Badino M, Taschieri S, Trisciuglio F, Gagliani M (2009) "Elementi di diagnostica in Endodonzia" *Giornale Italiano di Endodonzia*; 23(1); 10-32

Brennan DS, Balasubramanian M, Spencer AJ. *Treatment of caries in relation to lesion severity: implications for minimum intervention dentistry. Journal of dentistry* 2015;43(1):58-65.

Cardinali F (2013) "La valutazione pre-endodontica: diagnosi e preparazione al trattamento" *Dentista Moderno*, 1; 30-55.

Chala S, Abouqal R, Rida S (2011) *Apexification of immature teeth with calcium hydroxide or mineral trioxide aggregate: systematic review and meta-analysis. Oral Surg Oral Med Oral Pathol Oral Radiol Endod* 112(4), e36-42.

Diouf JS, Benoist FL, Benoist HM. *External inflammatory root resorption associated with a traumatic occlusion. Journal of clinical orthodontics: JCO* 2015;49(3):195-200.

Heling I, Gorfil C, Slutzky H, Kopolovic K, Zalkind M, Slutzky-Goldberg I (2002) *Endodontic failure caused by inadequate restorative procedures: review and treatment recommendations. J Prosthet Dent* 87(6), 674-678.

Iqbal MK, Kim S (2008) *A review of factors influencing treatment planning decisions of single-tooth implants versus preserving natural teeth with nonsurgical endodontic therapy. J Endod* 34(5), 519-529.

Kruse C, Spin-Neto R, Wenzel A, Kirkevang LL. *Cone beam computed tomography and periapical lesions: a systematic review analysing studies on diagnostic efficacy by a hierarchical model. International endodontic journal* 2015;48(9):815-828.

Jafarzadeh H, Udoye CI, Kinoshita J (2008) *The application of tooth temperature measurement in endodontic diagnosis: a review. J Endod* 34(12), 1435-1440.

Lin J, Chandler NP (2008) *Electric pulp testing: a review. Int Endod J* 41(5), 365-374.

Mota de Almeida FJ, Knutsson K, Flygare L. *The impact of cone beam computed tomography on the choice of endodontic diagnosis. International endodontic journal* 2015;48(6):564-572.

Ng YL, Mann V, Rahbaran S, Lewsey J, Gulabivala K (2007) *Outcome of primary root canal treatment: systematic review of the literature - part 1. Effects of study characteristics on probability of success. Int Endod J* 40(12), 921-939.

- Ng YL, Mann V, Gulabivala K (2008) *Outcome of secondary root canal treatment: a systematic review of the literature. Int Endod J* 41(12), 1026-1046.
- Ng YL, Mann V, Gulabivala K (2010) *Tooth survival following non-surgical root canal treatment: a systematic review of the literature. Int Endod J* 43(3), 171-189.
- Patel S, Durack C, Abella F, Shemesh H, Roig M, Lemberg K. *Cone beam computed tomography in Endodontics - a review. International endodontic journal* 2015;48(1):3-15.
- Patel S, Kanagasigam S, Pitt Ford T (2009) *External cervical resorption: a review. J Endod* 35(5), 616-625.
- Patel S, Ricucci D, Durack C, Tay F (2010) *Internal root resorption: a review. J Endod* 36(7), 1107-1121.
- Sim IG, Lim TS, Krishnaswamy G, Chen NN. *Decision Making for Retention of Endodontically Treated Posterior Cracked Teeth: A 5-year Follow-up Study. Journal of endodontics* 2016;42(2):225-229.
- Schmidt JC, Walter C, Amato M, Weiger R (2014) *Treatment of periodontal-endodontic lesions--a systematic review. J Clin Periodontol* 41(8), 779-790.
- Torabinejad M, Corr R, Handysides R, Shabahang S (2009) *Outcomes of nonsurgical retreatment and endodontic surgery: a systematic review. J Endod* 35(7), 930-937.
- Torabinejad M, Anderson P, Bader J et al. (2007) *Outcomes of root canal treatment and restoration, implant-supported single crowns, fixed partial dentures, and extraction without replacement: a systematic review. J Prosthet Dent* 98(4), 285-311.

## **Terapia endodontica ortograde dei denti permanenti**

Nei denti permanenti, in presenza delle adeguate indicazioni diagnostiche e prognostiche (Lin LM 2011, Aguilar P 2011, Schmidt JC 2014, Setzer FC 2014), la terapia endodontica ortograde è la tecnica che si articola in una serie di passaggi consequenziali che procedono dalla preparazione della cavità di accesso, alle procedure di sagomatura, detersione e disinfezione del sistema canalare e sono seguite dal riempimento tridimensionale dei risultanti volumi endodontici con materiali stabili dimensionalmente nel tempo e biologicamente compatibili (Schilder H 1974, European Society of Endodontology 1994 e 1998).

La ricostruzione post endodontica dell'elemento dentario, benché identificata come terapia autonoma, rappresenta la necessaria finalizzazione della terapia endodontica ortograde (Moghaddam AS 2014).

E' raccomandato eseguire una radiografia preoperatoria ortoradiale ed eventualmente sproiettata dell'elemento dentario interessato con centratore, che permetta la visione integrale della radice e dell'area peri apicale (Stewart T 2005).

Nei casi di complessità diagnostica la TAC Cone-beam potrebbe essere utile come passo successivo di indagine strumentale (Talwar S 2016, Leonardi Dutra K 2016).

Il trattamento anestesilogico, particolarmente importante per il comfort del paziente e dell'operatore, dovrà essere valutato a seconda della situazione clinica locale e generale del paziente. Ove ritenuto necessario od opportuno, è possibile associare alle consuete procedure di analgesia per mezzo di blocchi plessici o di branca effettuate con anestetici locali (Fowler S 2016) una pre-medicazione farmacologica, generalmente per via orale, oppure tecniche inalatorie di sedazione cosciente.

Prima di procedere alla terapia endodontica le lesioni cariose ed i restauri infiltrati presenti devono essere rimossi e dovrà, eventualmente, essere eseguito un restauro pre-endodontico che possa assicurare sia l'isolamento dell'endodonto dall'ambiente orale sia la resistenza strutturale temporanea ai carichi masticatori; il rischio di frattura e l'eventuale sintomatologia post operatoria possono essere limitati da un controllo dei carichi occlusali ed effettuando il restauro definitivo quanto prima possibile.

Ove ritenuto necessario od opportuno, è possibile associare trattamenti farmacologici antibiotici e/o anti infiammatori per il controllo dell'infezione e della sintomatologia algica (Parirokh M 2014).

**Le terapie endodontiche devono essere eseguite con strumenti endodontici sterili, tecniche asettiche e con adeguato isolamento del campo operatorio. Per ottenere un adeguato isolamento del campo è consigliato l'uso della diga di gomma o di altro dispositivo che consenta di ottenere un idoneo isolamento del campo operatorio dai fluidi orali e di prevenire la deglutizione o la aspirazione di strumenti, materiali o irriganti (Goldfein J 2013, Bondarde P 2015, Kumar J 2015).**

**L'uso di sistemi di ingrandimento e/o di fonti di illuminazione particolari può facilitare alcune fasi di lavoro (Rampado ME 2004, Del Fabbro M 2009, 2015)**

**La preparazione della cavità di accesso ha come obiettivo l'eliminazione del tetto della camera pulpare in modo che questa possa essere adeguatamente detersa, eliminando la polpa camerale ed eventuali ostacoli, per ottenere una buona visibilità degli orifizi canalari e funzionalmente sagomata per eliminare le interferenze primarie ed offrire una ritenzione sufficiente per l'otturazione temporanea (Mannan G 2001, Ferrari PH 2005, Ruddle CJ 2007, De Pablo OV 2010).**

**Una volta individuati gli orifizi canalari, è norma sondare il canale con strumenti endodontici adeguati fino a portarsi il più vicino possibile al termine dell'endodonto per determinare la lunghezza di lavoro. Metodologie utilizzabili per la determinazione della lunghezza di lavoro sono quelle che prevedono l'uso di rilevatori elettronici dell'apice e/o, di esami radiografici intraoperatori eventualmente eseguiti con l'uso di centratori (Martínez-Lozano MA 2001, Siu C 2009, Martins JN 2014, Lucena C 2014)**

**La devitalizzazione o eliminazione della polpa canalare non deve essere perseguita chimicamente con materiali che contengano componenti tossici, ma attraverso una tecnica di strumentazione manuale o meccanica che permetta di alesare il canale fino ad ottenere una sagomatura adeguata, mantenendo per quanto possibile il disegno anatomico originario del canale in particolare della sua area apicale, rimuovendo contemporaneamente i tessuti pulpari e i detriti organici e inorganici e riducendo la carica batterica (Berutti E 2004, Kütarci A 2008, Bird DC 2009, Paqu F 2009, Berutti E 2009, Vieira EP 2009, Pasqualini D 2012, Elnaghy AM 2014, Vasconcelos BC 2014, Scattina A 2015).**

Questi risultati possono essere ottenuti solo se la tecnica strumentale viene eseguita in presenza di continui e abbondanti lavaggi canalari con irriganti, anche diversi, dotati di capacità antibatteriche, lubrificanti e specificità d'azione nei confronti dei residui organici e inorganici (Sundvist G 1994, Camara AC 2009, Brito PR 2009, Malkhassian G 2009, Boutsoukis C 2013).

Sistemi di implementazione dell'azione degli irriganti come ultrasuoni o laser possono essere considerati complementari e non alternativi alle classiche tecniche di irrigazione (Wang QQ 2007, Sadık B 2013, Boutsoukis C 2016).

**Obiettivi della strumentazione endodontica sono di ottenere un canale pervio per consentire un flusso adeguato degli irriganti anche nelle aree apicali (Boutsoukis C 2010), mantenendo una sagomatura che possa facilitare l'otturazione tridimensionale dei volumi endodontici nel rispetto della struttura radicolare (Ng YL 2011).**

Talvolta, possono essere utilizzate medicazioni intermedie per prevenire o ridurre la proliferazione di microrganismi nel sistema canalare (Sjogren U 1991, Athanassiadis B 2007, Kawashima N 2009), nel periodo tra due sedute terapeutiche successive (Nair PN 2005, Sathorn C 2005, Figini L 2007, Vera J 2012).

**La sagomatura, detersione e disinfezione dei canali radicolari devono essere seguite dall'otturazione canalare verificata con un esame radiografico post-operatorio, che deve mostrare l'apice radicolare, preferibilmente con almeno 2-3 mm della regione periapicale chiaramente visibili (Lyons WW 2009, Tzanetakakis GN 2009)**

**Compatibilmente con la collaborazione del paziente, il risultato del trattamento dovrebbe essere controllato periodicamente (Paredes-Vieyra J 2012).**

### ***Bibliografia***

*Aguilar P, Linsuwanont P. Vital pulp therapy in vital permanent teeth with cariously exposed pulp: a systematic review. J Endod. 2011 May;37(5):581-7.*

- Athanassiadis B, Abbott PV, Walsh LJ. The use of calcium hydroxide, antibiotics and biocides as antimicrobial medicaments in endodontics. *Aust Dent J.* 2007 Mar;52(1 Suppl):S64-82.
- Berutti E, Negro AR, Lendini M, Pasqualini D. Influence of manual preflaring and torque on the failure rate of ProTaper rotary instruments. *J Endod.* 2004 Apr;30(4):228-30.
- Berutti E, Cantatore G, Castellucci A, Chiandussi G, Pera F, Migliaretti G, Pasqualini D. Use of nickel-titanium rotary PathFile to create the glide path: comparison with manual preflaring in simulated root canals. *J Endod.* 2009 Mar; 35(3):408-12
- Bird DC, Chambers D, Peters OA. Usage parameters of nickel-titanium rotary instruments: a survey of endodontists in the United States. *J Endod.* 2009 Sep;35(9):1193-7.
- Bondarde P, Naik A, Patil S, Shah PH. Accidental Ingestion and Uneventful Retrieval of an Endodontic File in a 4 Year Old Child: A Case Report. *J Int Oral Health.* 2015;7(Suppl 2):74-6.
- Brito PR, Souza LC, Machado de Oliveira JC, Alves FR, De-Deus G, Lopes HP, Siqueira JF Jr. Comparison of the effectiveness of three irrigation techniques in reducing intracanal *Enterococcus faecalis* populations: an in vitro study. *J Endod.* 2009 Oct;35(10):1422-7.
- Boutsioukis C, Verhaagen B, Versluis M, Kastrinakis E, Wesselink PR, van der Sluis LW. Evaluation of irrigant flow in the root canal using different needle types by an unsteady computational fluid dynamics model. *J Endod.* 2010 May; 36(5):875-9.
- Boutsioukis C, Lambrianidis T, Verhaagen B, Versluis M, Kastrinakis E, Wesselink PR, van der Sluis LW. The effect of needle-insertion depth on the irrigant flow in the root canal: evaluation using an unsteady computational fluid dynamics model. *J Endod.* 2010 Oct; 36(10):1664-8.
- Boutsioukis C, Gogos C, Verhaagen B, Versluis M, Kastrinakis E, Van der Sluis LW. The effect of root canal taper on the irrigant flow: evaluation using an unsteady Computational Fluid Dynamics model. *Int Endod J.* 2010 Oct; 43(10):909-16.
- Boutsioukis C, Psimma Z, van der Sluis LW. Factors affecting irrigant extrusion during root canal irrigation: a systematic review. *Int Endod J.* 2013 Jul;46(7):599-618.
- Boutsioukis C, Tzimpoulas N. Uncontrolled Removal of Dentin during In Vitro Ultrasonic Irrigant Activation. *J Endod.* 2016 Feb;42(2):289-93.
- Camara AC, de Albuquerque MM, Aguiar CM, de Barros Correia AC. In vitro antimicrobial activity of 0.5%, 1%, and 2.5% sodium hypochlorite in root canals instrumented with the ProTaper Universal system. *Oral Surg Oral Med Oral Pathol Oral Radiol Endod.* 2009 Aug;108(2):e55-61.
- Del Fabbro M, Taschieri S, Lodi G, Banfi G, Weinstein RL. Magnification devices for endodontic therapy. *Cochrane Database Syst Rev.* 2009 Jul 8;(3):CD005969.
- Del Fabbro M, Taschieri S, Lodi G, Banfi G, Weinstein RL. Magnification devices for endodontic therapy. *Cochrane Database Syst Rev.* 2015 Dec 9;12
- De Pablo OV, Estevez R, Péix Sánchez M, Heilborn C, Cohenca N. Root anatomy and canal configuration of the permanent mandibular first molar: a systematic review. *J Endod.* 2010 Dec;36(12):1919-31.

Elnaghy AM, Elsaka SE. Evaluation of root canal transportation, centering ratio, and remaining dentin thickness associated with ProTaper Next instruments with and without glide path. *J Endod.* 2014 Dec;40(12):2053-6

European Society of Endodontology (1994) Consensus report of the European Society of Endodontology on quality guidelines for endodontic treatment. *International Endodontic Journal* 1994, 27, 115–24.

European Society of Endodontology (1998) Guidelines for specialty training in endodontology. *International Endodontic Journal* 1998, 31, 67–72.

Ferrari PH, Cai S, Bombana AC. Effect of endodontic procedures on enterococci, enteric bacteria and yeasts in primary endodontic infections. *Int Endod J.* 2005 Jun;38(6):372-80.

Figini L, Lodi G, Gorni F, Gagliani M. Single versus multiple visits for endodontic treatment of permanent teeth. *Cochrane Database Syst Rev.* 2007 Oct 17;(4)

Fowler S, Drum M, Reader A, Beck M. Anesthetic Success of an Inferior Alveolar Nerve Block and Supplemental Articaine Buccal Infiltration for Molars and Premolars in Patients with Symptomatic Irreversible Pulpitis. *J Endod.* 2016 Mar;42(3):390-392

Goldfein J, Speirs C, Finkelman M, Amato R. Rubber dam use during post placement influences the success of root canal-treated teeth. *J Endod.* 2013 Dec;39(12):1481-4.

Leonardi Dutra K, Haas L, Porporatti AL, Flores-Mir C, Nascimento Santos J, Mezzomo LA, Corrêa M, De Luca Canto G. Diagnostic Accuracy of Cone-beam Computed Tomography and Conventional Radiography on Apical Periodontitis: A Systematic Review and Meta-analysis. *J Endod.* 2016 Mar;42(3):356-364.

Lin LM, Rosenberg PA. Repair and regeneration in endodontics. *Int Endod J.* 2011 Oct;44(10):889-906.

Lyons WW, Hartwell GR, Stewart JT, Reavley B, Appelstein C, Lafkowitz S. Comparison of coronal bacterial leakage between immediate versus delayed post-space preparation in root canals filled with Resilon/Epiphany. *Int Endod J.* 2009 Mar;42(3):203-7.

Lucena C, López JM, Martín JA, Robles V, González-Rodríguez MP. Accuracy of working length measurement: electronic apex locator versus cone-beam computed tomography. *Int Endod J.* 2014 Mar;47(3):246-56.

Kawashima N, Wadachi R, Suda H, Yeng T, Parashos P. Root canal medicaments. *Int Dent J.* 2009 Feb;59(1):5-11.

Kumar J, Sharma R, Sharma M, Prabhavathi V, Paul J, Chowdary CD. Presence of *Candida albicans* in Root Canals of Teeth with Apical Periodontitis and Evaluation of their Possible Role in Failure of Endodontic Treatment. *J Int Oral Health.* 2015 Feb;7(2):42-5.

Kütarcı A, Akpınar KE, Sumer Z, Er K, Bek B. Apical extrusion of intracanal bacteria following use of various instrumentation techniques. *Int Endod J.* 2008 Dec;41(12):1066-71.

Malkhassian G, Manzur AJ, Legner M, Fillery ED, Manek S, Basrani BR, Friedman S. Antibacterial efficacy of MTAD final rinse and two percent chlorhexidine gel medication in teeth with apical periodontitis: a randomized double-blinded clinical trial. *J Endod.* 2009 Nov;35(11):1483-90.

- Mannan G, Smallwood ER, Gulabivala K. Effect of access cavity location and design on degree and distribution of instrumented root canal surface in maxillary anterior teeth. *Int Endod J.* 2001 Apr;34(3):176-83.
- Martínez-Lozano MA, Forner-Navarro L, Sánchez-Cortés JL, Llena-Puy C. Methodological considerations in the determination of working length. *Int Endod J.* 2001 Jul;34(5):371-6.
- Martins JN, Marques D, Mata A, Caramês J. Clinical efficacy of electronic apex locators: systematic review. *J Endod.* 2014 Jun;40(6):759-77.
- Moghaddam AS, Radafshar G, Taramsari M, Darabi F. Long-term survival rate of teeth receiving multidisciplinary endodontic, periodontal and prosthodontic treatments. *J Oral Rehabil.* 2014 Mar;41(3):236-42.
- Nair PN, Henry S, Cano V, Vera J. Microbial status of apical root canal system of human mandibular first molars with primary apical periodontitis after "one-visit" endodontic treatment. *Oral Surg Oral Med Oral Pathol Oral Radiol Endod.* 2005 Feb;99(2):231-52
- Ng YL, Mann V, Gulabivala K. A prospective study of the factors affecting outcomes of nonsurgical root canal treatment: part 1: periapical health. *Int Endod J.* 2011 Jul;44(7):583-609.
- Ng YL, Mann V, Gulabivala K. A prospective study of the factors affecting outcomes of non-surgical root canal treatment: part 2: tooth survival. *Int Endod J.* 2011 Jul;44(7):610-25.
- Paredes-Vieyra J, Enriquez FJ. Success rate of single- versus two-visit root canal treatment of teeth with apical periodontitis: a randomized controlled trial. *J Endod.* 2012 Sep;38(9):1164-9
- Parirokh M, Sadr S, Nakhaee N, Abbott PV, Manochehrifar H. Comparison between prescription of regular or on-demand ibuprofen on postoperative pain after single-visit root canal treatment of teeth with irreversible pulpitis. *J Endod.* 2014 Feb;40(2):151-4.
- Schmidt JC, Walter C, Amato M, Weiger R. Treatment of periodontal-endodontic lesions--a systematic review. *J Clin Periodontol.* 2014 Aug;41(8):779-90.
- Paqu F, Ganahl D, Peters OA. Effects of root canal preparation on apical geometry assessed by micro-computed tomography. *J Endod.* 2009 Jul;35(7):1056-9.
- Pasqualini D, Mollo L, Scotti N, Cantatore G, Castellucci A, Migliaretti G, Berutti E. Postoperative pain after manual and mechanical glide path: a randomized clinical trial. *J Endod.* 2012 Jan;38(1):32-6
- Rampado ME, Tjäderhane L, Friedman S, Hamstra SJ. The benefit of the operating microscope for access cavity preparation by undergraduate students. *J Endod.* 2004 Dec;30(12):863-7.
- Ruddle CJ. Access preparation endodontic: an opening for success. *Dent Today.* 2007 Feb;26(2):114, 116-9.
- Sadık B, Arıkan S, Beldüz N, Yaşa Y, Karasoy D, Cehreli M. Effects of laser treatment on endodontic pathogen *Enterococcus faecalis*: a systematic review. *Photomed Laser Surg.* 2013 May; 31(5):192-200.
- Sathorn C, Parashos P, Messer HH. Effectiveness of single- versus multiple-visit endodontic treatment of teeth with apical periodontitis: a systematic review and meta-analysis. *Int Endod J.* 2005 Jun;38(6):347-55.



Scattina A, Alovisi M, Paolino DS, Pasqualini D, Scotti N, Chiandussi G, Berutti E. Prediction of Cyclic Fatigue Life of Nickel-Titanium Rotary Files by Virtual Modeling and Finite Elements Analysis. *J Endod.* 2015 Nov;41(11):1867-70.

Schilder H. Cleaning and shaping the root canal. *Dent Clin N Am* 1974;18:269. (r. I).

Setzer FC, Kim S. Comparison of long-term survival of implants and endodontically treated teeth. *J Dent Res.* 2014 Jan; 93(1):19-26.

Siu C, Marshall JG, Baumgartner JC. An in vivo comparison of the Root ZX II, the Apex NRG XFR, and Mini Apex Locator by using rotary nickel-titanium files. *J Endod.* 2009 Jul;35(7):962-5.

Sjogren U, Figdor D, Spangberg L, Sundqvist G. The antimicrobial effect of calcium hydroxide as a short term intracanal dressing. *Int Endod J* 1991;24:119. (r. I).

Stewart T. Diagnosis and treatment planning are essential prior to commencing endodontic treatment: discuss this statement as it relates to clinical endodontic management. *Aust Endod J.* 2005 Apr; 31(1):29-34.

Sundvist G. Taxonomy, ecology, and pathogenicity of the root canal flora. *Oral Surg Oral Med Oral Pathol* 1994;78:522. (r. II)

Talwar S, Utneja S, Nawal RR, Kaushik A, Srivastava D, OberoySS. Role of Cone-beam Computed Tomography in Diagnosis of Vertical Root Fractures: A Systematic Review and Meta-analysis. *J Endod.* 2016 Jan;42(1):12-24.

Tzanetakakis GN, Kakavetsos VD, Kontakiotis EG. Impact of smear layer on sealing property of root canal obturation using 3 different techniques and sealers. Part I. *Oral Surg Oral Med Oral Pathol Oral Radiol Endod.* 2009 Oct 27.

Vasconcelos BC, Frota LM, Souza Tde A, Bernardes RA, Duarte MA. Evaluation of the maintenance of the apical limit during instrumentation with hybrid equipment in rotary and reciprocating modes. *J Endod.* 2015 May;41(5):682-5.

Vera J, Siqueira JF Jr, Ricucci D, Loghin S, Fernández N, Flores B, Cruz AG. One-versus two-visit endodontic treatment of teeth with apical periodontitis: a histobacteriologic study. *J Endod.* 2012 Aug; 38(8):1040-52.

Vieira EP, Nakagawa RK, Buono VT, Bahia MG. Torsional behaviour of rotary NiTi ProTaper Universal instruments after multiple clinical use. *Int Endod J.* 2009 Oct;42(10):947-53.

Wang QQ, Zhang CF, Yin XZ. Evaluation of the bactericidal effect of Er,Cr:YSGG, and Nd:YAG lasers in experimentally infected root canals. *J Endod.* 2007 Jul; 33(7):830-2.

## **Rittrattamento endodontico**

Il rittrattamento endodontico non chirurgico è indicato in caso di:

1. mancanza di sigillo coronale, anche in presenza di una terapia endodontica correttamente eseguita, qualora vi siano segni che l'esposizione all'ambiente orale abbia determinato una ricontaminazione

dell'endodonto (Alves et al. 1998, Berutti 1996, Gish et al. 1994, Magura et al. 1991, Swanson & Madison 1987, Torabinejad et al. 1990);

3. persistenza dei sintomi e/o della patologia periradicolare associati a un dente sottoposto in precedenza a trattamento (Engstrom et al. 1964, Ng et al. 2008, Strindberg 1956, Torabinejad et al. 2009);

4. procedure protesiche o ricostruttive che compromettono otturazioni canalari pre-esistenti (Ruddle 2004, JOE Editorial Board 2008a, Sjogren et al. 1990, Swanson & Madison 1987, Torabinejad et al. 1990);

5. procedure protesiche o ricostruttive che interessino elementi dentali con terapie endodontiche non adeguate (JOE Editorial Board 2008b, Paik et al. 2004, Ruddle 2004, Sundqvist et al. 1998).

Il ritrattamento endodontico va eseguito sugli elementi dentari permanenti strutturalmente validi e che siano funzionalmente importanti e abbiamo una prognosi ragionevole (Fristad et al. 2004, Kvist & Reit 1999, Torabinejad & White 2016).

Il ritrattamento endodontico non chirurgico rappresenta una procedura per asportare dal sistema radicolare di un dente il materiale da otturazione precedentemente inserito o completare un precedente trattamento canalare non soddisfacente. La detersione, la sagomatura, la disinfezione e l'otturazione dei canali devono avvenire mediante tecniche e utilizzo di materiali idonei. Possono rendersi necessarie procedure aggiuntive per rimuovere perni o altri sistemi di ritenzione, intervenire su ostruzioni canalari (blocchi, gradini) o correggere e risolvere eventuali errori iatrogeni (perforazioni, stripping) (Bergenholtz et al. 1979, Del Fabbro et al. 2007, Fuss & Trope 1996, JOE Editorial Board 2008a, Main et al. 2004, Pace et al. 2008, Schilder 1974, Trope & Tronstad 1985).

La metodica ha come obiettivi:

1. individuare la causa dell'insuccesso (Baumgartner 1991, George 2015 ;

2. controllare la sintomatologia (Sathorn et al 2008, Briggs & Scott 1997, Fristad et al. 2004);

3. sagomare, detergere ed otturare il sistema canalare il più vicino possibile all'apice radicolare di ciascun canale (Briggs & Scott 1997, JOE Editorial Board 2008, Bystrom & Sundqvist 1981, Schilder 1974);

4. sigillare l'accesso coronale in modo ermetico e duraturo (Alves et al. 1998, Gish et al. 1994, Magura et al. 1991);

5. favorire la guarigione e la riparazione dei tessuti periradicolari (Bystrom & Sundqvist 1981, Ng et al. 2008);

6. controllare nel tempo il buon esito della terapia (Chevigny et al. 2008, Farzaneh et al. 2004, Gorni & Gagliani 2004, Wu et al. 2009).

### **Bibliografia**

*Alves J, Walton R, Drake D. Coronal leakage: endotoxin penetration from mixed bacterial communities through obturated, post-prepared root canals. J Endod 1998; 24, 587-91.*

*Baumgartner JC. Microbiologic and pathologic aspects of endodontics. Curr Opin Dent 1991;1:737.*

*Bergenholtz G, Lekholm U, Milthon R, Heden G, Odesjo B, Engstrom B. Retreatment of endodontic fillings. Scand J Dent Res 1979;87:217.*

*Berutti E. Microleakage of human saliva through dentinal tubules exposed at the cervical level in teeth treated endodontically. J Endod 1996; 22, 579-82.*

*Briggs PF, Scott BJ. Evidence-based dentistry: endodontic failure. How should it be managed? Br Dent J. 1997 Sep13;183:159-64.*

*Bystrom A, Sundqvist G. Bacteriologic evaluation of the efficacy of mechanical root canal instrumentation in endodontic therapy. Scand J Dent Res 1981;89:321.*

*Chevigny C, Dao TT, Basrani BR, Marquis V, Farzaneh M, Abitbol S, Friedman S. Treatment outcomes in endodontics: the Toronto Study phase III and IV: orthograde retreatment. J Endod 2008;34:131-7.*

*Del Fabbro M, Taschieri S, Testori T, Francetti L, Weinstein RL. Surgical versus non surgical endodontic retreatment for periradicular lesions. Cochrane Database Syst Rev 2007;18(3).*

*Engstrom B, Hard AF, Segerstad L, Ramstrom G, Frostell G. Correlation of positive cultures with the prognosis of root canal treatment. Odontol Rev 1964;15, 257-270.*

*Farzaneh M, Abitbol S, Lawrence HP, Friedman S. Treatment outcomes in endodontics: the Toronto Study phase I and II: orthograde retreatment. J Endod 2004;30:627-33.*

*Fristad I, Molven O, Halse A. Non surgically retreated teeth: radiographic findings after 20-27 years. Int Endod J 2004;37:8-12.*

*Fuss Z, Trope M. Root perforations: classification and treatment choices based on prognostic factors. Endod Dent Traumatol 1996;12:255.*

*George R. Nonsurgical retreatment vs. endodontic microsurgery: assessing success. Evid Based Dent. 2015 Sep;16(3):82-3.*

*Gish SP, Drake DR, Walton RE, Wilcox L. Coronal leakage: bacterial penetration through obturated canals following post preparation. JADA 1994; 125, 1369-72.*

*Gorni F, Gagliani M. The outcome of endodontic retreatment: a two years follow up study. J Endod 2004;30:1-4.*

- JOE Editorial Board. Endodontic retreatment: an online study guide. *J Endod*. 2008a May;34(5 Suppl):e125-30.
- JOE Editorial Board. Success and failure in endodontics: an online study guide. *J Endod*. 2008b May;34(5 Suppl):e1-6.
- Kvist T, Reit C. Results of endodontic retreatment: a randomized clinical study comparing surgical and non surgical procedures. *J Endod* 1999;25:814-7.
- Magura ME, Kafrawy AH, Brown CE Jr, Newton CW (1991) Human saliva coronal microleakage in obturated root canals: an in vitro study. *J Endod* 1991; 17, 324-31.
- Main C, Mirzayan N, Shabahang S, Torabinejad M. Repair of root perforation using mineral trioxide aggregate: a long term study. *J Endod* 2004;30:80-3.
- Ng YL, Mann V, Gulabivala K. Outcome of secondary root canal treatment: a systematic review of the literature. *Int Endod J*. 2008 Dec;41(12):1026-46.
- Pace R, Giuliani V, Pagavino G. Mineral trioxide aggregate as repair for furcal perforation: case series. *J Endod* 2008;34:1130-3.
- Paik S, Sechrist C, Torabinejad M. Levels of evidence for the outcome of endodontic retreatment. *J Endod*. 2004 Nov;30:745-50.
- Ruddle CJ. Non surgical endodontic retreatment. *J Endod*. 2004 Dec;30:827-45.
- Sathorn C, Parashos P, Messer H. The prevalence of postoperative pain and flare up in single and multiple-visit endodontic treatment: a systematic review. *Int Endod J*. 2008 Feb;41:91-9.
- Schilder H. Cleaning and shaping the root canal. *Dent Clin N Am* 1974;18:269.
- Sjogren U, Hagglund B, Sundqvist G, Wing K. Factors affecting the long term results of endodontic treatment. *J Endod* 1990;16:498-4.
- Strindberg Z. The dependence of the result of pulp therapy on certain factors. An analytic study based on radiographic and clinical follow up examination. *Acta Odontol Scand* 1956;14;suppl.21.
- Sundqvist G, Figdor D, Persson S, Sjogren U. Microbiologic analysis of teeth with failed endodontic treatment and the outcome of conservative retreatment. *Oral Surg Oral Med Oral Pathol Oral Radiol Endod* 1998;85:86.
- Swanson K, Madison S. An evaluation of coronal microleakage in endodontically treated teeth. Part I. Time periods. *J Endod* 1987; 13, 56-9.
- Torabinejad M, Ung B, Kettering JD. In vitro bacterial penetration of coronally unsealed endodontically treated teeth. *J Endod* 1990;16, 566-9.
- Torabinejad M, Corr R, Handysides R, Shabahang S. Outcomes of nonsurgical retreatment and endodontic surgery: a systematic review. *J Endod*. 2009 Jul;35:930-7.
- Torabinejad M, White SN. Endodontic treatment options after unsuccessful initial root canal treatment: Alternatives to single-tooth implants. *J Am Dent Assoc*. 2016 Mar;147(3):214-20.

*Trope M, Tronstad L. Long-term calcium hydroxide treatment of a tooth with iatrogenic root perforation and lateral periodontitis. Endod Dent Traumatol 1985;1:35.*

*Wu MK, Shemesh H, Wesselink PR. Limitations of previously published systematic reviews evaluating the outcome of endodontic treatment. Int Endod J. 2009 Aug;42(8):656-66.*

## **Riparazione di perforazioni**

L'intervento ha lo scopo di sigillare una perforazione iatrogena da errore procedurale, (Carr G.B 1994), o patologica, da riassorbimento esterno in comunicazione col canale radicolare o riassorbimento interno con perforazione, con un approccio ortograde e/o chirurgico (Carr GB 1998, Farzaneh M. et al 2004) .

Gli elementi di valutazione da considerare prima della scelta terapeutica, ai fini prognostici, sono:

- la sede
- l'accessibilità
- la dimensione
- la visibilità
- lo stato di salute parodontale
- la vicinanza a strutture anatomiche
- l'importanza strategica dell'elemento (Carr GB 1998 ,Regan J,et al 2005)

La sede potrà essere definita in: sovracrestale , crestale e apicale, a seconda della parte anatomica coinvolta dell'elemento dentale ( Regan J et al. 2005)

La scelta chirurgica viene posta in essere quando, oltre alla difficoltà di accesso o all'insuccesso per via ortograde, il difetto è troppo grande e poco contenitivo, o dove già previsto un intervento in zona apicale o quando presenta una quantità di materiale estruso (Heiling I et al 2002).

Il disegno e il trattamento del lembo chirurgico, saranno gestiti secondo le modalità espresse nel capitolo dell'endodonzia chirurgica.

L'accesso, ortograde e/o chirurgico, viene intraoperatoriamente deterso, la perforazione viene regolarizzata nella forma, anche con l'uso di ultrasuoni, disinfettata, otturata con materiali biocompatibili che diano buona garanzia di sigillo e stabilità nel tempo (Main C et al. 2004, Bogen G. et al 2009, Mente J et al. 2009, Krupp C et al. 2013, Mente J et al. 2014, Gorni F et al. 2015, Parirokh M. et al. 2010, Siew K et al. 2015)

Pertanto la prognosi potrà essere più favorevole nelle perforazioni, piccole a sede apicale o sopracrestale e di recente produzione, meno favorevole se datate, grandi e a sede crestale con comunicazione endoparodontale (Gorni F et al. 2016, Siew K et al. 2015, Tsesis I et al. 2010).

Controindicazioni al trattamento sono l'inaccessibilità ortograde e chirurgica per fattori anatomici locali, dente con insufficiente sostegno parodontale, paziente non collaborante, paziente con una storia medica compromessa per patologie sistemiche non compensate, terapia radiante e terapie con bifosfonati.

### **Bibliografia**

Bogen G, Kuttler S. *Mineral trioxide aggregate obturation: a review and case series.* *J Endod* 2009;35:777–90.

Carr GB. *Surgical endodontics, pathways of the pulp*, Mosby, st. Louis, Sixth Edition, p.544, 1994

Carr GB, Bentkover SK. *Surgical endodontics, pathways of the pulp*, Mosby, St. Louis, Seventh Edition, p.636,1998.

Fabio G. Gorni, Anita Andreano, Federico Ambrogi, Eugenio Brambilla, Massimo Gagliani *Patient and Clinical Characteristics Associated with Primary Healing of Iatrogenic Perforations after Root Canal Treatment: Results of a Long-term Italian Study.* *J Endod* 2015;42, 211-15

Fabio G. Gorni, Andreano A, Ambrogi F, Brambilla E, Gagliani M. *Patient and Clinical Characteristics Associated with Primary Healing of Iatrogenic Perforations after Root Canal Treatment: Results of a Long-term Italian Study.* *J Endod.* 2016 Feb;42(2):211-5.

Farzaneh M, Abitbol S, Friedman S. *Treatment outcome in endodontics: the Toronto study. Phases I and II: Orthograde retreatment.* *J Endod* 2004;30:627–33.

Heling I, Gorfil C, Slutzky H, Kopolovic K, Zalkind M, Slutzky-Goldberg I. *Endodontic failure caused by inadequate restorative procedures: review and treatment recommendations.* *J Prosthet Dent* 2002;87:674–8.

Christian Krupp, Clemens Bargholz, Martin Brüsehaber, Michael Hülsmann *Treatment Outcome after Repair of Root Perforations with Mineral Trioxide Aggregate: A Retrospective Evaluation of 90 Teeth .* *J Endod* 2013;39, 1364-68

Main C, Mirzayan N, Shabahang S, et al. *Repair of root perforations using mineral trioxide aggregate: a long-term study.* *J Endod* 2004;30:80–3.

Masoud Parirokh, Mahmoud Torabinejad. *Mineral Trioxide Aggregate: A Comprehensive Literature Review—Part III: Clinical Applications, Drawbacks, and Mechanism of Action.* *J Endod* 2010;36, 400-13

Mente J, Hage N, Pfefferle T, Koch MJ, Dreyhaupt J, Staehle HJ, et al. *Mineral trioxide aggregate apical plugs in teeth with open apical foramina: a retrospective analysis of treatment outcome.* *J Endod* 2009;35, 1354–8

*Johannes Mente, Meltem Leo, Dimos Panagidis, Daniel Saure, Thorsten Pfefferle Treatment Outcome of Mineral Trioxide Aggregate: Repair of Root Perforations—Long-term Results. J Endod 2014;40, 790-96*

*Mente J, Leo M, Panagidis D, Saure D, Pfefferle T. Treatment outcome of mineral trioxide aggregate: repair of root perforations-long-term results. J Endod. 2014 Jun;40(6):790-6.*

*John D.Regan, David E. Whitherspoon e Deborah M.Foyle .Surgical repair of root and tooth perforations. Endodontic Topics 2005,11,152-178*

*Siew K, Lee AH, Cheung GS. Treatment Outcome of Repaired Root Perforation: A Systematic Review and Meta-analysis. J Endod. 2015 Nov;41(11):1795-804.*

*Tsesis I, Rosenberg E, Faivishevsky V, Kfir A, Katz M, Rosen E. Prevalence and Associated Periodontal Status of Teeth with Root Perforation: A Retrospective Study of 2,002 Patients' Medical Records. Journal of Endodontics, Volume 36, Issue 5, May 2010, Pages 797-800.*

## **Il trattamento endodontico dei denti permanenti con apice beante**

La procedura di apacificazione, eseguita unitamente a interventi endodontici non chirurgici, si mette in essere quando si deve trattare un dente permanente con apice beante in caso di pulpite irreversibile o di necrosi pulpale dovuti a carie o a eventi traumatici.

Ci sono due categorie di denti permanenti con apici incompleti o beanti:

1. denti immaturi propriamente detti (sono presenti in arcata, ma, per motivi di tempo, non hanno completato ancora lo sviluppo radicolare);
2. denti che non hanno completato lo sviluppo radicolare a causa di un danno irreversibile che ha colpito la polpa quando erano immaturi e sono stati diagnosticati successivamente su un paziente adulto.

In entrambi i casi è opportuno ricorrere ad un trattamento di apacificazione, ossia di un trattamento endodontico in cui alla rimozione del tessuto pulpale necrotico, alla delicata strumentazione del canale radicolare ad opera di lime endodontiche ed all'irrigazione del canale con ipoclorito di sodio (in concentrazione dall'1% al 5%) segue la chiusura dell'apice beante che non può essere effettuata con le tecniche di otturazione endodontiche convenzionali. L'apice beante si può sigillare previo l'utilizzo di un materiale disinfettante e bioattivo (preferibilmente idrossido di calcio) che favorisca la chiusura della parte terminale della radice incompleta mediante la formazione di una barriera apicale calcificata (normalmente una riparazione di tipo cementizio). Ad apacificazione completata (circa 12 mesi dopo il trattamento) il dente può essere otturato con guttaperca e cemento endodontico.

In alternativa l'apicificazione si può ottenere anche otturando direttamente l'apice beante con un cemento bioattivo di tipo portland o similare, senza aspettare la formazione di una barriera di tessuto duro, che comunque avverrà nei dodici mesi successivi.

La procedura di apicogenesi è indicata in caso di danno pulpare reversibile o parzialmente irreversibile (carie o traumi) e garantisce il naturale completamento dello sviluppo della radice del dente immaturo se, in seguito al danno pulpare, si interviene sulla polpa mantenendola vitale mediante un incappucciamento, o mediante una pulpotomia più o meno estesa.

Entrambi i trattamenti prevedono la rimozione di eventuale tessuto cariato, la scopertura ed eventuale taglio di parte della polpa camerale o radicolare e la copertura del moncone pulpare con un cemento bioattivo (idrossido di calcio o cementi di tipo portland), seguito dall'otturazione del dente.

### **Bibliografia**

*Azimi S, Fazlyab M, Sadri D, Saghiri MA, Khosravanifard B, Asgary S. Comparison of pulp response to mineral trioxide aggregate and a bioceramic paste in partialpulpotomy of sound human premolars: a randomized controlled trial. Int Endod J. 2014; 47:873-81*

*Bonte E, Beslot A, Boukpepsi T, Lasfargues JJ. MTA versus Ca(OH)<sub>2</sub> in apexification of non-vital immature permanent teeth: a randomized clinical trial comparison. Clinical Oral Investigations 2015; 19:1381.*

*Cvek M. A clinical report on partial pulpotomy and capping with calcium hydroxide in permanent incisors with complicated crown fracture. J Endod 1978;4:232.*

*Damle SG, Bhattal H, Loomba A. Apexification of anterior teeth: a comparative evaluation of mineraltrioxide aggregate and calcium hydroxide paste. J Clin Paediatric Dent 2012;36:263.*

*Dominguez Reyes A, Muñoz Muñoz L, Aznar Martín T. Study of calcium hydroxide apexification in 26 young permanent incisors. Dent Traumatol 2005; 21:141.*

*El -Meligy OA, Avery DR. Comparison of apexification with mineral trioxide aggregate and calcium hydroxide. Pediatr Dent 2006;28:248.*

*England MC, Best E. Non induced apical closure in immature roots of dogs' teeth. J Endod 1977;3:411*

*European Society of Endodontology. Quality guidelines for endodontic treatment: consensus report of the European Society of Endodontology. Int Endod J 2006;39:921-930.*

*Mejàre I, Cvek M. Partial pulpotomy in young permanent teeth with deep carious lesions. Endod Dent Traumatol. 1993;9:238-42*

*Rafter M. Apexification: a review. Dent Traumatol 2005;21:1-8.*



Sheehy EC, Roberts GJ. Use of calcium hydroxide for apical barrier formation and healing in non-vital immature permanent teeth: a review. *Br Dent J*. 1997;183:241.

Simon S, Rilliard F, Berdal A, Machtou P. The use of mineral trioxide aggregate in one-visit apexification treatment: a prospective study. *Int Endod J* 2007;40:186-197.

Steiner JC, Van Hassel HJ. Experimental root apexification in primates. *Oral Surg Oral Med Oral Pathol* 1971;31:409.

Walia T, Chawla HS, Gauba K. Management of wide open apices in non-vital permanent teeth with Ca(OH)<sub>2</sub> paste. *J Clin Pediatr Dent* 2000;25:51.

Witherspoon DE, Small JC, Regan JD, Nunn M. Retrospective analysis of open apex teeth obturated with mineral trioxide aggregate. *J Endod* 2008;34(10):1171-6.

## Traumatologia dentale

Le lesioni da trauma dentale sono di solito provocate da cadute accidentali, eventi sportivi ed incidenti (Güngör 2014). Interessano principalmente i denti anteriori di bambini o adolescenti e gli incisivi centrali superiori sono i denti più colpiti (Güngör 2014).

La gestione dei traumi dento-alveolari deve far riferimento a protocolli diagnostici e terapeutici specifici (Tab.1).

### TAB. 1 - RACCOMANDAZIONI GENERALI PER LA GESTIONE DELLE LESIONI TRAUMATICHE DENTO-ALVEOLARI

#### STORIA CLINICA (Day & Duggal 2003)

- Acquisire informazioni dettagliate sul trauma appena verificatosi.
- Anamnesi medica.
- Anamnesi dentale con particolare riferimento a precedenti traumi o patologie sui denti interessati.

#### ESAME CLINICO (Diangelis *et al.* 2012)

- Ispezione dei tessuti molli facciali e orali.
- Palpazione dello scheletro facciale per rilevare eventuali fratture.
- Ispezione dei denti interessati dal trauma per individuare anomalie di posizione, dislocazione, mobilità, fratture eventuali.
- Procedere ad un sondaggio parodontale.
- Effettuare i test termici e il test elettrico, il test di mobilità e il test alla percussione.

#### **ESAME RADIOGRAFICO (Diangelis *et al.* 2012, Patel *et al.* 2015)**

Sono consigliate le seguenti proiezioni e angolazioni di routine:

- proiezione oclusale;
- proiezione orizzontale a 90° con tecnica della bisettrice, con raggio centrale che attraversa il dente oggetto di indagine;
- proiezione orizzontale laterale con angolazione mesiale o distale rispetto al dente oggetto di indagine, con tecnica della bisettrice.

E' spesso indicata la CBCT con FOV appropriato in sostituzione delle tre proiezioni sopra menzionate. In caso di lacerazioni delle labbra o delle mucose delle guance vanno eseguite radiografie aggiuntive per ricercare frammenti dentali o materiali estranei penetrati nei tessuti molli.

#### **INDICAZIONI DA FORNIRE AL PAZIENTE (Diangelis *et al.* 2012)**

- Necessità di alimentarsi con dieta soffice per almeno una settimana.
- Necessità di mantenere una buona igiene orale.
- Necessità di sottoporsi a controlli periodici nel tempo.

#### **Bibliografia**

1. Day PF, Duggal MS. A multicentre investigation into the role of structured histories for patients with tooth avulsion at their initial visit to a dental hospital. *Dent Traumatol* 2003;19:243-7.
2. Diangelis AJ, Andreasen JO, Ebeleseder KA, Kenny DJ, Trope M, Sigurdsson A, Andersson L, Bourguignon C, Flores MT, Hicks ML, Lenzi AR, Malmgren B, Moule AJ, Pohl Y, Tsukiboshi M. International Association of Dental Traumatology guidelines for the management of traumatic dental injuries: 1. Fractures and luxations of permanent teeth. *Dent Traumatol* 2012;28: 66-71.
3. Gungör HC. Management of crown-related fractures in children: an update review. *Dent Traumatol* 2014;30:88-99.
4. Patel S, Durack C, Abella F, Shemesh H, Roig M, Lemberg K. Cone beam computed tomography in Endodontics - a review. *Int Endod J* 2015;48:3-15.

## **Le fratture da trauma dento-alveolare**

Le fratture dento-alveolari post-traumatiche (Tab. 2) possono interessare sia la struttura coronoradicolare che l'osso di supporto e possono associarsi a dislocazione dentale.

**TAB. 2 - FRATTURE DENTO-ALVEOLARI POST-TRAUMATICHE**

**FRATTURE CORONALI**

- INFRAZIONI DELLO SMALTO
- FRATTURE DELLO SMALTO
- FRATTURE SMALTO-DENTINALI SENZA ESPOSIZIONE DELLA POLPA
- FRATTURE SMALTO-DENTINALI CON ESPOSIZIONE DELLA POLPA

**FRATTURE RADICOLARI**

**FRATTURE CORONO-RADICOLARI**

**FRATTURE ALVEOLARI**

**FRATTURE MASCELLARI**

**Fratture post-traumatiche coronali**

Tra le fratture coronali, le infrazioni dello smalto rappresentano semplici incrinature, mentre le fratture dello smalto producono perdita di tessuto (Güngör 2014). Le fratture coronali smalto-dentinali interessano smalto e dentina coronale, mentre le fratture corono-radicolari coinvolgono smalto, dentina e cemento, potendo le une e le altre causare esposizione pulpare (Güngör 2014).

A meno di concomitante lussazione o frattura di radice, non vi è né mobilità, né sensibilità alla percussione, né alterata risposta ai test di sensibilità. Una risposta iniziale negativa ai test di sensibilità indica maggior rischio di complicanze nella guarigione (Diangelis et al. 2012). Una iniziale risposta negativa al test elettrico non indica necrosi pulpare in atto, ma solo rischio aumentato di necrosi tardiva (Andreasen & Kahler 2015). Per escludere la concomitanza di frattura radicolare o lussazione, sono raccomandate indagini radiologiche (Tab.1) (Diangelis et al. 2012, Patel et al. 2015). La concomitanza di lussazione aumenta il rischio di necrosi pulpare, riscontrata nel 34,5-73,3% dei casi (Güngör 2014, Hecova 2010).

Sono indicate procedure restaurative di tipo conservativo o protesico (Güngör 2014). Se la la frattura espone la polpa in denti con radici immature, per consentirne lo sviluppo sono indicati incappucciamento o pulpotomia con applicazione di un materiale adeguato e l'esecuzione di un restauro con resina composita e tecnica adesiva (Güngör 2014, Diangelis et al. 2012). Se invece l'esposizione traumatica della polpa interessa denti con radici mature, la decisione di effettuare trattamento endodontico va presa in relazione all'ipotetico danno pulpare (Güngör 2014); nei pazienti anziani o quando è associata lussazione, è indicato il trattamento endodontico (Diangelis et al. 2012).

Va effettuato controllo clinico e radiografico a 6-8 settimane e a 1 anno, per monitorare lo stato della polpa (Diangelis et al. 2012), ma nei casi dubbi deve essere protratto nel tempo.

In assenza di esposizione pulpare, la prognosi è favorevole. Se la rima di frattura è vicina alla polpa, compare necrosi tardiva nel 2-5 % dei casi, se vi è lussazione associata il rischio di necrosi aumenta (Güngör 2014, Hecova et al. 2010). Nei casi di esposizione pulpare, se è stata preservata la vitalità della polpa possono insorgere complicanze come oblitterazione del canale, pulpite e necrosi pulpare (Diangelis et al. 2012).

### **Fratture post-traumatiche radicolari**

Le fratture post-traumatiche radicolari hanno di solito decorso obliquo od orizzontale ed interessano cemento, dentina e polpa (Diangelis et al. 2012). Sono causate da un impatto frontale che provoca dislocazione palatale e lieve estrusione del frammento coronale fratturato, spesso con lacerazione della polpa. Il mantenimento della vitalità della polpa è influenzato dal grado di maturazione apicale (Diangelis et al. 2012), dalla posizione della rima di frattura, dall'entità della dislocazione e dalla distanza tra i frammenti: maggiore è la distanza, più probabile è la necrosi pulpare nel frammento coronale (Andreasen & Kahler 2015).

Le raccomandazioni generali per la gestione delle lesioni da trauma-dento-alveolare sono riportate nella Tab 1.

Il dente può apparire estruso e dislocato palatalmente, mobile e dolente alla percussione. I test di sensibilità non sono attendibili immediatamente dopo un trauma (Diangelis et al. 2012). Una risposta immediata negativa al test elettrico può tornare positiva dopo 1-12 mesi e non indica quindi necrosi pulpare in atto, ma solo un rischio aumentato di necrosi tardiva (Andreasen & Kahler 2015). Nelle fratture radicolari la diagnosi di necrosi pulpare si basa sul riscontro radiografico di ampliamento dello spazio tra i due frammenti e/o di radiotrasparenza adiacente alla sede di frattura, oltre che sulla comparsa di discolorazione coronale grigia o di un tragitto fistoloso (Diangelis et al. 2012). Impiegando tecniche radiologiche bidimensionali, la frattura risulta evidente solo se direzione del fascio e linea di frattura coincidono (Patel et al. 2015), pertanto la diagnosi potrebbe essere difficoltosa e richiedere proiezioni multiple o, in alternativa, l'impiego della CBCT (Diangelis et al. 2012, Patel et al. 2015).

Se è presente eccessiva mobilità del frammento coronale, occorre stabilizzarlo con splintaggio elastico, di solito per non più di 4 settimane, ma fino a 4 mesi se la frattura interessa il terzo coronale della radice (Diangelis et al. 2012).

In molte fratture radicolari si ha riparazione spontanea, con interposizione di tessuto duro o di tessuto connettivo (Andreasen & Kahler 2015). La riparazione può richiedere anni.

Quando la frattura interessa radici immature, evento raro per la resilienza dei tessuti di supporto, la riparazione con tessuto calcificato è probabile e di solito non occorre trattamento endodontico (Andreasen et al. 2004). Nei denti maturi l'apporto ematico al frammento apicale di solito è preservato, per cui l'eventuale necrosi pulpare spesso interessa solo la porzione di canale del frammento coronale (Cvek et al. 2004) e solo questa va trattata endodonticamente. E' indicato l'impiego di materiale adeguato per ottenere in corrispondenza della rima, in tempi variabili a seconda del materiale stesso, una barriera che consenta l'otturazione del canale (Cvek et al. 200, (Bakland & Andreasen 2012).

Vanno controllate nel tempo sensibilità della polpa e mobilità dentale. I test di sensibilità e i controlli radiografici dovrebbero essere effettuati 3 settimane, 6 settimane e 3 mesi dopo la lesione (Diangelis et al. 2012). Nell'eventualità, infrequente, di necrosi pulpare nel frammento apicale, dovrà essere deciso se estendere il trattamento anche al frammento apicale o se estrarlo. Se persiste mobilità dopo lo splintaggio iniziale, si può fissare in modo permanente la corona del dente ai denti adiacenti con resina composita e tecniche adesive.

I fattori che influenzano la probabilità di riparazione includono età, stadio di sviluppo delle radici, mobilità, dislocazione del frammento coronale, separazione tra i frammenti (Andreasen & Kahler 2015). Nei denti con radici immature e nei casi con spostamento minimo del frammento coronale la prognosi è più favorevole (Andreasen & Kahler 2015) e la necrosi è meno frequente (Andreasen & Kahler 2015, Diangelis et al. 2012). Altre complicanze, come riassorbimenti, anchilosi e perdita di supporto osseo, sono rare (Andreasen et al. 2004). La prognosi a lungo termine dei denti fratturati nel terzo coronale è più sfavorevole (Andreasen et al. 2004).

### **Fratture post-traumatiche corono-radicolari**

Si tratta di fratture, spesso oblique, che interessano sia la corona, sia la radice del dente, coinvolgendo smalto, dentina e cemento. La polpa è spesso esposta. I quadri clinici che ne possono derivare risultano dalla combinazione delle lesioni già descritte a proposito delle fratture coronali e radicolari. Il trattamento, sempre multidisciplinare, e la prognosi variano in base alla sede di frattura, al suo livello apicale rispetto alla cresta ossea e alla quantità di radice residua (Güngör et al. 2014).

## Fratture alveolari e mascellari

Le fratture corono-radicolari e le dislocazioni dentali post-traumatiche possono associarsi a fratture alveolari e mascellari. Producono quadri clinici complessi la cui gestione richiede competenze multidisciplinari (Andreasen & Lauridsen 2015, Rahimi-Nedjat et al. 2014).

### **Bibliografia**

*Andreasen FM, Kahler B. Pulpal response after acute dental injury in the permanent dentition: clinical implications-a review. J Endod 2015;41:299-308.*

*Andreasen JO, Andreasen FM, Mejàre I, Cvek M. Healing of 400 intra-alveolar root fractures. 1. Effect of pre-injury and injury factors such as sex, age, stage of root development, fracture type, location of fracture and severity of dislocation. Dent Traumatol 2004;20:192-202.*

*Andreasen JO, Lauridsen E. Alveolar process fractures in the permanent dentition. Part 1. Etiology and clinical characteristics. A retrospective analysis of 299 cases involving 815 teeth. Dent Traumatol 2015;31:442-7.*

*Bakland LK, Andreasen JO. Will mineral trioxide aggregate replace calcium hydroxide in treating pulpal and periodontal healing complications subsequent to dental trauma? A review . Dent Traumatol 2012;28:25-32.*

*Cvek M, Mejàre I, Andreasen JO. Conservative endodontic treatment of teeth fractured in the middle or apical part of the root. Dent Traumatol 2004;20:261-9.*

*Diangelis AJ, Andreasen JO, Ebeleseder KA, Kenny DJ, Trope M, Sigurdsson A, Andersson L, Bourguignon C, Flores MT, Hicks ML, Lenzi AR, Malmgren B, Moule AJ, Pohl Y, Tsukiboshi M. International Association of Dental Traumatology guidelines for the management of traumatic dental injuries: 1. Fractures and luxations of permanent teeth. Dent Traumatol 2012;28: 66-71.*

*Güngör HC. Management of crown-related fractures in children: an update review. Dent Traumatol 2014;30:88-99.*

*Hecova H, Tzigkounakis V, Merglova V, Netolicky J. A retrospective study of 889 injured permanent teeth. Dent Traumatol 2010;26:466-75.*

*Patel S, Durack C, Abella F, Shemesh H, Roig M, Lemberg K. Cone beam computed tomography in Endodontics - a review. Int Endod J 2015;48:3-15.*

*Rahimi-Nedjat RK, Sagheb K, Walter C. Concomitant dental injuries in maxillofacial fractures - a retrospective analysis of 1219 patients. Dent Traumatol 2014;30:435-41.*

## **Trattamento delle lesioni traumatiche di interesse endodontico**

### **Lussazione**

Con il termine "lussazione" si identifica un gruppo di lesioni di differente gravità, provocate da traumi, che possono interessare i denti e le relative strutture di supporto.

In una elevata percentuale di casi (oltre l'80%) sono interessati elementi del gruppo frontale superiore (Glendor 2009).

Legate di solito a traumi con velocità ridotta d'impatto possono coesistere con altre patologie di natura traumatica come le fratture e richiedono, in questi casi, un trattamento combinato e complementare (Polimeni 2012).

Le classificazioni più recenti (Di Angelis 2012) distinguono, in base alla gravità:

- concussione
- sublussazione
- lussazione estrusiva
- lussazione laterale
- lussazione intrusiva

Le prime due condizioni cliniche sono quelle meno severe e con la migliore prognosi per gli elementi coinvolti (AAE guidelines 2014); di solito non richiedono trattamento ma necessitano di un attento follow-up per valutare e trattare l'eventuale compromissione pulpare (TAB. 1).

Lussazione estrusiva e laterale sono due quadri patologici, valutabili radiograficamente con differenti proiezioni, ove coesistono danno pulpare e parodontale. L'esito può variare dalla completa rigenerazione/riparazione dei tessuti danneggiati fino a necrosi pulpare, riassorbimento esterno della radice o perdita dell'attacco parodontale. La prognosi dipende dal grado di sviluppo radicolare dell'elemento interessato e il follow-up andrebbe protratto per almeno 5 anni (Robertson 2000).

La lussazione intrusiva è uno degli eventi post traumatici più critici, che porta quasi sempre alla necrosi pulpare dell'elemento interessato ad apice formato, con elevato rischio di riassorbimento radicolare (Trobe 2002). Nei casi dubbi il follow-up dovrebbe continuare per almeno 5 anni.

In caso di concussione o sublussazione, il trattamento prevede la riduzione delle interferenze occlusali, una dieta semisolida per due settimane e l'eventuale stabilizzazione dell'elemento interessato.

In caso di lussazione estrusiva o laterale, si dovrebbe procedere ad un trattamento il più precoce possibile con il riposizionamento del dente e l'eventuale stabilizzazione non rigida, per un periodo di

2-4 settimane (e oltre, in presenza di segni radiografici di lesione parodontale), in modo da consentire la guarigione del legamento (Andreasen 2006\*). Qualora subentrino necrosi pulpare o pulpite irreversibile è indicato il trattamento endodontico (Barnett 2002, Ferrazzini Pozzi 2008). In questo caso, il trattamento dei denti ad apice immaturo è diverso da quello previsto per i denti completamente formati, in quanto è possibile, tramite una procedura di apicificazione o apicogenesi permettere il completamento dello sviluppo radicolare (Garcia-Godoy 2012, Diogenes 2013).

In caso di lussazione intrusiva il trattamento varia a seconda del grado di sviluppo dell'elemento. Nei denti con apice non completamente formato è consigliabile attendere alcuni mesi una possibile eruzione spontanea, salvo intervenire poi ortodonticamente o chirurgicamente. Lo stesso dicasi per denti maturi ma, in questo caso, il periodo di attesa si riduce a 2-4 settimane ed è necessario considerare la possibilità di una pulpectomia preventiva (Andreasen 2006\*\*).

### **Bibliografia**

*American Association of Endodontists. Colleagues for Excellence. The treatment of traumatic dental injuries. Summer 2014.*

*Andreasen JO, Andreasen EM. Essentials of traumatic injuries to the teeth. Blackwell Munksgaard, reprinted 2006, 77-112.*

*Andreasen JO, Bakland LK, Andreasen FM. Traumatic intrusion of permanent teeth. Part 3. A clinical study of the effect of treatment variables such as treatment delay, method of repositioning, type of splint, length of splinting and antibiotics on 140 teeth. Dental Traumatology 2006;22: 99-111.*

*Barnett F. The role of endodontics in the treatment of luxated permanent teeth. Dent Traumatol 2002; 18: 47-56.*

*DiAngelis AJ, Andreasen JO, Ebeleseder KA, KennyDJ, Trope M, Sigurdsson A, Andersson L, Bourguignon C, Flores MT, Lamar Hicks M, Lenzi AR, Malmgren B, Moule AJ, Pohl Y, Tsukiboshi M. International Association of Dental Traumatology guidelines for the management of traumatic dental injuries: 1. Fractures and luxations of permanent teeth. Dental Traumatology 2012; 28: 2-12.*

*Diogenes A, Henry M, Teixeira F, Hargreaves K. An update on clinical regenerative endodontics. Endodontic Topics 2013, 28: 2-23.*

*Ferrazzini Pozzi EC, von Arx T. Pulp and periodontal healing of laterally luxated permanent teeth: results after 4 years. Dent Traumatol 2008;24: 658-662.*

*Garcia-Godoy F, Murray PE. Recommendation for using regenerative endodontic procedures in permanent immature traumatized teeth. Dental Traumatology 2012; 28: 33-41.*

*Glendor U. Aetiology and risk factors related to traumatic dental injuries: a review of the literature. Dent Traumatol 2009;25: 19-31.*

*Polimeni A. Odontoiatria pediatrica. Elsevier, 2012. 191-192.*



*Robertson A, Andreasen FM, Andrease JO, Norén JG. Long-term prognosis of crown-fractured permanent incisors. The effect of stage of root development and associated luxation injury. Int J Paediatr Dent 2000; 10:191-199.*

*Trope M. Root resorption due to dental trauma. Endodontic Topics 2002; 1: 79–100.*

## **Reimpianto dentale**

L'avulsione dei denti permanenti rappresenta lo 0,5-3% di tutte le lesioni traumatiche dentali (Andreasen 2007, Glendor 1996). Il reimpianto è in più situazioni il trattamento di scelta, ma non può sempre essere effettuato immediatamente. Una appropriata gestione della emergenza ed un corretto piano di trattamento sono importanti per una buona prognosi.

Come per tutti gli approcci clinici corretti, l'anamnesi riveste un ruolo di primaria importanza per un corretto inquadramento del trauma dentale. È opportuno registrare informazioni sulle modalità del trauma per consentire una più efficace tutela legale del paziente e può talora, indicare l'evenienza di contaminazione rendendo necessaria la profilassi antitetanica.

Conoscere le modalità con cui è avvenuto il trauma può portare all'identificazione delle parti anatomiche interessate e di conseguenza la valutazione della presenza di eventuali corpi estranei. Infine, è importante la conoscenza del tempo intercorso tra l'evento traumatico e il primo soccorso e come l'elemento dentario sia stato recuperato e trattato.

Esistono due tipi di reimpianto, che si differenziano in base al tempo di permanenza dell'elemento dentario al di fuori dell'alveolo: il reimpianto precoce e il reimpianto tardivo.

Il reimpianto precoce può essere effettuato solo quando il legamento alveolo-dentario è ancora vitale, deve quindi avvenire entro massimo 60 minuti dall'avulsione se l'elemento dentale viene correttamente conservato in una soluzione fisiologica, nella saliva o nel latte. Scopo del reimpianto precoce è ottenere il riattacco delle fibre parodontali ancora vitali e ricreare una restitutio ad integrum del legamento parodontale stesso. Le fasi operative prevedono:

-lavaggio della superficie delle radici con soluzione fisiologica e immersione del dente in soluzione salina eliminando in tal modo la contaminazione e le cellule necrotiche dalla superficie della radice, somministrazione di anestetico locale, irrigazione dell'alveolo con soluzione fisiologica, reimpianto del dente lentamente con una leggera pressione digitale, verifica della normale posizione del dente reimpiantato sia clinicamente che radiograficamente, applicazione di uno splintaggio elastico lontano dalla gengiva per 2 settimane, somministrazione di antibiotici per via sistemica, controllo della eventuale protezione da tetano, inizio della terapia canalare 7-10 giorni dopo il reimpianto e prima della rimozione dello splintaggio (Panzarini 2008, Esper 2007, Cohenca 2007).

Il reimpianto tardivo si effettua quando il legamento parodontale è ormai necrotico, ovvero quando la permanenza dell'elemento dentale in ambiente idoneo è stata superiore ai 60 minuti. Le fasi operative prevedono: rimozione delicata dei tessuti molli non vitali con una garza, trattamento canalare che può essere effettuato prima del reimpianto o 7-10 giorni dopo, somministrazione di anestetico locale, irrigazione dell'alveolo con soluzione fisiologica, reimpianto del dente, verifica della normale posizione del dente reimpiantato sia clinicamente che radiograficamente, stabilizzazione del dente per 4 settimane con uno splintaggio elastico, somministrazione di antibiotici per via sistemica, controllo della eventuale protezione da tetano (Levin 2010).

In merito all'utilizzo di antibiotici, studi in letteratura suggeriscono una profilassi antibiotica sistemica per prevenire complicazioni, si è calcolato un fallimento due volte e mezzo superiore nei casi in cui si decide di non ricorrervi. Le tetracicline rappresentano la prima scelta per la prima settimana successiva al reimpianto con dosaggio appropriato in relazione all'età ed al peso del paziente; le penicilline rappresentano la seconda scelta (Andreasen 2006, Bryson 2003). Inoltre, bisogna indirizzare il paziente ad un medico per la valutazione della necessità di un richiamo del vaccino anti tetano qualora il dente sia stato contaminato o ci siano dubbi sulla copertura anti tetano (Trope 2011).

Infine, in merito allo splintaggio dei denti avulsi, l'evidenza scientifica attuale ritiene che la pratica migliore consiste nell'utilizzare uno splintaggio elastico per un periodo massimo di 2 settimane. Studi scientifici hanno dimostrato che la guarigione parodontale e pulpare (quest'ultima in relazione allo stato di maturazione dell'apice) sono promosse se al dente reimpiantato è data la possibilità di un leggero movimento ed il tempo di immobilizzazione non sia troppo lungo (Kahler 2008, Hinckfuss 2009).

I denti reimpiantati dovrebbero essere monitorati clinicamente e radiograficamente dopo 4 settimane, 3 mesi, 6 mesi, un anno, due anni e anche nei periodi successivi. L'esame clinico e radiografico forniranno informazioni sufficienti per determinare la prognosi (Andreasen 1995).

I protocolli appena descritti valgono anche per l'estrazione con reimpianto intenzionale. Lo scopo dell'estrazione con reimpianto intenzionale è rappresentato dalla rimozione dell'elemento dentario dal suo alveolo con successivo trattamento endodontico e/o di apicectomia ed otturazione retrograda in ambiente extra-orale e successivamente di reimpianto. Tale procedura è indicata quando la terapia ortograda non è possibile o non ha avuto successo e quando la normale terapia endodontico-chirurgica in situ non è praticabile. Pur molto variabili tra uno studio e l'altro, le percentuali di sopravvivenza a un anno sono state sempre superiori all'88% (Chung 2014).

Non esiste evidenza scientifica che confermi questi risultati in periodi a lungo termine.

## **Bibliografia**

Andreasen JO, Andreasen FM. Avulsions. In: Andreasen JO, Andreasen FM, Andersson L, editors. *Textbook and color atlas of traumatic injuries to the teeth, 4th edn.* Oxford, UK: Wiley-Blackwell; 2007. p. 444–88.

Andreasen JO, Borum MK, Jacobsen HL, Andreasen FM. Replantation of 400 avulsed permanent incisors. 1. Diagnosis of healing complications. *Endod Dent Traumatol* 1995;11:51–8.

Andreasen JO, Storgaard Jensen S, Sae-Lim V. The role of antibiotics in preventing healing complications after traumatic dental injuries: a literature review. *Endod Topics* 2006;14:80–92.

Bryson EC, Levin L, Banchs F, Trope M. Effect of minocycline on healing of replanted dog teeth after extended dry times. *Dental Traumatol* 2003;19:90–5.

Chung WC, Tu YK, Lin YH, Lu HK. Outcomes of autotransplanted teeth with complete root formation: a systematic review and meta-analysis. *J Clin Periodontol.* 2014 Apr;41(4):412-23.

Cohenca N, Stabholz A. Decoronation – a conservative method to treat ankylosed teeth for preservation of alveolar ridge prior to permanent prosthetic reconstruction: literature review and case presentation. *Dent Traumatol* 2007;23:87–94.

Glendor U, Halling A, Andersson L, Eilert-Peterson E. Incidence of traumatic tooth injuries in children and adolescents in the county of Västmanland, Sweden. *Swed Dent J* 1996;20:15–28.

Esper HR, Panzarini SR, Poi WR, Sonoda CK, Casatti CA. Mechanical removal of necrotic periodontal ligament by either Robinson bristle brush with pumice or scalpel blade. *Histomorphometric analysis and scanning electron microscopy.* *Dent Traumatol* 2007;23:333–9.

Hinckfuss S, Messer LB. Splinting duration and periodontal outcomes for replanted avulsed teeth, a systematic review. *Dent Traumatol* 2009;25:150–7.

Kahler B, Heithersay GS. An evidence-based appraisal of splinting luxated, avulsed and root-fractured teeth. *Dent Traumatol.* 2008 Feb;24(1):2-10.

Levin L, Jeffet U, Zadik Y. The effect of short dental trauma lecture on knowledge of high-risk population: an intervention study of 336 young adults. *Dent Traumatol* 2010;26:86–9.

Panzarini SR, Gulinelli JL, Poi WR, Sonoda CK, Pedrini D, Brandini DA. Treatment of root surface in delayed tooth replantation: a review of literature. *Dent Traumatol* 2008;24:277–82.

Trope M. Avulsion of permanent teeth: theory to practice. *Dent Traumatol* 2011;27:281–94.

## **Riassorbimento radicolare**

Il riassorbimento del tessuto radicolare dei denti permanenti deve considerarsi l'espressione di un evento patologico transitorio o progressivo scatenato dall'attivazione di cellule ad attività clastica. (Lyroudia et al. 2002, Tronstad et al. 1988)

L'origine può essere parodontale (riassorbimento radicolare esterno (Ne et al.1999, Andreasen 1985), riassorbimento cervicale esterno invasivo (Heithersay 1999, Frank et al.1998), conseguente ad una interruzione del cemento radicolare, o endodontica (riassorbimento radicolare interno) (Patel et al.

2010, Haapasalo et al. 2006, Nilsson et al. 2013) dovuta ad uno stimolo infiammatorio persistente sulle pareti canalari da parte di tessuto pulpare infetto, non completamente necrotico.

Il riassorbimento esterno può esser dovuto a danno al cemento radicolare può avvenire per cause meccaniche (trauma dentale (Andreasen et al. 2007, Trope 2002), a movimento ortodontico (Maues et al. 2015), a disodontiasi, a massa tumorale, ad autotrapianto, a reimpianto intenzionale (Panzarini et al. 2008), a terapia chirurgica parodontale (Andreasen et al. 1981) o dento-alveolare, a danno chimico e termico (Patel et al. 2010, Cvek 1985, Dahal 2003) per cause infettive come nella parodontite o associarsi a patologie sistemiche. Talora l'origine del riassorbimento rimane sconosciuta (riassorbimento idiopatico) (Darbar et al. 2003).

Il riassorbimento interno può esser dovuto ad un danno alla superficie radicolare interna oppure può esser provocato da un trauma o da un'infezione intracanalare (Andreasen et al. 2007). La diffusione dell'infezione sulla superficie radicolare esterna, specie nell'area periapicale, comporta un danno al cemento con conseguenti aree di riassorbimento esterno del periapice (Ne et al. 1999, Andreasen 1985, Friedman et al. 1988).

Il processo di riassorbimento può arrestarsi se viene meno la causa scatenante, ma la sua evoluzione conserva margini di imprevedibilità (Tronstad 1988).

I riassorbimenti radicolari interni ed esterni frequentemente evolvono in assenza di sintomi e vengono casualmente diagnosticati in occasione di un'indagine radiografica. I sintomi di una pulpite acuta si possono verificare nel caso in cui un riassorbimento esterno coinvolga la polpa (Tronstad 1988). Un riassorbimento esterno che si sviluppi in sede sub-crestale può manifestarsi con un ascesso parodontale (Andreasen et al. 1985).

La diagnosi è in genere radiografica. Spesso risulta difficile determinare l'origine del riassorbimento dalla lettura di un'immagine radiografica bidimensionale, specie quando l'area di riassorbimento non sia localizzata a livello interprossimale, mentre una CBCT può essere risolutiva (Patel et al. 2010, Lyroudia 2002). I test di sensibilità pulpare possono risultare positivi sia nel riassorbimento esterno che interno e non aiutano nella diagnosi differenziale. Solo il riassorbimento cervicale invasivo si evidenzia per una discolorazione rosa del dente. Se il riassorbimento coinvolge la parte più coronale della radice è possibile rilevare un'inflammazione dei tessuti molli e un sondaggio parodontale in corrispondenza dell'area interessata (Andreasen 1985).

L'importanza di una diagnosi differenziale tra riassorbimento interno ed esterno ha strette implicazioni terapeutiche e prognostiche.

Riassorbimento interno: la progressione del riassorbimento radicolare interno si arresta con il trattamento endodontico, che risulta risolutivo se effettuato prima che la perdita di tessuto radicolare

sia troppo estesa in direzione centrifuga. Anche il riassorbimento apicale esterno si arresta dopo il trattamento endodontico (Patel et al. 2010, Tronstad 2009).

Riassorbimento esterno: la progressione del riassorbimento radicolare esterno (non periapicale) non è influenzata dal trattamento endodontico, che risulta necessario solo quando abbia coinvolto la polpa, anche se la gravità di questa evoluzione comporta spesso l'estrazione del dente. La terapia consiste nell'esposizione dell'area di riassorbimento quando possibile, nella completa eliminazione del tessuto infiammatorio e nell'otturazione della cavità residua con un materiale idoneo (Frank et al. 1998, Trope 1998, Panzarini et al. 2008, Main et al. 2004, Cvek 1993).

La prognosi dei riassorbimenti radicolari esterni dipende dall'entità della perdita dentinale, dalla sede del riassorbimento e dalla sua progressione (Andreasen 1985). I denti con riassorbimento rapidamente progressivo possono avere una prognosi infausta a breve termine, a prescindere dalla corretta terapia.

La prognosi dei riassorbimenti radicolari interni è buona, dopo un adeguato trattamento endodontico, se la perdita di struttura radicolare non è stata tale da compromettere l'integrità meccanica del dente, pertanto una diagnosi precoce cambia la prognosi del dente (Patel et al. 2010). La complicanza più frequente è rappresentata dalla frattura orizzontale della radice coinvolta.

### **Bibliografia**

*Andreasen J, Andreasen F, Andersson L, eds. Text- book and color atlas of traumatic injuries to the teeth, 4th ed. Oxford: Blackwell Munksgaard; 2007.*

*Andreasen, J.O. & Kristerson, L. (1981). Evaluation of different types of autotransplanted connective tissues as potential periodontal ligament substitutes. International Journal of Oral Surgery 10, 189–201.*

*Andreasen, J.O.. External root resorptions: its implication in dental traumatology, paedodontics, periodontics, orthodontics and endodontics. International Journal of End- odontics 1985; 8, 109–118.*

*Cvek M, Lindvall AM. External root resorption following bleaching of pulpless teeth with oxygen peroxide. Dental Traumatology 1985;(2):56-60.*

*Cvek, M. (1993). Endodontic management of traumatized teeth. In: Andreasen, J.O. & Andreasen, F.M., eds. Textbook and Color Atlas of Traumatic Injuries to the Teeth. Copenhagen: Munksgaard, pp. 517–585.*

*Dahal JE, Pallesen U. Tooth bleaching – A critical review on the biological aspects. Crit Rev Oral Biol Med( 2003);14(4):292-304.*

*Darbar UR, Jenkins CBG. Multiple external root resorption: case report. Austr Dent J 1993;38:433-5.*

*Frank AL, Bakland LK. Nonendodontic therapy for supraosseous extracanal invasive resorption. J Endod 1987;13:348-55.*

- Frank AL, Torabinejad M. Diagnosis and treatment of extracanal invasive resorption. *J Endod* 1998;7:500-4.
- Friedman S, Rotstein I, Libfeld H, Stabholz A, Heling I. Incidence of external root resorption and esthetic results in 58 bleached pulpless teeth. *Endod Dent Traumatol* 1988;4:23-6.
- Heithersay GS. Invasive cervical resorption: an analysis of potential predisposing factors. *Quintessence Int* 1999;30:83-95.
- Lyroudia KM, Dourou VI, Pantelidou OC, Labrianidis T, Pitas IK. Internal root resorption studied by radiography, stereomicroscope, scanning electron microscope, and computerized 3D reconstructive method. *Dent Traumatol* 2002;18:148-52.
- M. Haapasalo and U. Endal, "Internal inflammatory root resorption: the unknown resorption of the tooth," *Endodontic Topics*, vol. 14, pp. 60–79, 2006.
- Main C, Mirzayan N, Shabahang S, Torabinejad M. Repair of root perforations using mineral trioxide aggregate: a long term study. *J Endod* 2004;30:80–3.
- Maués CP, do Nascimento RR, Vilella Ode V. Severe root resorption resulting from orthodontic treatment: prevalence and risk factors. *Dental Press J Orthod*. 2015 Jan-Feb;20(1):52-8
- Ne RF, Witherspoon DE, Gutmann GL. "Tooth resorption," *Quintessence International* 1999, vol. 30, no. 1, pp. 9–25.
- Nilsson E, Bonte E, Bayet F, Lasfargues JJ. Management of Internal Root Resorption on Permanent Teeth. *Int J Dent* 2013
- Panzarini SR, Gulinelli JL, Poi WR, Sonoda CK, Pedrini D, Brandini DA. Treatment of root surface in delayed tooth replantation: a review of literature. *Dent Traumatol* 2008; 24(3):277-82.
- Rankow HJ, Krasner PR. Endodontic applications of guided tissue regeneration in endodontic surgery. *Oral Health* 1996;86:33-5.
- Shanon Patel, Domenico Ricucci, Conor Durak, Franklin Tay. Internal Root Resorption: A Review *J Endod*. 2010 Jul;36(7):1107-21
- Tronstad L. Endodontic aspects of root resorption. In: Tronstad L, ed. *Clinical endodontics: a textbook*. 3rd ed. Stuttgart: Thieme; 2009.
- Tronstad L. Root resorption: etiology, terminology and clinical manifestations. *Endod Dent Traumatol* 1988;4:241-52.
- Trope M. Root resorption due to dental trauma. *Endodontic Topics* 2002;1:79-100.
- Trope M. Subattachment inflammatory root resorption: treatment strategies. *Pract Periodontics Aesthet Dent*. 1998;10:1005-10.

## **Sbiancamento intracoronale**

Lo sbiancamento intracoronale si rende utile nei denti che presentano discromie della corona dentale. Tali discromie possono essere riconducibili a:

- emorragia pulpare: rappresenta la causa più frequente di scolorimento dopo un trauma. Il sangue entra nei tubuli dentinali dove si decompone, causando depositi di prodotti di degradazione cromogenici (Arens, 1989).
- necrosi della polpa: può dar luogo a prodotti di degradazione cromogenici.
- calcificazione della polpa: provoca scolorimento attraverso obliterazione dei tubuli dentinali e neoformazione di dentina (Watts, 2001), con mantenimento della vitalità pulpare. Questo processo si verifica spesso dopo un trauma
- irriganti: la combinazione di irriganti che contengono ipoclorito di sodio (anche a basse concentrazioni) e clorexidina determinano precipitati bruno-rossastri (Basrani, 2007)
- terapie canalari non congrue: l'incompleta rimozione del tessuto necrotico, l'utilizzo di cementi canalari a base di eugenolo o altresì materiali da otturazione che rilasciano sali metallici (amalgama d'argento) con conseguente decolorazione/pigmentazione dell'elemento dentale (Vanini, 2003) (Plotino, 2008).

## **Meccanismo dello sbiancamento**

Le macchie discromiche insorgono a causa della formazione di agenti chimici o prodotti cromogenici. Gli agenti sbiancanti agiscono sulle catene molecolari dei pigmenti ossidandoli e trasformandoli quindi in carbonio ed acqua e insieme all'ossigeno nascente vengono disciolti (Arens 1989).

L'applicazione di calore per incrementare l'azione dell'agente sbiancante deve essere considerata una tecnica problematica perché è stato dimostrato che è direttamente responsabile del riassorbimento radicolare. L'uso di un laser a diodi non migliora il risultato sbiancante rispetto all'applicazione della luce con una lampada alogena (Gontijo 2008) (Attin 2003)

### *Agenti sbiancanti:*

- perossido di idrogeno ( $H_2O_2$ ): è un efficace agente sbiancante; tuttavia, alte concentrazioni (30%) devono essere utilizzate con cautela, per evitare di aumentare il rischio di riassorbimento radicolare (Attin 2003).

- perborato di sodio: si presenta sotto forma di mono-, tri- ( $\text{NaBO}_2 \cdot \text{H}_2\text{O}_2 \cdot 3\text{H}_2\text{O}$ ) o tetraidrato usato attualmente con l'aggiunta di acqua, rilascia perossido di idrogeno  $\text{H}_2\text{O}_2$  (Ari 2002).

Attualmente, ci sono pochissimi studi sull'uso di percarbonato di sodio ( $2\text{Na}_2\text{CO}_3 \cdot \text{H}_2\text{O}_2$ ), ma grazie ad un procedimento di rivestimento, questo prodotto è un agente sbiancante commerciabile. Unito al perossido di idrogeno al 30% non penetra profondamente nella dentina e, quindi, non ha effetti sulla microdurezza (Kaneko 2000).

- perossido di carbammide ( $\text{CH}_4\text{N}_2\text{O} \cdot \text{H}_2\text{O}_2$ ): è un composto organico contenente perossido di idrogeno e urea. Ha mostrato una capacità sbiancante uguale a quella del perossido di idrogeno (Lim 2004) ed inoltre presenta ottime capacità di penetrazione nella dentina.

La letteratura scientifica concorda sulla necessità di ulteriori approfondimenti sull'utilizzo di questi materiali in vivo

#### *Procedure di sbiancamento:*

- sbiancamento interno (the walking bleach)(Spasser 1981): questa tecnica rispetto ad altre risulta essere il metodo più semplice e il più utile in relazione ai risultati ottenuti perché più evidenti e mantenuti a lungo termine(Zimmerli 2010).

Prima di iniziare il trattamento :

- rendere edotto il paziente mediante il consenso informato;
- l'elemento dentale da trattare deve essere asintomatico;
- acquisire la documentazione fotografica e la rilevazione del grado di discromia mediante una scala colori;
- effettuare una radiografia endorale per avere un "tempo zero" e quindi utile per evidenziare eventuali alterazioni in seguito allo sbiancamento.

Fasi del trattamento:

- isolamento con diga di gomma o dispositivo simile;
- sigillo dell'otturazione canalare: è un importante requisito richiesto per lo sbiancamento dell'elemento;
- eliminazione di materiali derivati dell'otturazione canalare ed eventuali restauri per fare aderire l'agente sbiancante alle superfici dentali ,se necessario ricostruire temporaneamente le pareti mancanti;
- determinare uno spazio libero per 2-3 mm. dal margine cervicale;



- formare una base sigillando il materiale di otturazione canalare mediante cemento all'ossifosfato di zinco o cemento vetroionomerico per impedire la penetrazione dell'agente sbiancante nello spazio parodontale (De Oliveira 2003). La base deve essere maggiormente accurata in caso di perforazioni chiuse con MTA; infatti questo materiale presenta un sigillo marginale molto ridotto quando entra in contatto con agenti sbiancanti (Loxley 2003). Dove le pareti dentali sono molto sottili, si raccomanda di applicare basse concentrazioni di agente sbiancante (se viene utilizzato perborato di sodio deve essere miscelato con acqua distillata) (Deistici 2006).
- applicare l'agente sbiancante;
- sigillare con otturazione provvisoria;
- rendere edotto il paziente di informare l'operatore in merito a sintomatologie imputabili al trattamento appena eseguito;
- rivedere il paziente a distanza di alcuni giorni (2-3) per valutare il grado di sbiancamento ottenuto;
- se necessario ripetere l'applicazione fino ad ottenere il risultato desiderato;
- non effettuare subito il restauro definitivo dell'elemento trattato al fine di ottenere una stabilizzazione del risultato. In questo periodo intermedio è consigliata una applicazione di idrossido di Ca per contrastare l'aumento della permeabilità della dentina e per aumentare il ph (Demarco 2001).
- effettuare il restauro definitivo;
- monitorare il paziente nel tempo con controlli radiografici .

-sbiancamento ambulatoriale: la procedura è simile alla tecnica dello sbiancamento interno ma differisce nel tempo di permanenza dell'agente sbiancante che si limita a 15 min. per poi essere rimosso e eventualmente riapplicato, e, quindi, eliminato con irrigazione di ipoclorito di sodio e lavaggio con acqua e nel fatto che l'agente sbiancante deve avere una maggiore concentrazione per agire in un tempo più breve (Lai 2002).

### **Bibliografia**

*Arens D: The role of bleaching in esthetics. Dent Clin North Am 33: 319–336 (1989)*

*Ari H, Ungör M: In vitro comparison of different types of sodium perborate used for intracoronal bleaching of discoloured teeth. Int Endod J 35: 433–436 (2002)*

*Atin T, Paqué F, Ajam F, Lennon Á M: Review of the current status of tooth whitening with the walking bleach technique. Int Endod J 36: 313–329 (2003)*

Basrani B R, Manek S, Sodhi R N, Fillery E, Manzur A: Interaction between sodium hypochlorite and chlorhexidine gluconate. *J Endod* 33: 966–969 (2007)

Dietschi D, Rossier S, Krejci I: In vitro colorimetric evaluation of the efficacy of various bleaching methods and products. *Quintessence Int* 37: 515–526 (2006)

Demarco F F, Freitas J M, Silva M P, Justino L M: Microleakage in endodontically treated teeth: influence of calcium hydroxide dressing following bleaching. *Int Endod J* 0134: 495–500 (2001)

De Oliveira L D, Carvalho C A, Hilgert E, Bondioli I R, De Araujo M A, Valera M C: Sealing evaluation of the cervical base in intracoronary bleaching. *Dent Traumatol* 19: 309–313 (2003)

Gontijo I T, Navarro R S, Ciamponi A L, Zzell D: Whitening techniques using the diode laser and halogen lamp in human devitalized primary teeth. *J Dent Child* 75: 164–167 (2008)

Kaneko J, Inoue S, Kawakami S, Sano H: Bleaching effect of sodium percarbonate on discolored pulpless teeth in vitro. *J Endod* 26: 25–28 (2000)

Lai S C N, Tay F R, Cheung G S, Ma Y F, Carvalho R M, Wei S H Y, Toledano M, Osorio R, Pashley D H: Reversal of compromised bonding in bleached enamel. *J Dent Res* 81: 477–481 (2002)

Lim M Y, Lum S O Y, Poh R S C, Lee G P, Lim K-C: An in vitro comparison of the bleaching efficacy of 35% carbamide peroxide with established intracoronary bleaching agents. *Int Endod J* 37: 483–488 (2004)

Loxley E C, Liewehr F R, Buxton T B, McPherson J C 3rd: The effect of various intracanal oxidizing agents on the push-out strength of various perforation repair materials. *Oral Surg Oral Pathol Oral Radiol Endod* 95: 490–494 (2003)

Plotino G, Buono G, Grande N M, Pameier C H, Somma F: Nonvital tooth bleaching: a review of the literature and clinical procedures. *J Endod* 34: 394–407 (2008)

Spasser H F: A simple bleaching technique using sodium perborate. *New York State Dent J* 27: 332–334 (1961)

L. Vanini, O. Klimovskaia, F. Mangani. *Il restauro conservativo dei denti anteriori ACME*, 2003.

Watts A, Addy M: Tooth discoloration and staining. A review of literature. *Br Dent J* 190: 309–316 (2001)

Zimmerli B, Jeger F, Lussi A. *Klinik für Zahnerhaltung. Bleaching of nonvital teeth: a clinically relevant literature review.* 2010;120(4):306-13

## **Endodonzia chirurgica o apicectomia con otturazione retrograda**

Tale metodica è indicata quando sussiste l'impossibilità di ritrattare un dente per via ortograde per la presenza di ostacoli di varia natura (viti endocanalari, perni, gradini), alterazioni dell'anatomia endodontica originale non recuperabile per via ortograde (Gorni 2004) e in presenza di patologia periapicale.

Data l'estrema precisione che tale intervento richiede, è consigliabile che il tutto venga eseguito con l'aiuto i sistemi ottici ingrandenti la cui scelta è a discrezione del professionista .

- Dopo aver eseguito un corretto piano di trattamento basato su un corretto esame radiografico ed un'attenta valutazione clinica, si inizia l'intervento con un'adeguata anestesia locale tale da garantire un buon effetto anestetico al paziente ed un buon effetto ischemizzante sui tessuti.

- Dopo aver scolpito un lembo mucoperiostale che consenta al clinico una visibilità ottimale della zona da operare, si rimuove il tessuto osseo sovrastante la lesione e si va ad esporre l'apice radicolare che viene rimosso insieme con il tessuto infiammatorio presente al solo scopo di avere un buon accesso, una buona visibilità e un buon controllo del sanguinamento. In questa fase, obiettivo primario è conservare la maggiore porzione possibile della radice. La preparazione della cavità retrograda, rappresentata da una cavità di prima classe, si esegue in asse con il canale mediante l'utilizzo delle apposite punte da ultrasuoni, con dimensioni pari a quelle del canale originale e tale da essere adeguatamente profonda, cosa non ottenibile con l'utilizzo delle frese. La cavità così preparata viene, quindi, sigillata con materiale biocompatibile che dia buone garanzie di sigillo e biotollerabilità tipo MTA o composti simili (Saunders 2008, Torabinejad 1993, Torabinejad 1995, Torabinejad 1995, Torabinejad 1995, Torabinejad 1999). Per questo motivo non è più indicato l'uso dell'amalgama d'argento (Torabinejad 1994). Lo scopo dell'otturazione retrograda è quello di sigillare ogni via di comunicazione, apicale o laterale, esistente tra canale radicolare e tessuti periradicolari, comunicazione che non era stato possibile sigillare per via ortograde. Il materiale per l'otturazione retrograda deve essere radiopaco e facilmente riconoscibile alla radiografia intraoperatoria. Deve avere tutte le caratteristiche dei materiali indicati per l'otturazione dei canali radicolari. Una volta eseguito il sigillo apicale, il lembo di accesso viene riposizionato e suturato. A completamento della procedura chirurgica, si esegue una radiografia post-operatoria. A distanza di sei mesi, per almeno due anni, verranno eseguite altre radiografie di controllo per documentare l'avvenuta guarigione.

### **Bibliografia**

Gorni, F.G.M., Gagliani, M.: *The outcome of endodontic retreatment: a 2-yr follow-up. J. Endod.* 30(1):1-4, 2004.

Kim, S., Kratchman, S.: *Modern endodontic surgery concepts and practice: a review. J. Endod.* 32:601-23, 2006.

Koh, E.T., Torabinejad, M., Pitt Ford, T.R., Brady, K.: *Mineral trioxide aggregate stimulates a biological response in human osteoblasts. J. Biomed. Mater. Res.* 37:432, 1997.

- Rubinstein, R., Kim, S.: Long-term follow-up of cases considered healed one year after apical microsurgery. *J. Endod.* 25:378-83, 2002.
- Saunders, W.P.: A Prospective Clinical Study of Periradicular Surgery Using Mineral Trioxide Aggregate as a Root-end Filling. *J. Endod.* 34(6): 660-665, 2008.
- Song M, Shin S-J, Kim E.: Outcomes of endodontic micro-resurgery: a prospective □clinical study. *J. Endod.* 37:316–20, 2011.
- Song, M., Jung, I., Lee, S.J., Lee, C.Y., Kim, E.: Prognostic factors for clinical outcomes in endodontic microsurgery: a retrospective study. *J. Endod.* 37(7):927-33, 2011.
- Torabinejad, M., Watson, T.F., Pitt Ford, T.R.: The sealing ability of a mineral trioxide aggregate as a retrograde root filling material. *J. Endod.* 19:591, 1993.
- Torabinejad, M., Hong, C.U., Pitt Ford, T.R., Kettering, J.D.: Cytotoxicity of four root end filling materials. *J. Endod.* 21:489, 1995.
- Torabinejad, M., Rastegar, A.F., Kettering, J.D., Pitt Ford, T.R.: Bacterial leakage of mineral trioxide aggregate as a root end filling material. *J. Endod.* 21:109, 1995.
- Torabinejad, M., Hong, C.U., McDonald, F., Pitt Ford, T.R.: Physical and chemical properties of a new root-end filling material. *J. Endod.* 21:349, 1995.
- Torabinejad, M., Chivian, N.: Clinical applications of mineral trioxide aggregate. *J. Endod.* 25:197-203, 1999.
- Torabinejad, M., Higa, R.K., McKendry, D.J., Pitt Ford, T.R.: Dye leakage of four root-end filling materials: effects of blood contamination. *J. Endod.* 20:159, 1994.
- Tsesis, I., Rosen E., Taschieri, S., Strauss, Y.T., Ceresoli, V., Del Fabbro, M.: Outcomes of surgical endodontic treatment performed by a modern technique: an updated meta-analysis of the literature. *J. Endod.* 39(3):332-39, 2013.



# **PARODONTOLOGIA**

La parodontologia è una disciplina di area odontoiatrica che si occupa della promozione della salute dell'individuo attraverso la prevenzione, la diagnosi e la terapia delle patologie che colpiscono i tessuti di supporto dei denti e degli impianti. I tessuti di supporto dei denti sono la gengiva, il legamento parodontale, il cemento radicolare e l'osso alveolare propriamente detto. I tessuti di supporto degli impianti sono la mucosa perimplantare, l'osso alveolare e l'osso basale.

Lo scopo principale della parodontologia è preservare la dentatura naturale e, quindi, la funzione masticatoria, la fonazione e l'estetica dei pazienti; nel caso di elementi dentari da estrarre o estratti si occupa della loro eventuale sostituzione mediante impianti.

Le malattie parodontali, così come quelle perimplantari, sono provocate da alcune specie batteriche, sono influenzate nel loro decorso e gravità da numerosi fattori locali e sistemici e sono strettamente legate ad alcuni stili di vita. Esistono, altresì, correlazioni tra le parodontiti ed importanti patologie sistemiche quali le malattie cardiovascolari e le malattie dismetaboliche. Esistono anche correlazioni con la nascita di bambini pretermine e/o sottopeso (EFP/AAP 2013).

E' possibile distinguere gengiviti e parodontiti; le malattie che colpiscono i tessuti perimplantari comprendono, invece, le mucositi perimplantari e le perimplantiti.

-Le gengiviti interessano la gengiva marginale ed, eventualmente, quella aderente; sono caratterizzate da eritema del margine gengivale, edema, sanguinamento al sondaggio e, talvolta, aumenti di volume (in alcuni casi l'aumento di volume gengivale può essere dovuto ad assunzione di farmaci, a motivi genetici, a tumori o a cause sconosciute); sono reversibili e possono precedere una parodontite. In presenza di impianti, è possibile l'insorgenza di mucositi perimplantari che è un'inflammazione reversibile a carico dei tessuti molli senza perdita di supporto osseo.

-Le parodontiti sono caratterizzate dalla distruzione dell'apparato di supporto dei denti; si manifestano con perdita di attacco clinico e di osso, formazione di tasche e, talvolta, di recessioni. Segno caratteristico della parodontite è la perdita di attacco connettivale. La distruzione dei tessuti di sostegno dei denti causata da una parodontite è nella maggior parte dei casi irreversibile. Sono classificate, secondo l'American Academy of Periodontology (1999), in aggressiva, cronica, necrotizzante e associata a malattie sistemiche (Armitage GC 1999, Lang NP, Lindhe J 2016).

La parodontite grave è la sesta malattia più prevalente nel mondo: ha colpito nel 2010 il 10.8 % della popolazione (743 milioni di persone). I valori di prevalenza delle malattie parodontali nella popolazione italiana sono molto alti (circa 60%). La prevalenza di forme aggressive e avanzate è elevata (10-14%) e aumenta nelle fasce di età a partire da 35-44 anni (Kassebaum NJ et al. 2014, Sheiham A et al. 2002).

Studi clinici dimostrano che una gran parte dei pazienti affetti da parodontite mantiene i propri denti per tutta la vita, se sottoposti ad adeguata terapia. Nei pazienti in cui la terapia non è efficace la progressione della malattia può solo essere rallentata (Holm-Pedersen P et al 2007).

### **È possibile effettuare una efficace ed efficiente prevenzione delle malattie parodontali.**

-Le mucositi perimplantari sono definite come lesioni infiammatorie limitate alla mucosa che circonda un impianto, caratterizzate da sanguinamento al sondaggio senza perdita di osso (Lindhe et al 2008, Figueiro et al. 2014, Heitz-Mayfield LJ 2008).

-Le perimplantiti sono definite come lesioni infiammatorie della mucosa perimplantare che interessano l'osso con perdita del supporto osseo marginale, caratterizzate dalla presenza di sondaggi  $\geq 5$  mm, sanguinamento al sondaggio, suppurazione e riassorbimento osseo spesso evidente radiograficamente (Claffey et al 2008, Figueiro et al 2014).

Entrambe le malattie perimplantari sono di natura infettiva e sono causate dai batteri provenienti dal biofilm dentale (Lang et al 2011).

Sebbene gli attuali dati epidemiologici siano limitati e non sempre omogenei, è stato riportato che uno stato di mucosite perimplantare è riscontrabile nell'80% dei soggetti con impianti dentali e nel 50% degli impianti, mentre una condizione di perimplantite affligge il 28-56% dei soggetti, interessando il 12-43% degli impianti (Figueiro et al 2014, Lindhe et al 2008).

Allo stato attuale l'unico presidio terapeutico disponibile per controllare l'infezione dei tessuti perimplantari è la strumentazione meccanica sia non chirurgica che chirurgica. Nel caso delle mucositi perimplantari questo trattamento può risolvere il quadro clinico infettivo-infiammatorio, anche se rispetto alla gengivite i tempi di risoluzione dell'infiammazione sono più lunghi e mancano studi scientifici che attestino in modo certo la completa restitutio ad integrum dei tessuti perimplantari. Nel caso delle perimplantiti i risultati a lungo termine sono ancora in fase di valutazione (Sanz et al 2015, Tonetti et al 2015).

### **Anche per le malattie perimplantari è possibile effettuare un'efficace ed efficiente prevenzione.**





La diagnosi parodontale deve essere fatta interpretando ed elaborando i dati derivanti dall'anamnesi e dall'esame obiettivo integrati, se indicato, da esami radiografici e da esami di laboratorio (Chapple ILC 2009, Paster et al 2009).

L'anamnesi è volta alla ricerca di quei fattori di rischio che possono influenzare l'insorgenza e la progressione delle malattie parodontali e perimplantari: scarsa igiene orale, familiarità, fumo di tabacco, alcuni farmaci che influenzano gli aumenti di volume gengivale (es. nifedipina, difenilidantoina, ciclosporina), il diabete, i deficit immunitari congeniti o acquisiti, alcune malattie sistemiche rare (Sindrome di Ehlers, Sindrome di Papillon-Lefevre) (Chrcanovic BR 2015, Genco et al 2013 Jepsen S et al 2015, Knight ET et al 2016, Labriola et al 2005).

In corso di esame obiettivo, con l'ispezione si valuta la formula dentaria e il numero di elementi dentari persi in relazione all'età, la morfologia, il volume, il colore e la consistenza della gengiva, delle mucose e delle strutture annesse, la presenza di placca batterica, la presenza di fattori ritentivi di placca (tartaro, carie, restauri incongrui, malposizioni dentarie), eventuali migrazioni dentarie.

Deve essere, quindi, ricercata l'eventuale mobilità dentale e posta diagnosi differenziale con altre cause di ipermobilità, come il trauma oclusale, le lesioni di origine endodontica, il trattamento ortodontico in atto. In caso di impianti, la mobilità indica la completa perdita di osteointegrazione ed impone la rimozione dell'impianto stesso. **Una corretta diagnosi parodontale non può prescindere dal sondaggio che è la principale manovra diagnostica per valutare lo stato di salute o di malattia dei tessuti parodontali.** Viene effettuato mediante una sonda parodontale, applicando una forza leggera, lungo tutta la circonferenza di ogni elemento dentale fra dente e gengiva. Permette di rilevare la profondità di penetrazione della sonda all'interno di solchi gengivali e/o tasche parodontali (PD), il livello di attacco clinico (CAL), le lesioni delle forcazioni, il sanguinamento marginale (GBI) e al sondaggio (BOP), la presenza di tartaro subgengivale e/o di restauri incongrui (Armitage GC 2004, Goldberg et al 2001).

In presenza di impianti, il sondaggio perimplantare dovrebbe essere effettuato prima dell'inizio della terapia di mantenimento e controllato possibilmente con frequenza annuale, per consentire la diagnosi precoce di malattie perimplantari. Il sondaggio perimplantare, effettuato con una forza leggera secondo le stesse metodiche del sondaggio parodontale, permette di rilevare la profondità di penetrazione della sonda all'interno del solco e/o della tasca perimplantare (PD) e il sanguinamento marginale e al sondaggio (BOP) (Abrahamsson I 2006, Graziani F et al 2012).

**La profondità del sondaggio perimplantare può essere rilevata all'atto della protesizzazione per consentire la valutazione ed il controllo nel tempo dell'entità del tragitto transmucoso dei restauri protesici realizzati (Lang NP et al 2011).**

**Ogni medico odontoiatra può annotare i dati di salute, malattia parodontale o perimplantare utilizzando le modalità che ritiene più opportune (charting parodontale completo, PSR o altro), in formato cartaceo o informatizzato.**

**La perimplantite riconosce quale ulteriore fattore di rischio la parodontite.**

Al fine di ottenere ulteriori informazioni indispensabili alla diagnosi e soprattutto per poter formulare correttamente il piano di trattamento, si rende necessario l'esame radiografico periapicale dei settori in cui sono stati evidenziati segni clinici di malattia parodontale o periimplantare. Gli esami radiografici, effettuati sempre nel rispetto del principio di giustificazione ed ottimizzazione, consentono di ottenere elementi utili per la valutazione dei tessuti duri parodontali o perimplantari. La valutazione del livello dell'osso di supporto perimplantare viene effettuata radiograficamente all'inizio della terapia di mantenimento e, successivamente, quando vi sia il sospetto clinico di perimplantite (ADA 2012, Bragger U 2005, De Bruyn H et al 2013, Eickholz P et al 2000 Eickholz P et al 2004, Gomes-Filho IS et al 2007, Graetz C 2014, Harris D et al 2002, Jeffcoat MK et al 1995, Klein F et al 2001, Lindhe J et al 2008, Muller HP et al 2005).

A volte, in relazione ai dati anamnestici, alle condizioni sistemiche e all'esame obiettivo parodontale del soggetto sono indicati esami ematochimici. Nei soggetti in cui la diagnosi parodontale faccia emergere la presenza di parodontiti molto gravi, soprattutto nelle forme aggressive o associate a patologie sistemiche, possono essere indicati esami microbiologici ed immunologici. In queste particolari situazioni cliniche i test microbiologici possono risultare utili per orientare la terapia antimicrobica. Le analisi culturali sono gli unici esami microbiologici che permettono di effettuare un antibiogramma. La positività dell'esame, che è sito-specifico, indica un aumento del rischio di malattia pur non indicando con certezza che la lesione sia in evoluzione; l'assenza di specie patogene nelle tasche indica, invece, una situazione di stabilità del sito. I test immunologici (numero e funzionalità dei PMN, tasso anticorpale) possono essere di ausilio diagnostico e prognostico nei soggetti in cui si sospetta un deficit della funzione immunitaria. L'impiego dei suddetti esami di laboratorio è giustificato solo nel caso in cui il loro esito possa fornire ulteriori elementi utili per la

formulazione della diagnosi e del piano di trattamento (Armitage GC 2004, Pérez-Chaparro PJ et al 2016).

In considerazione di quanto sopra, l'attenta raccolta di dati anamnestici di concerto con un approfondito esame obiettivo, integrato, ove necessario, da esami radiografici e di laboratorio, consente la corretta valutazione dello stato parodontale e perimplantare dell'individuo che può portare a distinguere:

1. uno stato di **salute**;
2. un quadro clinico di **gingivite**;
3. un quadro clinico di **parodontite**.
4. Un quadro clinico di **mucosite perimplantare**
5. Un quadro clinico di **perimplantite**

**E' opportuno che la diagnosi dello stato di salute o di malattia parodontale preceda e accompagni qualsiasi trattamento odontoiatrico** (Tonetti et al 2015).

**Quando è presente o è stato ottenuto uno stato di salute parodontale è opportuno attuare un programma di prevenzione mirato alla conservazione dello stesso** (Tonetti et al 2015).

### **Terapia parodontale non chirurgica**

La terapia parodontale non chirurgica (terapia causale o eziologica) comprende:

1. informazione, istruzione e motivazione del paziente al controllo di placca in sede domiciliare e dei fattori di rischio per le patologie orali e parodontali.
2. trattamento meccanico della superficie dentaria (sopra e sottogengivale).
3. eliminazione dei fattori ritentivi di placca.

L'informazione del paziente comprende una serie di indicazioni sulla storia clinica della malattia parodontale e perimplantare, partendo dall'osservazione del cavo orale e spiegando i metodi diagnostici e i protocolli terapeutici utilizzati dall'odontoiatra. Particolare attenzione deve essere data ad alcuni aspetti comportamentali in modo da influire sui fattori di rischio potenzialmente modificabili, quali il fumo (counseling antifumo), l'alimentazione scorretta, l'esercizio fisico insufficiente. Il paziente deve essere, inoltre, informato sulla necessità del trattamento delle patologie sistemiche, ove presenti, correlate o meno con la malattia parodontale. Il clinico deve cercare di

fornire a ciascun paziente un modello comportamentale riguardante l'igiene orale personale adeguato alle sue necessità in modo che lo stesso paziente possa assumere un ruolo determinante ed efficace per il mantenimento del suo stato di salute a lungo termine (Axelsson P et al 2004, Chambrone et al 2010, Chen Pc et al 2015, Gaunt F et al 2008, Genco Rj et al 2013, Lang NP et al 2005, Martinez-Canut P 2013, Newton et al., 2015, Weston et al 2008).

Le istruzioni di igiene orale devono riguardare le metodiche appropriate di rimozione meccanica della placca batterica dal cavo orale, l'utilizzo di spazzolino e strumenti per la pulizia delle superfici approssimali. Il controllo meccanico della placca sopragengivale può essere affiancato da un controllo chimico con antisettici, tenendo però in considerazione il fatto che, a lungo termine, si può avere la comparsa di effetti indesiderati (Sanz et al 2015, Walmsey AD et al 2008).

**La clorexidina è l'agente antiplacca più efficace e trova indicazione come supporto nella terapia attiva e quando il paziente non è in grado di eseguire efficacemente le manovre di igiene orale meccaniche.**

Il trattamento meccanico per la rimozione della placca batterica e del tartaro sopragengivale e sottogengivale con metodiche di detartrasi o scaling e levigatura radicolare o root planing può essere effettuato con l'utilizzo di strumenti manuali, ad ultrasuoni e sonici. L'efficacia dei suddetti tipi di strumenti per quanto riguarda la rimozione dei depositi duri e molli si è dimostrata sovrapponibile. La superficie dentaria viene, pertanto, resa biologicamente compatibile con la salute dei tessuti parodontali. Si possono avere effetti secondari quali una batteriemia transitoria e ipersensibilità dentale (Drisko C.H. 2001, Van der Weijden FA et al 2011, Yaacob M et al 2014).

Una volta rimossa la placca ed il tartaro, è necessario eseguire la lucidatura e la rifinitura delle superfici dentali.

In presenza di fattori ritentivi di placca, sopragengivali e sottogengivali, quali otturazioni e margini protesici incongrui e carie, è necessario procedere alla loro eliminazione al fine di favorire le manovre di igiene orale e ristabilire un'anatomia dento-gengivale idonea per un ottimale controllo di placca.

I risultati attesi dalla terapia parodontale non chirurgica includono il miglioramento del livello di collaborazione e motivazione del paziente, la riduzione significativa e stabile della quantità di placca batterica e tartaro depositati sulle superfici dentali (idealmente al di sotto del 20%), l'eliminazione o riduzione dei segni clinici di infiammazione marginale (eritema, edema e sanguinamento), la riduzione del sanguinamento al sondaggio -BOP- (idealmente al di sotto del 20%), la riduzione della

profondità di sondaggio -PD-, il guadagno del livello clinico di attacco -CAL-e la recessione del tessuto marginale -REC (Beirne P et al 2008).

Si considerano utilizzabili vari protocolli di terapia meccanica non chirurgica (terapia causale), ma si ribadisce la necessità di provvedere, se possibile nella medesima seduta, alla rimozione dei fattori eziologici, sia sopra che sottogengivali, presenti nel settore trattato. In relazione alle condizioni del paziente, la terapia eziologica non chirurgica può essere programmata con un numero variabile di appuntamenti, organizzati in sedute concentrate nel minor tempo possibile per evitare la reinfezione dei siti trattati a causa dei batteri presenti nei siti ancora da trattare. In alternativa, quando indicato, è possibile programmare la cosiddetta “Full Mouth Disinfection” in una o due sedute distanziate nell’arco di 24/48 ore (Cosyn J et al 2006, Drisko C.H. 2001, Eberhard J et al 2008, Eberhard J et al 2015, Lang NP et al 2008).

L’attuale evidenza scientifica non è in grado di dimostrare differenze significative tra procedure di detartrasi e levigatura radicolare mediante strumenti ultrasonici e procedure di detersione ottenuta con getti di aria e polvere sotto pressione (air polishing) (Wennstrom J et al 2011).

L’attuale evidenza scientifica non è in grado di dimostrare che l’utilizzo del laser come coadiuvante alla terapia non chirurgica tradizionale, (detartrasi e levigatura radicolare) comporti vantaggi aggiuntivi clinicamente significativi rispetto alle stesse procedure utilizzate da sole (Mizutani et al 2016; Romanos et al 2015, Slot DE et al 2014 Zhao Y et al 2014).

L’attuale evidenza scientifica dimostra solo modesti cambiamenti nei parametri clinici ottenuti mediante l’utilizzo di terapia fotodinamica in aggiunta a procedure convenzionali di terapia non chirurgica, valutati a breve termine. Allo stato attuale delle conoscenze, non ci sono dati in grado di sostenere l’efficacia di questa terapia a medio e lungo termine (Chatzopoulos DF & Aikaterini-Ellisavet 2016; Gatti C et al 2016, Heitz-Mayfield LJ et al 2013, Mizutani et al 2016, Sgolastra F et al 2013).

**La maggior parte dei pazienti affetti da gengivite e parodontite può essere trattata ottenendo una condizione di salute stabile nel tempo mediante terapia non chirurgica associata ad una efficace terapia di supporto.**

**Dopo la terapia causale, è necessaria la rivalutazione del paziente parodontale.**

La rivalutazione del paziente consente la verifica del raggiungimento o meno del successo terapeutico atteso. Indicatori di successo sono la riduzione della quantità di placca batterica fino al

limite teorico di zero (non può comunque essere accettata una quantità di placca batterica residua superiore al 20 %), la riduzione del sanguinamento al sondaggio fino al limite teorico di zero (non può, comunque, essere accettato un sanguinamento residuo superiore al 20% ) e la riduzione della profondità di sondaggio. La riduzione della profondità di sondaggio, in seguito a terapia non chirurgica, dipende, in gran parte, dalla profondità iniziale delle tasche (la profondità di sondaggio ottimale non deve essere superiore ai 4 mm) (Beltrán-Aguilar E.D et al 2012).

Il paziente che raggiunge questi obiettivi e che, pertanto, non necessita di terapia chirurgica sarà inserito in un programma di terapia di supporto parodontale per mantenere i risultati raggiunti, motivandolo, in maniera continuativa, all'adozione di stili di vita corretti. La terapia di supporto consiste in sedute programmate di controllo parodontale e perimplantare completate, se necessario, da una nuova raccolta dei dati clinici e da una nuova fase di terapia attiva. La frequenza degli appuntamenti di terapia parodontale di supporto deve essere individualizzata valutando i fattori di rischio e la capacità di controllo domiciliare di placca del paziente al momento della rivalutazione finale, dopo aver completato la terapia attiva ed in occasione delle successive rivalutazioni nel tempo (Armitage GC, Xenoudi P. 2016, Verdugo et al 2016).

**In caso di mancato raggiungimento dei risultati attesi, indici di successo terapeutico, è opportuno ripetere, per intero o in parte, la fase terapeutica causale e/o meccanica non chirurgica.**

**L'opportunità di effettuare terapia chirurgica va valutata tenendo conto dei seguenti parametri:** presenza di tasche con profondità di sondaggio uguale o maggiore di 5 mm; alterazione dell'architettura gengivale ed ossea; presenza di lesioni delle forcazioni di II e III classe; necessità di ricostruire o rigenerare il supporto parodontale; necessità di modificare la posizione e/o il volume della gengiva; presenza di elementi dentali irrecuperabili che richiedono un trattamento implanto-protesico (Matuliene G et al 2008, Papapanou PN et al 2000).

**La scelta della tecnica chirurgica si baserà sulla valutazione delle indicazioni e dei risultati attesi delle diverse procedure anche in relazione alla competenza e all'esperienza del clinico.**

La terapia chirurgica parodontale, in qualsiasi sua forma, presuppone che il paziente sia motivato a mantenere un adeguato controllo di placca (indice di placca ed indice di sanguinamento non superiori al 20%) e che le condizioni generali di salute siano tali da non controindicare l'intervento chirurgico. Il trattamento chirurgico deve essere considerato come un mezzo aggiuntivo alla terapia meccanica

non chirurgica (terapia causale). Le diverse tecniche chirurgiche devono essere valutate primariamente in base alla loro capacità di ridurre le tasche profonde e correggere quelle condizioni che favoriscono l'accumulo di placca batterica, quali le alterazioni dell'architettura gengivale ed ossea o le lesioni delle forcazioni. Inoltre, è da tenere in debita considerazione il fatto che tasche con profondità al sondaggio uguali o maggiori di 5mm hanno un rischio di recidiva 12 volte maggiore rispetto a siti con un sondaggio minore o uguale a 4mm; una tasca con un sondaggio maggiore di 5mm rappresenta un fattore di rischio di perdita del dente 8 volte maggiore rispetto a siti con un sondaggio minore o uguale a 3mm; denti pluriradicolati con lesioni delle forcazioni di II e III grado, hanno un rischio fino a 14 volte maggiore di essere persi rispetto a denti senza lesioni delle forcazioni (Cattabriga M et al 2000, Dannewitz B et al 2009, Deas DE et al 2016, Graetz C et al 2015, Heitz-Mayfield LJ 2002, Huynh-Ba G et al 2009, Nibali et al 2016).

**Lo scopo primario della terapia chirurgica è quello di ridurre il rischio di recidiva parodontale ripristinando una morfologia gengivale, ossea e dentale che favorisca l'igiene orale domiciliare.**

Altri obiettivi della terapia chirurgica parodontale possono essere l'incremento del supporto parodontale e/o la riduzione, quando possibile, del danno estetico conseguente alla recessione dei tessuti

Le procedure chirurgiche idonee a modificare l'anatomia gengivale/ossea/dentale sono:

**-Lembo di accesso:** è un mezzo aggiuntivo alla terapia eziologica non chirurgica ed il primo trattamento chirurgico che può essere indicato in caso di tasche con profondità di sondaggio uguale o superiore a 5 mm, con o senza BOP positivo, che residuano dopo il completamento della terapia eziologica non chirurgica. Questa metodica chirurgica facilita l'accesso alle radici per una migliore rimozione del tartaro sub gengivale e per modificare l'ambiente microbiologico della zona. I dati in letteratura evidenziano che, in presenza di tasche con profondità di sondaggio  $\geq 5$  mm con o senza BOP positivo, esiste un maggior rischio di progressione della patologia (Graziani F et al 2012, Graziani F et al 2015).

**I risultati attesi del lembo di accesso sono la riduzione o assenza del sanguinamento al sondaggio, la riduzione della profondità di sondaggio, il guadagno del livello di attacco clinico, la recessione del tessuto marginale.**



**-La chirurgia resettiva** (gingivale, ossea e radicolare) deve essere considerata come un trattamento finalizzato all'eliminazione della tasca ed alla creazione di una morfologia gengivale, ossea e dentale tesa a favorire un controllo agevole ed efficace dell'accumulo di placca batterica. E' indicata, in particolare, nel trattamento degli aumenti di volume gengivale e di volume osseo, delle lesioni intraossee  $\leq 3$  mm e delle lesioni delle forcazioni di II e III classe. La chirurgia ossea resettiva può essere anche utilizzata per ripristinare la dimensione biologica e ottimizzare l'esecuzione di restauri conservativi e protesici (Cairo F et al 2013, Cairo F et al 2015, Carnevale G. et al 2000, Carnevale G. 2007, Carnevale G. et al 2007).

**I risultati attesi dalla terapia resettiva sono l'assenza di sanguinamento al sondaggio, una profondità di sondaggio  $\leq 3$ mm, un allungamento della corona clinica ed una stabilità del tessuto marginale dopo maturazione dei tessuti.**

**-La chirurgia ossea rigenerativa** serve per ottenere la rigenerazione di tessuto di supporto attorno ad elementi dentari gravemente compromessi dalla malattia parodontale. Le procedure più affidabili ed efficaci sono la rigenerazione tissutale guidata (GTR) mediante l'applicazione di una barriera fisica (rigenerazione tissutale mediante membrana) e la rigenerazione biologicamente indotta mediante amelogenine (ITR). È possibile ottenere guadagno di tessuto di supporto anche mediante l'utilizzo di innesti di osso autologo o di biomateriali (Trombelli L et al 2008).

Le procedure chirurgiche rigenerative possono essere applicate con risultati clinici prevedibili nei difetti intraossei profondi ( $\geq 3$  mm) e caratterizzati da una morfologia idonea alla rigenerazione dei tessuti parodontali.

**I risultati attesi della terapia rigenerativa includono la riduzione della profondità di sondaggio, il guadagno del livello clinico di attacco e una limitata recessione del tessuto marginale** (Cortellini P et al 2008, Cortellini P et al 2009, Cortellini et al 2015 Pagliaro U et al 2008).

**-La chirurgia muco-gingivale** comprende l'insieme delle procedure atte alla correzione di difetti di morfologia, posizione e/o quantità dei tessuti molli parodontali. Questi difetti possono essere trattati con interventi a lembo o con innesti tissutali, utilizzando eventualmente anche biomateriali. Le indicazioni principali sono la copertura delle superfici radicolari esposte o l'incremento di altezza e

spessore del tessuto gengivale per esigenze funzionali, estetiche, protesiche od ortodontiche (Cairo F et al 2008, Zucchelli G et al 2009).

**I risultati attesi della terapia mucogengivale includono il guadagno del livello clinico di attacco (copertura radicolare), l'eliminazione o la riduzione delle recessioni del tessuto marginale (copertura radicolare), l'incremento dell'altezza e dello spessore del tessuto cheratinizzato (Chambrone L et al 2012).**

## **PERI-IMPLANTITE**

Gli impianti possono andare incontro, contrariamente alle aspettative dei pazienti, ad alcune complicazioni di natura biologica come la mucosite e la peri-implantite. Queste condizioni sono determinate dalla presenza sulla superficie implantare di un biofilm batterico che, se non rimosso, può causare l'infiammazione dei tessuti peri-implantari (Abrahamsson KH et al 2016, Atieh MA et al 2013, Canullo L et al 2015, Duarte PM et al 2016, Lang NP et al 2011, Pérez-Chaparro PJ et al 2016, Rakic M et al 2016, Renvert et al 2011, Sarmiento HL et al 2016).

Inizialmente l'infiammazione può colpire i tessuti gengivali superficiali causando sanguinamento al sondaggio (mucosite) ma successivamente può distribuirsi in profondità determinando un aumento del sondaggio clinico e il riassorbimento dell'osso peri-implantare (peri-implantite).

La diagnosi precoce delle mucositi è essenziale perché in questa fase una adeguata terapia può prevenire l'evoluzione dell'infezione in perimplantite anche se rispetto alla gengivite i tempi di risoluzione dell'infiammazione sono più lunghi e mancano studi scientifici che attestino in modo certo la completa *restitutio ad integrum* dei tessuti perimplantari (Derks J et al 2015, Derks J et al 2016, Figuero et al 2014, Jepsen S et al 2015, Salvi GE et al 2015, Sarmiento HL et al 2016, Tarnow DP 2016).

La presenza di parodontite non trattata, fumo di sigaretta, malattie sistemiche non controllate come il diabete, protesi incongrue o che non consentono un adeguato controllo di placca e la mancata adesione del paziente alle prescrizioni di igiene orale domiciliare e ad un programma di richiamo periodico di igiene, sono fattori che aumentano il rischio di sviluppare tali patologie (Brito et al 2014, Chambrone et al 2010, Chapple IL et al 2013, Chrcanovic BR et al 2014, de Brandão ML et al 2014, Gurgel et al 2016, Heitz-Mayfield LJ 2009, Karoussis IK et al 2003, Lin et al 2013, Marcantonio C et al 2015, Mombelli et al 2012, Monje et al 2014, Monje A et al 2016, Renvert et al

2013, Renvert et al 2015, Rohn A et al 2016, Salvi GE et al 2014, Salvi GE et al 2015, Sgolastra F et al 2015, Simpson TC et al 2015, Sousa V et al 2016, Tonetti et al 2015, Turri et al 2016, Verdugo F et al 2016, Zangrando MS et al 2016).

L'individuazione precoce e il controllo di alcuni di questi fattori di rischio prima di inserire gli impianti insieme con l'inserimento del paziente in un adeguato protocollo di richiamo periodico possono essere efficaci nel ridurre l'incidenza di queste patologie (Monje et al 2014, Monje A, et al 2016, Renvert et al 2015, Tonetti et al 2015, Zangrando MS et al 2016).

Il trattamento della peri-implantite consiste nella rimozione del biofilm batterico, nella riduzione della profondità del sondaggio e, dove necessario e possibile, nella correzione dei difetti ossei associati. Tale trattamento deve essere precocemente messo in atto con l'obiettivo di arrestare la progressiva perdita di osso.

La terapia non chirurgica, effettuata con diversi protocolli e integrata con terapie farmacologiche, è efficace nell'eliminare l'infiammazione (sanguinamento al sondaggio) in caso di mucosite perimplantare, sia pure con tempi di guarigione prolungati, mentre, in caso di perimplantite, è caratterizzata da risultati non prevedibili (Carcuac O et al 2016, Faggion CM Jr, et al 2014, Figuero et al 2014, Heitz-Mayfield LJ et al 2014, Heitz-Mayfield LJ et al 2016, Hultin M et al 2007, Hur et al 2016, Kotsakis L et al 2014, Monje A et al 2016, Muthukuru M et al 2012, Natto et al 2015, Quirynen M, et al 2007, Renvert et al 2013, Romanos et al 2012, Romanos et al 2014, Romanos et al 2015, Roos-Jansåker Amet al 2015, Salvi GE et al 2012, Salvi GE et al 2014, Salvi GE et al 2015, Schwarz F et al 2015, van Winkelhoff AJ 2012, Verdugo Fet al 2016).

Sono stati proposti diversi protocolli chirurgici che prevedono lembi di accesso seguiti da procedure di rimozione, meccanica o chimica, delle asperità delle superfici implantari al fine di ridurre la contaminazione batterica (Esposito et al 2012, Figuero et al 2014, Froum et al 2016, Renvert et al 2012 Romanos et al 2015).

Sono state anche descritte diverse procedure chirurgiche rigenerative o resettive effettuate per modificare l'anatomia dei difetti ossei perimplantari, arrestando o ritardando, quando possibile, la progressione della perimplantite (Chan et al 2014, de Waal YC et al 2015, Khoshkam Vet al 2016, Ramanauskaite A et al 2016).

Non esistono evidenze definitive sull'efficacia e sul rapporto costo/beneficio di queste procedure (Esposito et al 2012, Graziani et al 2012, Heitz-Mayfield LJ et al 2014, Papathanasiou E et al 2016, Schwarz F et al 2012, Schwendicke F et al 2015).

L'attuale evidenza scientifica non è in grado di dimostrare in maniera conclusiva che l'utilizzo del laser come coadiuvante alla terapia sia chirurgica che non chirurgica della perimplantite comporti, a

lungo termine, vantaggi aggiuntivi clinicamente significativi rispetto alle stesse procedure utilizzate da sole (Mizutani et al 2016).

In casi selezionati di perimplantite può essere presa in considerazione anche la rimozione dell'impianto (Stajčić Z et al 2016).

**Al termine della terapia chirurgica è necessaria un'ulteriore rivalutazione del paziente per accertare il raggiungimento degli obiettivi prefissati.**

Quando gli obiettivi prefissati sono stati raggiunti, il paziente deve essere inserito in un programma di supporto parodontale. Il paziente in terapia di supporto parodontale dovrà essere periodicamente rivalutato per accertare la stabilità dei risultati raggiunti con la terapia. L'evidenza di segni clinici di recidiva di malattie parodontali e/o perimplantari (mancanza di stabilità dei risultati ottenuti con la terapia attiva) rende necessario un maggiore approfondimento diagnostico ed eventuale ulteriore terapia. La terapia di supporto è parte integrante della terapia parodontale ed implantare. L'obiettivo principale che essa si prefigge è controllare, nel tempo, l'accumulo di placca, al fine di prevenire eventuali recidive (Armitage G et al 2016, Roldan S et al 2015).

L'assenza dei segni clinici associati alle malattie parodontali e perimplantari è il criterio essenziale perché un paziente possa essere inserito e mantenuto in un programma di terapia parodontale ed implantare di supporto.

Le procedure diagnostiche consistono nel rilievo della presenza di placca batterica, della presenza di nuovi fattori di rischio legati al paziente e di segni clinici associati alle malattie parodontali.

Le procedure terapeutiche si fondano essenzialmente sulla rimozione della placca batterica e del tartaro sopra e sottogengivale e sulla modificazione del comportamento igienico orale del paziente, ove necessario (istruzione e motivazione; ablazione tartaro; terapia causale).

La ricomparsa dei segni clinici associati alle gengiviti ed alle parodontiti rappresenta l'indicazione perché il paziente sia sottoposto ad una fase terapeutica attiva (ablazione tartaro; terapia causale; terapia chirurgica parodontale).

I pazienti devono essere corresponsabilizzati e motivati a seguire procedure di mantenimento personalizzato e a sottoporsi a visite periodiche di controllo. Ciò consente, a coloro che seguono questo protocollo, di mantenere la salute ottenuta con la terapia attiva per un tempo più lungo rispetto a quanti non lo seguono (Axelsson P1, Nyström B, Lindhe J 2004., Lang NP, Lindhe J, van der Velden 2005).

Nei pazienti con riabilitazioni implanto-protesi è importante il controllo periodico. Poiché le patologie perimplantari sono di difficile risoluzione, la possibilità di una loro diagnosi precoce assume un valore ancora maggiore. La valutazione radiografica del livello dell'osso di supporto perimplantare deve essere effettuata all'inizio della terapia di mantenimento e, successivamente, quando vi sia il sospetto clinico di perimplantite (Armitage G et al 2016).

## **TERAPIA ANTIMICROBICA**

La terapia farmacologica antimicrobica in parodontologia si giova dell'uso di antisettici ed antibiotici.

La terapia antimicrobica sistemica prevede l'uso di antibiotici. L'obiettivo è ridurre la carica dei microrganismi patogeni parodontali in caso di ascessi parodontali, parodontiti aggressive, parodontiti refrattarie al trattamento meccanico, gengivite necrotizzante, parodontite necrotizzante, perimplantite. Con l'eccezione delle infezioni acute, gli antibiotici non devono essere somministrati senza una precedente terapia meccanica e in assenza di un controllo ottimale della placca da parte del paziente. Vari sono i regimi terapeutici, monoterapici o in associazione, proposti in letteratura nelle diverse situazioni cliniche: tetraciline, metronidazolo, ciprofloxacina, amoxicillina + acido clavulanico, clindamicina, metronidazolo + amoxicillina (risulta essere l'associazione farmacologica clinicamente più efficace nelle parodontiti aggressive), metronidazolo + ciprofloxacina (la ciprofloxacina può sostituire l'amoxicillina in caso di allergia alle b-lattamine).

**I risultati attesi della terapia farmacologica antimicrobica sono la riduzione della profondità di sondaggio e del sanguinamento al sondaggio a medio termine.**

**Nelle diverse fasi terapeutiche di trattamento della malattia parodontale può essere opportuno l'impiego di farmaci, somministrati per via sistemica o locale, a supporto o integrazione della terapia meccanica.**

La continua emergenza di specie batteriche antibiotico-resistenti rende necessaria una limitazione all'uso degli antibiotici per via sistemica in terapia parodontale. La terapia antimicrobica topica si basa sull'impiego di antibiotici ed antisettici ed ha lo scopo di ridurre la microflora patogena in siti localizzati che non rispondono alla terapia meccanica sia nelle parodontiti sia nelle perimplantiti. Prevede l'utilizzo di sostanze antimicrobiche applicate localmente quali: metronidazolo, doxiciclina

HCl, minociclina HCl, piperacillina, clorexidina (Cazzaniga A et al 2008, Cosgarea R et al 2016, Herrera D et al 2008, Herrera D et al 2012, Keestra et al 2015, Rabelo CC et al. 2015, Sgolastra et al 2012, Sgolastra et al 2013, Zandbergen et al 2013).

## **I presidi antibatterici devono essere considerati ausili e non sostituti della terapia meccanica convenzionale.**

### **Bibliografia**

Abrahamsson I, Soldini C. Probe penetration in periodontal and peri-implant tissues: an experimental study in the beagle dog. *Clin. Oral Impl. Res.* 17, 2006; 601–605

Abrahamsson KH, Wennström JL, Berglundh T, Abrahamsson I. Altered expectations on dental implant therapy; views of patients referred for treatment of peri-implantitis. *Clin Oral Implants Res.* 2016 Feb 25. doi: 10.1111/clr.12817.[Epub ahead of print] PubMed PMID: 26918305.

American Dental Association Dental radiographic examinations: recommendations for patient selection and limiting radiation exposure 2012

Armitage GC. Development of a Classification System for Periodontal Diseases and Conditions *Ann Periodontol* 1999;4:1-6.

Armitage GC, Xenoudi P. Post-treatment supportive care for the natural dentition and dental implants. *Periodontol* 2000. 2016 Jun;71(1):164-84.

Armitage GC. The complete periodontal examination. *Periodontology* 2000, 34:22-33,2004.

Atieh MA, Alsabeeha NH, Faggion CM Jr, Duncan WJ. The frequency of peri-implant diseases: a systematic review and meta-analysis. *J Periodontol.* 2013 Nov;84(11):1586-98. doi: 10.1902/jop.2012.120592. Epub 2012 Dec 13. Review. PubMed PMID: 23237585.

Axelsson P, Nyström B, Lindhe J. The long-term effect of a plaque control program on tooth mortality, caries and periodontal disease in adults. Results after 30 years of maintenance. *J Clin Periodontol.* 2004 Sep;31(9):749-57.

Beirne P, Clarkson JE, Worthington HV. Recall intervals for oral health in primary care patients (Review) *The Cochrane Collaboration. Published by JohnWiley & Sons, Ltd.* 2008

Beltrán N-Aguilar E.D., Eke P.I., Thornton-Evans G., Petersen P.E. Recording and surveillance systems for periodontal diseases, *Periodontology* 2000, Vol. 60, 2012, 40–53

Blieden TM, Caton JG, Proskin HM, Stein SH, Wagener CJ. Examiner reliability for an invasive gingival bleeding index. *J Clin Periodontol.* 1992 Apr;19(4):262-7.

Bragger U Radiographic parameters: biological significance and clinical use *Periodontology* 2000, Vol. 39, 2005, 73–90

Brito C, Tenenbaum HC, Wong BK, Schmitt C, Nogueira-Filho G. Is keratinized mucosa indispensable to maintain peri-implant health? A systematic review of the literature. *J Biomed Mater Res B Appl Biomater.* 2014 Apr;102(3):643-50. doi:10.1002/jbm.b.33042. Epub 2013 Oct 7. Review. PubMed PMID: 24124021.

Cairo F, Carnevale G, Buti J, Nieri M, Mervelt J, Tonelli P, Pagavino G, Tonetti M. Soft-tissue re-growth following fibre retention osseous resective surgery or osseous resective surgery: a multilevel analysis. *J Clin Periodontol.* 2015 Apr;42(4):373-9

Cairo F, Carnevale G, Nieri M, Mervelt J, Cincinelli S, Martinolli C, Pini-Prato GP, Tonetti MS. Benefits of fibre retention osseous resective surgery in the treatment of shallow infrabony defects: a double-blind, randomized, clinical trial describing clinical, radiographic and patient-reported outcomes. *J Clin Periodontol.* 2013 Feb;40(2):163-71

Cairo F, Pagliaro U, Nieri M. Treatment of gingival recession with coronally advanced flap procedures: a systematic review. *J Clin Periodontol.* 2008 Sep;35(8 Suppl):136-62.

Canullo L, Schlee M, Wagner W, Covani U; Montegrotto Group for the Study of Peri-implant Disease. International Brainstorming Meeting on Etiologic and Risk Factors of Peri-implantitis, Montegrotto (Padua, Italy), August 2014. *Int J Oral Maxillofac Implants.* 2015 Sep-Oct;30(5):1093-104. doi: 10.11607/jomi.4386. PubMed PMID: 26394346.

Carcuac O, Derks J, Charalampakis G, Abrahamsson I, Wennström J, Berglundh T. Adjunctive Systemic and Local Antimicrobial Therapy in the Surgical Treatment of Peri-implantitis: A Randomized Controlled Clinical Trial. *J Dent Res.* 2016 Jan;95(1):50-7. doi: 10.1177/0022034515601961. Epub 2015 Aug 18. PubMed PMID:26285807.

Carnevale G, Cairo F, Nieri M, Tonetti MS. Fibre retention osseous resective surgery: how deep is the infrabony component of the osseous-resected defects? *J Clin Periodontol.* 2008 Feb;35(2):133-8

Carnevale G, Cairo F, Tonetti MS. Long-term effects of supportive therapy in periodontal patients treated with fibre retention osseous resective surgery. I: recurrence of pockets, bleeding on probing and tooth loss. *J Clin Periodontol.* 2007 Apr;34(4):334-41.

Carnevale G, Cairo F, Tonetti MS. Long-term effects of supportive therapy in periodontal patients treated with fibre retention osseous resective surgery. II: tooth extractions during active and supportive therapy. *J Clin Periodontol.* 2007 Apr;34(4):342-8.

Carnevale G. & Kaldahl W.B., Osseous resective surgery, *Periodontology* 2000, Vol. 22, 2000, 59–87

Carnevale G. Fibre retention osseous resective surgery: a novel conservative approach for pocket elimination. *J Clin Periodontol.* 2007 Feb;34(2):182-7

Cattabriga M, Pedrazzoli V, Wilson TG Jr. The conservative approach in the treatment of furcation lesions. *Periodontol* 2000. 2000 Feb;22:133-53.

Cazzaniga A, Galli C, Fiorini A, Cantini E, Lodi G. Systemic antibiotics as adjunctive treatment for chronic periodontitis (Protocol) *The Cochrane Library* 2008, Issue 2

Chambrone L, Chambrone D, Lima LA, Chambrone LA. Predictors of tooth loss during long-term periodontal maintenance: a systematic review of observational studies. *J Clin Periodontol.* 2010 Jul;37(7):675-84.

Chambrone L, Chambrone LA, Lima LA. Effects of occlusal overload on peri-implant tissue health: a systematic review of animal-model studies. *J Periodontol.* 2010 Oct;81(10):1367-78.

Chambrone L., Mendes Pannuti C., Tu Y.K. and Chambrone L.A. Evidence-Based Periodontal Plastic Surgery. II. An Individual Data Meta-Analysis for Evaluating Factors in Achieving Complete Root Coverage. *J Periodontol* 2012;83:477-490.

Chan HL, Lin GH, Suarez F, MacEachern M, Wang HL. Surgical management of peri-implantitis: a systematic review and meta-analysis of treatment outcomes. *J Periodontol.* 2014 Aug;85(8):1027-41. doi: 10.1902/jop.2013.130563. Epub 2013 Nov 21. Review. PubMed PMID: 24261909.

Chapple IL, Genco R; working group 2 of the joint EFP/AAP workshop. *J Periodontol.* 2013 Apr;84(4 Suppl):S106-12. Diabetes and periodontal diseases: consensus report of the Joint EFP/AAP Workshop on Periodontitis and Systemic Diseases.

Chapple ILC. Periodontal diagnosis and treatment – where does the future lie? *Periodontology* 2000. 2009;51:9-24.

Chatzopoulos DF & Aikaterini-Ellisavet Doufexi Photodynamic therapy in the treatment of aggressive periodontitis: A systematic review. *Med Oral Patol Oral Cir Bucal.* 2016 Mar 1;21(2):e192-200.

Chen PC Tung YC, Wu PW, Wu LS, Lin YS, Chang CJ, Kung S, Chu PH. Dental Procedures and the Risk of Infective Endocarditis, *Medicine* October 2015 Volume 94, Number 43.

Chrcanovic BR, Albrektsson T, Wennerberg A. Periodontally compromised vs. periodontally healthy patients and dental implants: a systematic review and meta-analysis. *J Dent.* 2014 Dec;42(12):1509-27. doi: 10.1016/j.jdent.2014.09.013. Epub 2014 Oct 2. PubMed PMID: 25283479.

Chrcanovic BR. A History of Periodontitis Suggests a Higher Risk for Implant Loss. *J Evid Based Dent Pract.* 2015 Dec;15(4):185-6. doi:10.1016/j.jebdp.2015.10.003. Epub 2015 Oct 24. PubMed PMID: 26698005.

Claffey N, Clarke E, Polyzois I, Renvert S. Surgical treatment of peri-implantitis. *J Clin Periodontol* 2008; 35: 316–332.

Cortellini P et al. Clinical concepts for regenerative therapy in intrabony defects *Periodontology* 2000, Vol. 68, 2015, 282–307

Cortellini P, Nieri M, Prato GP, Tonetti MS. Single minimally invasive surgical technique with an enamel matrix derivative to treat multiple adjacent intra-bony defects: clinical outcomes and patient morbidity. *J Clin Periodontol.* 2008 Jul;35(7):605-13.

Cortellini P, Tonetti M, Baldi C, Francetti L, Rasperini G, Rotundo R, Nieri M, Franceschi D, Labriola A, Prato GP. Does placement of a connective tissue graft improve the outcomes of coronally advanced flap for coverage of single gingival recessions in upper anterior teeth? A multi-centre, randomized, double-blind, clinical trial. *J Clin Periodontol.* 2009 Jan;36(1):68-79.

Cosgarea R, Juncar R, Heumann C, Tristiu R, Lascu L, Arweiler N, Stavropoulos A, Sculean A. Non-surgical periodontal treatment in conjunction with 3 or 7 days systemic administration of amoxicillin and metronidazole in severe chronic periodontitis patients. A placebo-controlled randomized clinical study. *J Clin Periodontol.* 2016 Sep;43(9):767-77.

Cosyn J, Wyn I. A systematic review on the effects of the chlorhexidine chip when used as an adjunct to scaling and root planing in the treatment of chronic periodontitis. *J Periodontol.* 2006 Feb;77(2):257-64.

Dannewitz B, Lippert K, Lang NP, Tonetti MS, Eickholz P. Supportive periodontal therapy of furcation sites: non-surgical instrumentation with or without topical doxycycline. *J Clin Periodontol.* 2009 Jun;36(6):514-22.

de Brandão ML, Vettore MV, Vidigal Júnior GM. Peri-implant bone loss in cement- and screw-retained prostheses: systematic review and meta-analysis. *J Clin Periodontol.* 2013 Mar;40(3):287-95. doi: 10.1111/jcpe.12041. Epub 2013 Jan 9. Review. PubMed PMID: 23297703.

De Bruyn H, Vandeweghe S, Ruyffelaert , Cosyn J, Sennerby L. Radiographic evaluation of modern oral implants with emphasis on crestal bone level and relevance to peri-implant health *Periodontology* 2000, Vol. 62, 2013, 256–270

de Waal YC, Raghoobar GM, Meijer HJ, Winkel EG, van Winkelhoff AJ. Prognostic indicators for surgical peri-implantitis treatment. *Clin Oral Implants Res.* 2015 Mar 29. doi: 10.1111/clr.12584. [Epub ahead of print] PubMed PMID: 25818042.

Deas DE, Moritz AJ, Sagun RS Jr, Gruwell SF, Powell CA. Scaling and root planing vs. conservative surgery in the treatment of chronic periodontitis. *Periodontol* 2000. 2016 Jun;71(1):128-39.

Derks J, Schaller D, Håkansson J, Wennström JL, Tomasi C, Berglundh T. Peri-implantitis - onset and pattern of progression. *J Clin Periodontol.* 2016 Apr;43(4):383-8. doi: 10.1111/jcpe.12535. Epub 2016 Mar 29. PubMed PMID:26900869.

Derks J, Schaller D, Håkansson J, Wennström JL, Tomasi C, Berglundh T. Effectiveness of Implant Therapy Analyzed in a Swedish Population: Prevalence of Peri-implantitis. *J Dent Res.* 2016 Jan;95(1):43-9. doi: 10.1177/0022034515608832. PubMed PMID: 26701919.

Derks J, Tomasi C. Peri-implant health and disease. A systematic review of current epidemiology. *J Clin Periodontol.* 2015 Apr;42 Suppl 16:S158-71. doi:10.1111/jcpe.12334. Review. PubMed PMID: 25495683.

Drisko C.H., Non surgical periodontal therapy, *Periodontology* 2000, 2001 25: 77-88,



- Duarte PM, Serrão CR, Miranda TS, Zanatta LC, Bastos MF, Faveri M, Figueiredo LC, Feres M. Could cytokine levels in the peri-implant crevicular fluid be used to distinguish between healthy implants and implants with peri-implantitis? A systematic review. *J Periodontol Res*. 2016 Jan 16. doi: 10.1111/jre.12354. [Epub ahead of print] Review. PubMed PMID: 26774043.
- Dzink JL, Socransky SS, Haffajee AD. The predominant cultivable microbiota of active and inactive lesions of destructive periodontal diseases. *J Clin Periodontol* 1988; 15: 316-323.
- Eberhard J, Jervøe-Storm PM, Needleman I, Worthington H, Jepsen S. Full-mouth treatment concepts for chronic periodontitis: a systematic review. *J Clin Periodontol*. 2008 Jul;35(7):591-604.
- Eberhard JI, Jepsen S, Jervøe-Storm PM, Needleman I, Worthington HV. Full-mouth treatment modalities (within 24 hours) for chronic periodontitis in adults. *Cochrane Database Syst Rev*. 2015 Apr 17;(4):CD004622. doi: 10.1002/14651858.CD004622.pub3.
- EFP and AAP. Periodontitis and Systemic Diseases - Proceedings of a workshop jointly held by the European Federation of Periodontology and American Academy of Periodontology *J Clin Periodontol*. 2013 Volume 40, Issue Supplement s14 Pages S1–S214
- Eickholz P, Hausmann E. Accuracy of radiographic assessment of interproximal bone loss in intrabony defects using linear measurements. *Eur J Oral Sci* 2000; 108: 70±73.
- Eickholz P, Horr T, Klein F, Hassfeld S, Kim TS. Radiographic parameters for prognosis of periodontal healing of infrabony defects: two different definitions of defect depth. *J Periodontol*. 2004 Mar;75(3):399-407.
- Esposito M, Grusovin MG, Worthington HV. Interventions for replacing missing teeth: treatment of peri-implantitis. *Cochrane Database Syst Rev*. 2012 Jan18;1:CD004970. doi: 10.1002/14651858.CD004970.pub5. Review. PubMed PMID:22258958.
- Esposito M, Grusovin MG, Worthington HV. Treatment of peri-implantitis: what interventions are effective? A Cochrane systematic review. *Eur J Oral Implantol*. 2012;5 Suppl:S21-41. Review. PubMed PMID: 22834392.
- Faggion CM Jr, Listl S, Frühauf N, Chang HJ, Tu YK. A systematic review and Bayesian network meta-analysis of randomized clinical trials on non-surgical treatments for peri-implantitis. *J Clin Periodontol*. 2014 Oct;41(10):1015-25. doi: 10.1111/jcpe.12292. Epub 2014 Aug 11. Review. PubMed PMID: 25039292.
- Figuro E, Graziani F, Sanz I, Herrera D, Sanz M. Management of peri-implant mucositis and peri-implantitis. *Periodontol* 2000. 2014 Oct;66(1):255-73. doi: 10.1111/prd.12049. Review. PubMed PMID: 25123773.
- Froum SJ, Dagba AS, Shi Y, Perez-Asenjo A, Rosen PS, Wang WC. Successful Surgical Protocols in the Treatment of Peri-Implantitis: A Narrative Review of the Literature. *Implant Dent*. 2016 Jun;25(3):416-26.
- Gatti C, Aimetti M, Rasperini G, Landi L, Cairo F, on behalf of SidP Italian Society of Periodontology and Implantology. RE: Long-term efficacy of microbiology-driven periodontal laser-assisted therapy, by Martelli et al., *EJCMID* 2016, 35(3): 423-31. *Eur J Clin Microbiol Infect Dis*. 2016 Oct13. [Epub ahead of print].
- Gaunt F, Devine M, Pennington M, Vernazza C, Gwynnett E, Steen N, Heasman P. The cost-effectiveness of supportive periodontal care for patients with chronic periodontitis. *J Clin Periodontol* 2008; 35 (Suppl. 8): 67–82.
- Genco RJ, Borgnakke WS Risk factors for periodontal disease *Periodontology* 2000, Vol. 62, 2013, 59–94
- Goldberg PV, Higginbottom FL, Wilson TG Periodontal considerations in restorative and implant therapy. *Periodontol* 2000. 2001;25:100-9.
- Gomes-Filho IS, Sarmiento VA, de Castro MS, da Costa NP, da Cruz SS, Trindade SC, de Freitas CO, de Santana Passos J. Radiographic features of periodontal bone defects: evaluation of digitized images. *Dentomaxillofac Radiol*. 2007 Jul;36(5):256-62.
- Graetz C, Plaumann A, Wiebe FJ, Springer, Salzer S, Dorfer CE Periodontal Probing Versus Radiographs for the diagnosis of Furcation Involvement *J Periodontol* 2014;85:1371-1379.

Graetz C., Schutzhold S., Plaumann A., Kahl M., Springer C., Salzer S., Holtfreter B., Kocher T., Dorfer C.E. and Schwendicke F. Prognostic factors for the loss of molars – an 18-years retrospective cohort study. *J Clin Periodontol* 2015; 42: 943–95.

Graziani F, Figuero E, Herrera D. Systematic review of quality of reporting, outcome measurements and methods to study efficacy of preventive and therapeutic approaches to peri-implant diseases. *J Clin Periodontol*. 2012 Feb;39 Suppl 12:224-44. doi: 10.1111/j.1600-051X.2011.01832.x. Review. PubMed PMID: 22533959.

Graziani F, Gennai S, Cei S, Cairo F, Baggiani A, Miccoli M, Gabriele M, Tonetti M. Clinical performance of access flap surgery in the treatment of the intrabony defect. A systematic review and meta-analysis of randomized clinical trials. *J Clin Periodontol* 2012; 39: 145–156.

Graziani F, Gennai S, Karapetsa D, Rosini S, Filice N, Gabriele M, Tonetti M. Clinical performance of access flap in the treatment of class II furcation defects. A systematic review and meta-analysis of randomized clinical trials. *J Clin Periodontol*. 2015 Feb;42(2):169-81

Gurgel BC, Montenegro SC, Dantas PM, Pascoal AL, Lima KC, Calderon PD. Frequency of peri-implant diseases and associated factors. *Clin Oral Implants Res*. 2016 Aug 24. doi: 10.1111/clr.12944. [Epub ahead of print] PubMed PMID:27557997.

Harris D, Buser D, Dula K, Gröndahl K, Harris D, Jacobs R, Lekholm U, Nakielny R, van Steenberghe D, van der Stelt P. E.A.O. Guidelines for the use of Diagnostic Imaging in Implant Dentistry *Clin. Oral Impl. Res.*, 13, 2002; 566–570

Heitz-Mayfield LJ, Huynh-Ba G. History of treated periodontitis and smoking as risks for implant therapy. *Int J Oral Maxillofac Implants*. 2009;24Suppl.39-68. Review. PubMed PMID: 19885434.

Heitz-Mayfield LJ, Lang NP Surgical and nonsurgical periodontal therapy. *Learned and unlearned concepts Periodontology* 2000, Vol. 62, 2013, 218–231

Heitz-Mayfield LJ, Mombelli A. The therapy of peri-implantitis: a systematic review. *Int J Oral Maxillofac Implants*. 2014;29 Suppl:325-45. doi:10.11607/jomi.2014suppl.g5.3. Review. PubMed PMID: 24660207.

Heitz-Mayfield LJ, Salvi GE, Mombelli A, Loup PJ, Heitz F, Kruger E, Lang NP. Supportive peri-implant therapy following anti-infective surgical peri-implantitis treatment: 5-year survival and success. *Clin Oral Implants Res*. 2016 Jun 23. doi: 10.1111/clr.12910. [Epub ahead of print] PubMed PMID: 27335316.

Heitz-Mayfield LJ, Trombelli L, Heitz F, Needleman I, Moles D. A systematic review of the effect of surgical debridement vs non-surgical debridement for the treatment of chronic periodontitis. *J Clin Periodontol*. 2002;29 Suppl 3:92-102.

Heitz-Mayfield LJ. Peri-implant diseases: diagnosis and risk indicators. *J Clin Periodontol* 2008; 35 (Suppl. 8): 292–304.

Herrera D, Alonso B, Leon R, Roldan S, Sanz M. Antimicrobial therapy in periodontitis: the use of systemic antimicrobials against the subgingival biofilm. *J Clin Periodontol* 2008; 35 (Suppl. 8): 45–66.

Herrera D, Matesanz P, Bascones-Martinez A, Sanz M. Local and systemic antimicrobial therapy in periodontics. *J Evid Based Dent Pract*. 2012 Sep;12(3 Suppl):50-60.

Holm-Pedersen P, Lang NP, Muller F. What are the longevities of teeth and oral implants? *Clin. Oral Impl. Res.* 18 (Suppl. 3), 2007; 15-19

Hultin M, Komiyama A, Klinge B. Supportive therapy and the longevity of dental implants: a systematic review of the literature. *Clin Oral Implants Res*. 2007;18 Suppl 3:50-62.

Hur Y, Ogata Y. Insufficient evidence to support the use of laser therapy for peri-implantitis. *J Am Dent Assoc*. 2016 May;147(5):369-71. doi:10.1016/j.adaj.2016.02.012. Epub 2016 Mar 12. PubMed PMID: 26979380.

Huynh-Ba G, Kuonen P, Hofer D, Schmid J, Lang NP, Salvi GE. The effect of periodontal therapy on the survival rate and incidence of complications of multirooted teeth with furcation involvement after an observation period of at least 5 years: a systematic review. *J Clin Periodontol* 2009; 36: 164–176.

- Jeffcoat MK, Chung Wang I, Reddy MS. Radiographic diagnosis in periodontics. *Periodontology 2000* 1995;7:5468.
- Jepsen S, Berglundh T, Genco R, Aass AM, Demirel K, Derks J, Figuero E, Giovannoli JL, Goldstein M, Lambert F, Ortiz-Vigon A, Polyzois I, Salvi GE, Schwarz F, Serino G, Tomasi C, Zitzmann NU. Primary prevention of periimplantitis: managing peri-implant mucositis. *J Clin Periodontol* 2015; 42 (Suppl.16): S152–S157. doi: 10.1111/jcpe.12369.
- Jin L, Cao C. Clinical diagnosis of trauma from occlusion and its relation with severity of periodontitis. *J Clin Periodontol* 1992; 19: 92-97.
- Karoussis IK, Salvi GE, Heitz-Mayfield LJ, Brägger U, Hämmerle CH, Lang NP. Long-term implant prognosis in patients with and without a history of chronic periodontitis: a 10-year prospective cohort study of the ITI Dental Implant System. *Clin Oral Implants Res.* 2003 Jun;14(3):329-39.
- Kassebaum NJ, Bernabè E, Dahiya M., Bhandari B., Murray C.J.L., Marcenes W. Global Burden of Severe Periodontitis in 1990-2010: A Systematic Review and Metaregression *J Dent Res* 2014, 93(11):1045-1053.
- Keagle JG, Garnick JJ, Searle JR, King GE, Morese PK. Gingival resistance to probing forces. I Determination of optimal probe diameter. *J Periodontol* 1989; 60: 167-171.
- Keestra JA, Grosjean I, Coucke W, Quirynen M, Teughels W. Non-surgical periodontal therapy with systemic antibiotics in patients with untreated aggressive periodontitis: a systematic review and meta-analysis. *J Periodontal Res.* 2015 Dec;50(6):689-706
- Khoshkam V, Suárez-López Del Amo F, Monje A, Lin GH, Chan HL, Wang HL. Long-term Radiographic and Clinical Outcomes of Regenerative Approach for Treating Peri-implantitis: A Systematic Review and Meta-analysis. *Int J Oral Maxillofac Implants.* 2016 Sep 6. doi: 10.11607/jomi.4691. [Epub ahead of print] PubMed PMID: 27598426.
- Klein F, Kim TS, Hassfeld S, Staehle HJ, Reitmeir P, Holle R, Eickholz P. Radiographic defect depth and width for prognosis and description of periodontal healing of infrabony defects. *J Periodontol.* 2001 Dec;72(12):1639-46.
- Knight ET, Liu J, Seymour GJ, Faggion CM Jr, Cullinan MP. Risk factors that may modify the innate and adaptive immune responses in periodontal diseases. *Periodontol 2000.* 2016 Jun;71(1):22-51.
- Kotsakis GA1, Konstantinidis I, Karoussis IK, Ma X, Chu H. Systematic review and meta-analysis of the effect of various laser wavelengths in the treatment of peri-implantitis. *J Periodontol.* 2014 Sep;85(9):1203-13. doi: 10.1902/jop.2014.130610. Epub 2014 Jan 20.
- Kotsovilis S, Fourmouzis I, Karoussis IK, Bania C. A systematic review and meta-analysis on the effect of implant length on the survival of rough-surface dental implants. *J Periodontol.* 2009 Nov;80(11):1700-18.
- Labriola A, Needleman I, Moles DR. Systematic review of the effect of smoking on nonsurgical periodontal therapy. *Periodontol 2000.* 2005;37:124-37. Review.
- Lang NP, Berglundh T. Periimplant diseases: where are we now?—Consensus of the Seventh European Workshop on Periodontology. *J Clin Periodontol* 2011; 38(Suppl. 11): 178–181.
- Lang NP, Lindhe J, van der Velden U on behalf of the European Workshop in Periodontology group D. Advances in the prevention of periodontitis. Consensus report of the 5th European Workshop in Periodontology. *J Clin Periodontol* 2005; 32(Suppl. 6): 291–293.
- Lang NP, Lindhe J. eds *Clinical Periodontology and Implant Dentistry.* 6th edition Wiley Blackwell 2016.
- Lang NP, Tan WC, Krahenmann MA, Zwahlen M. A systematic review of the effects of full-mouth debridement with and without antiseptics in patients with chronic periodontitis. *J Clin Periodontol* 2008; 35 (Suppl. 8): 8–21.
- Lin GH1, Chan HL, Wang HL. The significance of keratinized mucosa on implant health: a systematic review. *J Periodontol.* 2013 Dec;84(12):1755-67. doi: 10.1902/jop.2013.120688. Epub 2013 Mar 1.
- Lindhe J, Meyle J. Peri-implant diseases: consensus Report of the Sixth European Workshop on Periodontology. *J Clin Periodontol* 2008; 35: 282–285.

- Little TM, Girgis SS, Masotti RE. Diphenylhydantoin inducedgingival hyperplasia:its response to drug dosage. *Developmental Medicine and Child neurology* 1975; 17: 421-424.
- Marcantonio C, Nicoli LG, Marcantonio Junior E, Zandim-Barcelos DL. Prevalence and Possible Risk Factors of Peri-implantitis: A Concept Review. *J Contemp Dent Pract.* 2015 Sep 1;16(9):750-7. PubMed PMID: 26522602.
- Martin-Cabezas R et al Clinical efficacy of probiotics as an adjunctive therapy to non-surgical periodontal treatment of chronic periodontitis: a systematic review and meta-analysis. *J Clin Periodontol.* 2016 Jun;43(6):520-30
- Martinez-Canut P. Predictors of tooth loss due to periodontal disease in patients following long-term periodontal maintenance. *J Clin Periodontol.* 2015 Dec;42(12):1115-25.
- Matuliene G, Pjetursson BE, Salvi GE, Schmidlin K, Brägger U, Zwahlen M, Lang NP. Influence of residual pockets on progression of periodontitis and tooth loss: results after 11 years of maintenance. *J Clin Periodontol.* 2008 Aug;35(8):685-95.
- Mizutani K, Aoki A, Coluzzi D, Yukna R, Wang CY, Pavlic V, Izumi Y. Lasers in minimally invasive periodontal and peri-implant therapy *Periodontology* 2000, Vol. 71, 2016, 185–212
- Mombelli A, Lang NP. The diagnosis and treatment of peri-implantitis. *Periodontology* 2000 1998;17:63-76.
- Mombelli A, Müller N, Cionca N. The epidemiology of peri-implantitis. *Clin Oral Implants Res.* 2012 Oct;23 Suppl 6:67-76. doi: 10.1111/j.1600-0501.2012.02541.x. Review. PubMed PMID: 23062130.
- Monje A, Alcoforado G, Padiál-Molina M, Suarez F, Lin GH, Wang HL. Generalized aggressive periodontitis as a risk factor for dental implant failure: a systematic review and meta-analysis. *J Periodontol.* 2014 Oct;85(10):1398-407. doi: 10.1902/jop.2014.140135. Epub 2014 May 16. Review. PubMed PMID: 24835415.
- Monje A, Aranda L, Diaz KT, Alarcón MA, Bagramian RA, Wang HL, Catena A. Impact of Maintenance Therapy for the Prevention of Peri-implant Diseases: A Systematic Review and Meta-analysis. *J Dent Res.* 2016 Apr;95(4):372-9. doi:10.1177/0022034515622432. Epub 2015 Dec 23. Review. PubMed PMID: 26701350.
- Monje A, Aranda L, Diaz KT, Alarcón MA, Bagramian RA, Wang HL, Catena A. Impact of Maintenance Therapy for the Prevention of Peri-implant Diseases: A Systematic Review and Meta-analysis. *J Dent Res.* 2016 Apr;95(4):372-9
- Muller HP, Ulbrich M, Heinecke A. Alveolar bone loss in adults as assessed on panoramic radiographs. (II) Multilevel models. *Clin Oral Investig.* 2005 Jun;9(2):105-10.
- Muller HP, Ulbrich M. Alveolar bone levels in adults as assessed on panoramic radiographs. (I) Prevalence, extent, and severity of even and angular bone loss. *Clin Oral Investig.* 2005 Jun;9(2):98-104.
- Muthukuru M, Zainvi A, Esplugues EO, Flemmig TF. Non-surgical therapy for the management of peri-implantitis: a systematic review. *Clin Oral Implants Res.* 2012 Oct;23 Suppl 6:77-83. doi: 10.1111/j.1600-0501.2012.02542.x. Review. PubMed PMID: 23062131.
- Natto ZS, Aladmawy M, Levi PA Jr, Wang HL. Comparison of the efficacy of different types of lasers for the treatment of peri-implantitis: a systematic review. *Int J Oral Maxillofac Implants.* 2015 Mar-Apr;30(2):338-45. doi:10.11607/jomi.3846. Review. PubMed PMID: 25830394.
- Newton T.J. and Asimakopoulou K. Managing oral hygiene as a risk factor for periodontal disease: a systematic review of psychological approaches to behaviour change for improved plaque control in periodontal management. *J of Clinical Periodontology*; 42: (suppl. 16) S36-S46
- Nibaldi L, Zavattini A, Nagata K, Di Iorio A, Lin GH, Needleman I, Donos N. Tooth loss in molars with and without furcation involvement - a systematic review and meta-analysis. *J Clin Periodontol.* 2016 Feb;43(2):156-66.
- Pagliaro U., Nieri M., Rotundo R, Cairo F. Carnevale G., Esposito M., Cortellini P. and Pini-Prato G. Clinical Guidelines of the Italian Society of Periodontology for the Reconstructive Surgical Treatment of Angular Bony Defects in Periodontal Patients. *J Periodontol* 2008; 79:2219-2232.

- Papapanou PN, Tonetti MS. *Diagnosis and epidemiology of periodontal osseous lesions. Periodontology 2000* 2000;22:8-21.
- Papathanasiou E, Finkelman M, Hanley J, Parashis AO. *Prevalence, Etiology and Treatment of Peri-Implant Mucositis and Peri-Implantitis: A Survey of Periodontists in the United States. J Periodontol.* 2016 May;87(5):493-501. doi: 10.1902/jop.2015.150476. Epub 2015 Dec 8. PubMed PMID: 26643222.
- Paster BJ, Dewhirst FE. *Molecular microbial diagnosis. Periodontology 2000* 2009;51:38-44.
- Pérez-Chaparro PJ, Duarte PM, Shibli JA, Montenegro S, Heluy SL, Figueiredo LC, Favari M, Feres M. *The Current Weight of Evidence of the Microbiological Profile Associated With Peri-Implantitis: A Systematic Review. J Periodontol.* 2016 Jul 15:1-16. [Epub ahead of print] PubMed PMID: 27420109.
- Quirynen M, Abarca M, Van Assche N, Nevins M, van Steenberghe D. *Impact of supportive periodontal therapy and implant surface roughness on implant outcome inpatients with a history of periodontitis. J Clin Periodontol.* 2007;34(9):805-15.
- Rabelo CC et al *Systemic antibiotics in the treatment of aggressive periodontitis. A systematic review and a Bayesian Network meta-analysis. J Clin Periodontol.* 2015 Jul;42(7):647-57
- Racic M, Grusovin MG, Canullo L. *The Microbiologic Profile Associated with Peri-Implantitis in Humans: A Systematic Review. Int J Oral Maxillofac Implants.* 2016 Mar-Apr;31(2):359-68. doi: 10.11607/jomi.4150. Epub 2015 Oct 6. PubMed PMID: 26478978.
- Ramauskaitė A, Daugela P, Juodzbalytė G. *Treatment of peri-implantitis: Meta-analysis of findings in a systematic literature review and novel protocol proposal. Quintessence Int.* 2016;47(5):379-93. doi: 10.3290/j.qi.a35131. PubMed PMID: 26574611.
- Renvert S, Polyzois I, Claffey N. *How do implant surface characteristics influence peri-implant disease? J Clin Periodontol.* 2011 Mar;38 Suppl 11:214-22. doi: 10.1111/j.1600-051X.2010.01661.x. Review. PubMed PMID: 21323717.
- Renvert S, Polyzois I, Claffey N. *Surgical therapy for the control of peri-implantitis. Clin Oral Implants Res.* 2012 Oct;23 Suppl 6:84-94. doi: 10.1111/j.1600-0501.2012.02554.x. Review. PubMed PMID: 23062132.
- Renvert S, Polyzois I, Persson GR. *Treatment modalities for peri-implant mucositis and peri-implantitis. Am J Dent.* 2013 Dec;26(6):313-8. Review. PubMed PMID: 24640434.
- Renvert S, Polyzois I. *Risk indicators for peri-implant mucositis: a systematic literature review. J Clin Periodontol* 2015; 42 (Suppl. 16): S172–S186. doi:10.1111/jcpe.12346.
- Renvert S, Quirynen M. *Risk indicators for peri-implantitis. A narrative review. Clin Oral Implants Res.* 2015 Sep;26 Suppl 11:15-44. doi:10.1111/clr.12636. PubMed PMID: 26385619.
- Renvert S, Roos-Jansåker A-M, Claffey N. *Non-surgical treatment of peri-implant mucositis and peri-implantitis: a literature review. J Clin Periodontol* 2008; 35 (Suppl. 8): 305–315.
- Rokn A, Aslroosta H, Akbari S, Najafi H, Zayeri F, Hashemi K. *Prevalence of peri-implantitis in patients not participating in well-designed supportive periodontal treatments: a cross-sectional study. Clin Oral Implants Res.* 2016 Feb 26. doi: 10.1111/clr.12800. [Epub ahead of print] PubMed PMID: 26919480.
- Roldan S, Sanchez N, Sculean A, Slot DE, Trombelli L, West N, Winkel E. *Effect of professional mechanical plaque removal on secondary prevention of periodontitis and the complications of gingival and periodontal preventive measures: consensus report of group 4 of the 11th European Workshop on Periodontology on effective prevention of periodontal and peri-implant diseases. J Clin Periodontol.* 2015 Apr;42 Suppl 16:S214-20. doi: 10.1111/jcpe.12367. PubMed PMID: 25626357.
- Romanos GE, Javed F, Delgado-Ruiz RA, Calvo-Guirado JL. *Peri-implant diseases: a review of treatment interventions. Dent Clin North Am.* 2015 Jan;59(1):157-78. doi: 10.1016/j.cden.2014.08.002. Epub 2014 Oct 7. Review. PubMed PMID: 25434564.

- Romanos GE, Javed F. *Laser Therapy is Safe but not Superior to Conventional Treatment of Peri-implantitis. J Evid Based Dent Pract.* 2015 Jun;15(2):55-7. doi: 10.1016/j.jebdp.2015.03.005. Epub 2015 Mar 28. PubMed PMID: 25987382.
- Romanos GE, Weitz D. *Therapy of peri-implant diseases. Where is the evidence? J Evid Based Dent Pract.* 2012 Sep;12(3 Suppl):204-8. doi: 10.1016/S1532-3382(12)70038-6. Review. PubMed PMID: 23040349.
- Roos-Jansäker AM, Almhöjd US, Jansson H. *Treatment of peri-implantitis: clinical outcome of chloramine as an adjunctive to non-surgical therapy, a randomized clinical trial. Clin Oral Implants Res.* 2015 May 26. doi:10.1111/clr.12612. [Epub ahead of print] PubMed PMID: 26013241.
- Sahrman P, Attin T, Schmidlin PR. *Regenerative treatment of peri-implantitis using bone substitutes and membrane: a systematic review. Clin Implant Dent Relat Res.* 2011 Mar;13(1):46-57. doi: 10.1111/j.1708-8208.2009.00183.x. Review. PubMed PMID: 19681931
- Salvi GE, Aglietta M, Eick S, Sculean A, Lang NP & Ramseier CA. *Reversibility of experimental peri-implant mucositis compared with experimental gingivitis in humans. Clin. Oral Impl. Res.* 23, 2012 182–190 doi: 10.1111/j.1600-0501.2011.02220.x
- Salvi GE, Ramseier CA. *Efficacy of patient-administered mechanical and/or chemical plaque control protocols in the management of peri-implant mucositis. A systematic review. J Clin Periodontol.* 2015 Apr;42 Suppl 16:S187-201. doi:10.1111/jcpe.12321. Review. PubMed PMID: 25495416.
- Salvi GE, Zitzmann NU. *The effects of anti-infective preventive measures on the occurrence of biologic implant complications and implant loss: a systematic review. Int J Oral Maxillofac Implants.* 2014;29 Suppl:292-307. doi:10.11607/jomi.2014suppl.g5.1. Review. PubMed PMID: 24660205.
- Sanz M, Bäumer A, Buduneli N, Dommisch H, Farina R, Kononen E, Linden G, Meyle J, Preshaw PM, Quirynen M, Salvi GE, Zitzmann NU. *The effect of anti-infective preventive measures on the occurrence of biologic complications and implant loss: A systematic Review. Int J Oral Maxillofac Impl* 2014; 29 (suppl) 292-307
- Sanz M, Bäumer A, Buduneli N, Dommisch H, Farina R, Kononen E, Linden G, Meyle J, Preshaw PM, Quirynen M, Roldan S, Sanchez N, Sculean A, Slot DE, Trombelli L, West N, Winkel E. *Effect of professional mechanical plaque removal on secondary prevention of periodontitis and the complications of gingival and periodontal preventive measures: consensus report of group 4 of the 11th European Workshop on Periodontology on effective prevention of periodontal and peri-implant diseases. J Clin Periodontol.* 2015 Apr;42 Suppl 16:S214-20. doi: 10.1111/jcpe.12367. PubMed PMID: 25626357.
- Sanz M, Chapple IL; Working Group 4 of the VIII European Workshop on Periodontology. *Clinical research on peri-implant diseases: consensus report of Working Group 4. J Clin Periodontol.* 2012 Feb;39 Suppl 12:202-6. doi:10.1111/j.1600-051X.2011.01837.x. PubMed PMID: 22533957.
- Sarmiento HL, Norton MR, Fiorellini JP. *A Classification System for Peri-implant Diseases and Conditions. Int J Periodontics Restorative Dent.* 2016 Sep-Oct;36(5):699-705. doi: 10.11607/prd.2918. PubMed PMID: 27560674.
- Schinaglia GP, Forniti F, Cavallini R, Piva R, del Senno L. *Cyclosporin A increases type I procollagen production and mRNA level in human gingival fibroblasts in vitro. J Oral Path and Med* 1992; 21: 181-185.
- Shou S. *Implant treatment in periodontitis-susceptible patients: a systematic review. J Oral Rehabil.* 2008 Jan;35 Suppl 1:9-22.
- Schwarz F, Becker K, Renvert S. *Efficacy of air polishing for the non-surgical treatment of peri-implant diseases: a systematic review. J Clin Periodontol.* 2015 Oct;42(10):951-9. doi: 10.1111/jcpe.12454. Epub 2015 Oct 16. Review. PubMed PMID: 26362615.
- Schwarz F, Iglhaut G, Becker J. *Quality assessment of reporting of animal studies on pathogenesis and treatment of peri-implant mucositis and peri-implantitis. A systematic review using the ARRIVE guidelines. J Clin Periodontol.* 2012 Feb;39 Suppl 12:63-72. doi: 10.1111/j.1600-051X.2011.01838.x. Review. PubMed PMID: 22533947.



Schwendicke F, Tu YK, Stolpe M. Preventing and Treating Peri-Implantitis: A Cost-Effectiveness Analysis. *J Periodontol.* 2015 Sep;86(9):1020-9. doi:10.1902/jop.2015.150071. Epub 2015 Apr 9. PubMed PMID: 25855573.

Sgolastra F et al Adjunctive photodynamic therapy to non-surgical treatment of chronic periodontitis: a systematic review and meta-analysis *J Clin Period* 2013; 40: 514-526

Sgolastra F, Gatto R, Petrucci A, Monaco A. Effectiveness of systemic amoxicillin/metronidazole as adjunctive therapy to scaling and root planing in the treatment of chronic periodontitis: a systematic review and meta-analysis. *J Periodontol.* 2012 Oct;83(10):1257-69.

Sgolastra F, Petrucci A, Severino M, Gatto R, Monaco A. Periodontitis, implant loss and peri-implantitis. A meta-analysis. *Clin Oral Implants Res.* 2015 Apr;26(4):e8-16. doi: 10.1111/clar.12319. Epub 2013 Dec 31. PubMed PMID: 24382358.

Sgolastra F, Petrucci A, Severino M, Gatto R, Monaco A. Smoking and the risk of peri-implantitis. A systematic review and meta-analysis. *Clin Oral Implants Res.* 2015 Apr;26(4):e62-7. doi: 10.1111/clar.12333. Epub 2014 Jan 18. PubMed PMID:24438442.

Sgolastra F, Severino M, Petrucci A, Gatto R, Monaco A. Effectiveness of metronidazole as an adjunct to scaling and root planing in the treatment of chronic periodontitis: a systematic review and meta-analysis. *J Periodontol Res.* 2014 Feb;49(1):10-9

Sheiham A and Netuveli GS. Periodontal diseases in Europe *Periodontology* 2000, Vol. 29, 2002, 104–121

Simpson TC, Weldon JC, Worthington HV, Needleman I, Wild SH, Moles DR, Stevenson B, Furness S, Iheozor-Ejiogor Z. Treatment of periodontal disease for glycaemic control in people with diabetes mellitus. *Cochrane Database Syst Rev.* 2015 Nov 6;(11)

Slot DE, Jorritsma KH, Cobb CM, Van der Weijden FA. The effect of the thermal diode laser (wavelength 808-980 nm) in non-surgical periodontal therapy: a systematic review and meta-analysis. *J Clin Period* 2014; 41: 681-692

Sousa V, Mardas N, Farias B, Petrie A, Needleman I, Spratt D, Donos N. A systematic review of implant outcomes in treated periodontitis patients. *Clin Oral Implants Res.* 2016 Jul;27(7):787-844. doi: 10.1111/clar.12684. Epub 2015 Sep 18. Review. PubMed PMID: 26381260.

Stajčić Z, Stojčev Stajčić LJ, Kalanović M, Đinić A, Divekar N, Rodić M. Removal of dental implants: review of five different techniques. *Int J Oral Maxillofac Surg.* 2016 May;45(5):641-8. doi: 10.1016/j.ijom.2015.11.003. Epub 2015 Dec 10. PubMed PMID: 26688293.

Tarnow DP. Increasing Prevalence of Peri-implantitis: How Will We Manage? *J Dent Res.* 2016 Jan;95(1):7-8. doi: 10.1177/0022034515616557. PubMed PMID:26701918.

The Board of the SIdP, Italian Society of Periodontology and Implantology Letter to the Journal *Eur J Clin Microbiol Infect Dis.* 2016;accepted for publication

Tonetti MS, Chapple IL, Jepsen S, Sanz M. Primary and secondary prevention of periodontal and peri-implant diseases: Introduction to, and objectives of the 11th European Workshop on Periodontology consensus conference. *J Clin Periodontol.* 2015 Apr;42 Suppl 16:S1-4. doi: 10.1111/jcpe.12382. PubMed PMID:25683242.

Tonetti MS, Chapple IL; *J Clin Periodontol.* 2011 Mar;38 Suppl 11:114-8 of Seventh European Workshop on Periodontology. Biological approaches to the development of novel periodontal therapies--consensus of the Seventh European Workshop on Periodontology

Tonetti MS, Eickholz P, Loos BG, Papananou P, van der Velden U, Armitage G, Bouchard P, Deinzer R, Dietrich T, Hughes F, Kocher T, Lang NP, Lopez R, Needleman I, Newton T, Nibali L, Pretzl B, Ramseier C, Sanz-Sanchez I, Schlagenhauf U, Suvan JE. Principles in prevention of periodontal diseases: Consensus report of group I of the 11th European Workshop on Periodontology on effective prevention of periodontal and peri-implant diseases. *J Clin Periodontol.* 2015 Apr;42 Suppl 16:S5-11. doi: 10.1111/jcpe.12368. PubMed PMID: 25639948

Trombelli L, Farina R. Clinical outcomes with bioactive agents alone or in combination with grafting or guided tissue regeneration. *J Clin Periodontol*. 2008 Sep;35(8 Suppl):117-35.

Turri A, Rossetti PH, Canullo L, Grusovin MG, Dahlin C. Prevalence of Peri-implantitis in Medically Compromised Patients and Smokers: A Systematic Review. *Int J Oral Maxillofac Implants*. 2016 Jan-Feb;31(1):111-8. doi:10.11607/jomi.4149. Review. PubMed PMID: 26800167.

Van der Weijden FA, Campbell SL, Dörfer CE, González-Cabezas C, Slot DE. Safety of oscillating-rotating powered brushes compared to manual toothbrushes: a systematic review. *J Periodontol*. 2011 Jan;82(1):5-24.

van Winkelhoff AJ. Antibiotics in the treatment of peri-implantitis. *Eur J Oral Implantol*. 2012;5 Suppl:S43-50. Review. PubMed PMID: 22834393.

Verdugo F, Laksmana T, Uribarri A. Systemic antibiotics and the risk of superinfection in peri-implantitis. *Arch Oral Biol*. 2016 Apr;64:39-50. doi:10.1016/j.archoralbio.2015.12.007. Epub 2015 Dec 29. Review. PubMed PMID:26761363.

Verdugo F, Laksmana T, Uribarri A. Systemic antibiotics and the risk of superinfection in peri-implantitis. *Arch Oral Biol*. 2016 Apr;64:39-50. doi:10.1016/j.archoralbio.2015.12.007. Epub 2015 Dec 29. Review. PubMed PMID:26761363.

Waerhaug J. Histologic considerations which govern where the margin of restorations should be located in relation to the gingiva. *Dent Clin of North Amer* 1960; 167-176.

Walmsley AD, Lea SC, Landini G, Moses AJ. Advances in power driven pocket/root instrumentation. *J Clin Periodontol* 2008; 35 (Suppl. 8): 22–28.

Wennstrom J et al Subgingival debridement of periodontal pockets by air polishing in comparison with ultrasonic instrumentation during maintenance therapy *J Clin Periodontol* 2011; 38: 820-827

Weston PI, Yaziz YA, Moles DR, Needleman I. Occlusal interventions for periodontitis in adults. *Cochrane Database Syst Rev*. 2008 Jul 16;(3)

Yaacob M, Worthington HV, Deacon SA, Deery C, Walmsley AD, Robinson PG, Glenny AM. Powered versus manual toothbrushing for oral health. *Cochrane Database Syst Rev*. 2014 Jun 17;(6)

Zandbergen D, Slot DE, Cobb CM, Van der Weijden FA. The clinical effect of scaling and root planing and the concomitant administration of systemic amoxicillin and metronidazole: a systematic review. *J Periodontol*. 2013 Mar;84(3):332-51

Zangrando MS, Damante CA, Sant'Ana AC, Rubo de Rezende ML, Gregghi SL, Chambrone L. Long-term evaluation of periodontal parameters and implant outcomes in periodontally compromised patients: a systematic review. *J Periodontol*. 2015 Feb;86(2):201-21. doi: 10.1902/jop.2014.140390. Epub 2014 Oct 2. Review. PubMed PMID: 25272977.

Zhao Y, Yin Y, Tao L, Nie P, Tang Y, Zhu M. Er:YAG laser versus scaling and root planing as alternative or adjuvant for chronic periodontitis treatment: a systematic review. *J Clin Periodontol*. 2014 Nov;41(11):1069-79. doi: 10.1111/jcpe.12304. Epub 2014 Oct 10. Review. PMID:25164559

Zitzmann NU, Berglundh T. Definition and prevalence of peri-implant diseases. *J Clin Periodontol* 2008; 35 (Suppl. 8): 286–291

Zucchelli G, Mele M, Mazzotti C, Marzadori M, Montebugnoli L, De Sanctis M, Coronally advanced flap with and without vertical releasing incisions for the treatment of multiple gingival recessions: a comparative controlled randomized clinical trial. *J Periodontol*. 2009 Jul;80(7):1083-94.





# **CHIRURGIA ORALE**

La chirurgia orale è la branca dell'odontostomatologia che si occupa della diagnosi e relativo trattamento chirurgico delle patologie che possono coinvolgere i tessuti molli e duri della cavità orale e gli elementi dentari. Sono di competenza, altresì, anche quei trattamenti ritenuti necessari per motivi preventivi e di ordine estetico.

## **Diagnosi**

L'anamnesi medica è volta ad evidenziare qualsiasi condizione sistemica che possa interferire o condizionare, in qualche modo, la diagnosi ed anche il successivo trattamento chirurgico. È indispensabile indagare su precedenti ospedalizzazioni e/o interventi chirurgici, traumi e malattie croniche, patologie sistemiche maggiori o minori, presenza di allergie, utilizzo di farmaci, abitudini viziate quali fumo di sigaretta, alcool... (Andrade MG 2007)

L'anamnesi odontoiatrica remota è finalizzata ad individuare precedenti trattamenti odontoiatrici; quella prossima è, invece, orientata alla conoscenza della sintomatologia per la quale viene richiesto il trattamento, accertandone, qualora presente, la durata, l'area interessata, la periodicità, i fattori responsabili di esacerbazione e/o attenuazione, l'epoca e la modalità di insorgenza, gli epifenomeni, qualora presenti.

L'obiettivo principale dell'esame clinico è formulare una corretta diagnosi al fine di individuare le necessità e le modalità terapeutiche più appropriate per il singolo paziente.

L'esame del paziente deve essere sia extra che intra-orale e può essere integrato con esami clinici e/o di laboratorio. Nell'esame extra orale l'operatore deve evidenziare la presenza di eventuali discromie cutanee, la presenza e l'estensione di tumefazioni della testa e del collo, linfadenopatie e la presenza di eventuali asimmetrie a carico dell'articolazione temporo-mandibolare. Con l'esame intraorale l'operatore deve accertare la formula dentaria, il livello di igiene orale, le condizioni delle mucose orali, ivi comprese lesioni ipertrofico-iperplastiche e/o ulcerative, la presenza di tumefazioni, fistole o altre lesioni, le condizioni dei denti presenti, eventuali anomalie dentarie, la situazione parodontale, la qualità dei restauri eventualmente presenti.

Al fine di una diagnosi più puntuale, sono un ausilio valido, in chirurgia orale, alcuni esami strumentali quali le radiografie endorali, l'ortopantomografia (OPT), la tomografia computerizzata (CBCT), la risonanza magnetica (RMN) e l'ecografia.

Le Rx endorali permettono di evidenziare la struttura dentaria, il numero di radici e in parte la loro anatomia; è possibile, inoltre, studiare la presenza di aree di osteolisi del periapice e/o lungo la radice dell'elemento dentario; risultano valide anche nei controlli post-operatori.

L'OPT costituisce l'esame di base in chirurgia orale, perchè permette di avere una visione di insieme dell'osso mascellare superiore ed inferiore, tutti gli elementi dentari e strutture anatomiche importanti come il canale mandibolare, il forame mentoniero, il seno mascellare. Qualora l'immagine radiografica non sia sufficientemente indicativa, precisa e dirimente, è possibile effettuare una CBCT – Cone Beam TC che consente di avere informazioni più ricche di particolari per ciò che concerne i tessuti duri, la posizione di elementi dentari inclusi totalmente e di strutture anatomiche di rilievo.

Per lo studio dei tessuti molli, invece, sono di ausilio la RNM e l'ecografia, che rappresentano validi strumenti per indagini più approfondite sull'articolazione temporo-mandibolare, sulle ghiandole salivari e sulle stazioni linfonodali. Gli esami radiografici indicati sono indispensabili secondo i criteri di giustificazione e appropriatezza.

Al fine di valutare eventuali alterazioni sistemiche, in occasione di interventi di chirurgia orale, sono utili gli esami ematochimici. Pre-operatoriamente, solo se le indicazioni fornite dall'anamnesi li rendono necessari, si possono effettuare, infatti, esami ematici standard che debbano prevedere almeno emocromo completo, conta delle piastrine, VES, azotemia, glicemia, attività protrombinica, INR, tempo di tromboplastina parziale attivata, urine standard e i markers HBS-Ag, HCV, HIV.

### **Indicazioni e controindicazioni al trattamento chirurgico**

Sono di competenza della chirurgia orale:

- estrazioni dentarie semplici;
- estrazioni dentarie complesse;
- estrazioni di elementi dentari in inclusione;
- germectomie;
- esposizione di elementi inclusi a fini ortodontici;
- interventi di chirurgia pre-protetica e interventi coadiuvanti la terapia ortodontica;
- patologie sinusali odontogene;
- reimpianto e trapianto dentale;
- apicectomia con otturazione retrograda;
- rizectomia;
- esami biotici di tessuti molli e duri;
- asportazione di neoformazioni di tessuti molli e duri;
- asportazione di frenuli patologici;

- rimozione di calcoli salivari;
- inserimento di impianti osteointegrati;
- interventi di ricostruzione dei tessuti duri e molli nell'ambito del cavo orale.

Le controindicazioni al trattamento chirurgico sono essenzialmente riconducibili allo stato di salute del paziente. In linea generale, come in tutte le discipline mediche, è controindicato effettuare interventi di chirurgia orale quando i benefici dell'intervento sono inferiori ai rischi dello stesso e, ovviamente, in tutti i pazienti che non forniscono il proprio consenso al trattamento (Brusati R 1999) (Myatake Y 2004).

Il paziente deve essere informato della diagnosi, della terapia, della presumibile prognosi e di eventuali trattamenti alternativi.

### **Bibliografia**

*Andrade MG, Weissman R, Oliveira MG, Heitz C. Tooth displacement and root dilaceration after trauma to primary predecessor: an evaluation by computed tomography. Dent Traumatol 23 (6):364-7; 2007.*

*Brusati R, Chiapasco M. Elementi di chirurgia oro-maxillo-facciale. Masson, Milano p. 73;1999.*

*Myatake Y, Kazama M, Isoda M, ,Nejima J. Internal medicine education in dentistry: knowledge required varies according to dental specialty. Eur J Dent Educ 8(1):18-23;2004.*

**Le estrazioni devono essere limitate agli elementi dentari gravemente compromessi non recuperabili funzionalmente a seguito di patologie infettive (carie, parodontopatie ecc...), nel caso di elementi dentari che per ragioni strategiche di trattamento non possono essere conservati e nel caso si ravvedano le indicazioni per una prevenzione di patologie infettive e/o traumatiche associate all'elemento dentario.**

**La conservazione dell'osso crestale è dirimente nella decisione di effettuare un'estrazione, anche in considerazione della possibilità della sostituzione implanto-protetica dell'elemento dentario estratto e dell'importanza crescente delle richieste estetiche orali dei pazienti.**

**Prima di ogni estrazione è necessaria un'attenta valutazione preoperatoria da eseguirsi con anamnesi, esame clinico, esami radiografici e, ove si ritenga necessario, esami ematochimici.**

**L'estrazione di elementi dentari erotti completamente in arcata è raccomandata in tutte quelle condizioni in cui il dente non sia recuperabile in termini restaurativi, endodontici, parodontali ed ortodontici.**

Nello specifico, l'estrazione dentaria è indicata nelle seguenti condizioni: dente parodontalmente compromesso con mobilità elevata orizzontale e verticale e non recuperabile, dente con lesione cariosa non trattabile con metodi conservativi, riassorbimento radicolare esterno o interno non trattabile, trauma con frattura dell'elemento dentario non recuperabile, denti coinvolti nell'ambito di una rima di frattura ossea, denti associati a lesioni ossee o dei tessuti molli. Sono altresì indicazioni all'estrazione: motivi ortodontici e condizioni mediche o chirurgiche per cui si richieda l'estrazione come profilassi (trapianti d'organi, chemioterapia, terapia radiante, sostituzione di valvole cardiache, inizio di terapia con bifosfonati, specialmente se somministrati per via endovenosa...), rifiuto del paziente alla terapia conservativa, dente in posizione ectopica (Barone A 2011).

Dopo somministrazione di anestesia locale (plessica o loco-regionale), si procede con l'utilizzo di sindesmotomi diritti o angolati, se ritenuto possibile. Una volta completata la periotomia si procede alla lussazione dell'elemento dentale; questa manovra deve essere condotta con estrema attenzione. L'estrazione dentale può essere completata con l'utilizzo delle pinze idonee.

A volte, nel caso di un dente pluriradicolato, al fine di evitare fratture delle radici, è consigliata per prima cosa l'esecuzione della coronotomia (Chiapasco M 2006) (Covani U 2003) (Di Lauro F 2000). Nelle estrazioni dei denti in arcata, talora, si rende necessario elevare un lembo muco-periosteale per migliorare la visibilità e l'accesso ad eventuali frammenti radicolari fratturati; in tal caso il lembo dovrà essere tanto ampio da consentire un adeguato accesso ed una giusta visibilità all'operatore.

Quando necessario, lo schema di profilassi antibiotica più frequentemente adottato è costituito dalla somministrazione di 2 grammi di amoxicillina (o equivalente) un'ora prima dell'intervento, da proseguire per 2-5 giorni in relazione alle diverse circostanze.

### ***Bibliografia***

*Barone A e Bianchi A. Manuale di Chirurgia Orale; Ed. Elsevier (2011).*

*Chiapasco M. Manuale Illustrato di Chirurgia Orale; Ed. Masson/Elsevier (2006).*

*Covani U, Ferrini F. Chirurgia Orale; Ed. Martina Bologna s.r.l. 2003.*

*Di Lauro F, Bucci E. Chirurgia odontostomatologica con note di patologia. Editore Florio, 2000.*

**In presenza di un elemento dentario con anatomia coronale e/o radicolare complessa che comporti particolari difficoltà tecniche sono necessari più approfonditi esami radiografici e, talvolta, l'esecuzione di un lembo d'accesso prima di procedere a terapia estrattiva.**

In questi casi, infatti, va attentamente valutata non solo la conformazione anatomica radicolare dell'elemento dentario da estrarre ma anche i rapporti anatomici che possono intercorrere con strutture importanti quali il canale mandibolare, il forame mentoniero ed il seno mascellare.

La tecnica chirurgica per le estrazioni di denti con anatomia coronale e/o radicolare complessa può essere più o meno invasiva in base alla posizione del dente, alla quantità di tessuto dentario residuo ed ai suoi rapporti con le strutture anatomiche circostanti. E' necessaria, solitamente, la programmazione, in fase preoperatoria, di un lembo di accesso all'area chirurgica, quando necessario, e di un'anestesia locale per infiltrazione (plessica o loco-regionale). L'entità dello scollamento del lembo dipende dal tipo di difficoltà dell'estrazione del dente. In taluni casi, può essere indicato effettuare un'osteotomia/osteotomia al fine di accedere più agevolmente all'elemento dentale (sempre però privilegiando le tecniche di odontotomia e riducendo al minimo necessario le tecniche di osteotomia). Per la resezione ossea si utilizzano frese idonee sotto costante irrigazione. A fine estrazione verrà praticata la sutura (SIDCO 2015) (Santoro F 1996).

È necessario un approfondimento tramite specifici esami radiografici nel caso in cui si sia in presenza di elementi dentari erotti che, all'esame radiografico preliminare, presentino chiari rapporti anatomici che lascino presagire un rischio di comunicazione oro-sinusale, al fine di istituire un opportuno trattamento profilattico e di informare adeguatamente il paziente sui rischi operatori e su un'eventuale necessità di una plastica di chiusura della conseguente comunicazione oro-sinusale.

### ***Bibliografia***

*Santoro F, Maiorana C. Chirurgia Speciale Odontostomatologica. Masson, 1996.*

*SIDCO, Società Italiana di Chirurgia Odontostomatologica, Chirurgia Odontostomatologica, Edizioni Minerva Medica, 2015.*

**Le indicazioni all'asportazione di un terzo molare in inclusione totale o parziale sono diverse a seconda che il dente sia o meno associato a segni o sintomi.**

Nel caso in cui il terzo molare sia sintomatico, le indicazioni cliniche all'estrazione sono rappresentate da pericoronariti, dente non recuperabile per carie, frattura, lesioni parodontali o endodontiche non trattabili, infezioni acute o croniche (ascessi e celluliti), anomalie della forma, della grandezza e della posizione del dente del giudizio tali da provocare lesioni ai tessuti duri e molli circostanti (Marciani RD 2007) (Brehmer B 1996).

In assenza di sintomatologia, le indicazioni all'estrazione sono: prevenzione di un danno parodontale e/o carioso del secondo molare (Sammartino G 2009), completamento di terapie parodontali, completamento di riabilitazione protesica, facilitare movimenti ortodontici (Van der Schoot EA 1997), presenza di un dente che si trova in una rima di frattura ossea, dente che si trova coinvolto in una zona di escissione neoplastica, interferenza del dente con chirurgia ortognatica e/o ricostruttiva, rimozione preventiva e/o profilattica in pazienti con problematiche mediche maggiori (Tai CC 1994) o particolari condizioni chirurgiche o trattamenti terapeutici, rifiuto consapevole del paziente di un trattamento non chirurgico, nei soggetti che praticano sport con elevate probabilità di traumi (es. pugilato, sci, rugby, etc.), nei soggetti con meno di 25 anni di età per ridurre le probabilità di danno parodontale del secondo molare associate all'asportazione tardiva (Kugelberg C.F 1990, 1991).

Come sempre, prima dell'estrazione è doverosa un'attenta valutazione pre-operatoria (Chandler LP 1988) basata su un'anamnesi, un esame clinico per la valutazione extraorale (presenza di linfadenite satellite, tipo facciale ed apertura della bocca) ed una valutazione intraorale (presenza di edema, tumefazione e stato delle mucose). Inoltre, va evidenziata l'eventuale presenza di lesioni cariose sul dente che aggetta in arcata. L'età del paziente può condizionare le indicazioni all'estrazione: fino al compimento della terza decade di età, un'eruzione parziale in buona posizione, con spazio sufficiente e senza patologia associata può, infatti, preludere ad un'eruzione completa. Importanti ed imprescindibili sono, inoltre, gli esami radiografici perché definiscono l'esatta posizione dell'elemento dentario ed i suoi rapporti di continuità con le strutture anatomiche adiacenti (Santamaria J 1997). L'esame radiografico di base è rappresentato dall'OPT; possono essere anche effettuate Rx endorali e, qualora fosse necessario avere informazioni più precise, la TC o la Rx tridimensionale a fascio conico (Chandler L.P 1994) (Jhamb A 2009) (Kositbowornchai S 2010).

In caso di estrazione del terzo molare inferiore, si esegue anestesia loco-regionale al nervo alveolare inferiore e la plessica e/o tronculare al buccinatore. Per l'estrazione del terzo molare superiore si esegue anestesia plessica. Se il dente è totalmente erotto si eseguono le stesse fasi operative che si utilizzano per le estrazioni semplici. Nel caso in cui l'elemento dentario sia parzialmente erotto o



completamente incluso si esegue un'incisione mucoperiosteica con scollamento di lembo di accesso. Si effettua, quindi, una resezione ossea mediante una fresa idonea montata su micromotore o turbina chirurgica, sotto costante irrigazione. Successivamente, si esegue un'odontotomia mediante fresa idonea con un diametro adeguato per creare anche spazio per superare eventuali sottosquadri, montata su micromotore o turbina chirurgica e, per mezzo di leve, si procede alla lussazione dell'elemento dentario. Ad estrazione avvenuta si pratica una revisione dell'alveolo con un cucchiaio alveolare, irrigazione con soluzione fisiologica e si esegue la sutura (Chiapasco M 2001).

**Le indicazioni alla germectomia dei terzi molari sono quelle per l'asportazione dei terzi molari inclusi in giovanissima età.**

La germectomia è l'asportazione di un dente non ancora completamente formato compreso il suo follicolo. Il germe è assimilabile al dente incluso quando risulti attendibile la previsione di mancata o incompleta eruzione entro la terza decade di vita. La previsione è attendibile quando la mancanza di spazio è molto marcata, ma non quando lo spazio disponibile per il terzo molare è semplicemente limitato, anche in rapporto all'età o allo stato di sviluppo del paziente.

La procedura chirurgica, che dev'essere effettuata con le stesse cautele e la stessa pianificazione descritta per il terzo molare incluso, comporta l'esecuzione di un lembo muco periosteico, l'osteotomia, l'odontotomia e la sutura.

**Bibliografia**

Brehmer B, Lysell L, Rohlin H. Pathoses associated with mandibular third molars subjected to removal. *Oral Surg Oral Med Oral Pathol Oral Radiol Endod* 82(1): 10-7, 1996.

Chandler LP, Laskin D. Accuracy of radiographs and classification of impacted third molars. *J Oral Maxillofacial Surg*, 117: 461-5, 1988

Chiapasco M. *Manuale illustrato di chirurgia orale*. Masson editore, 2001.

Kositbowornchai S, Densiri-Aksorn W, Piumthanaroj P. Ability of two radiographic methods to identify the closeness between the mandibular third molar root and the inferior alveolar canal: a pilot study. *Dentomaxillofac Radiol*. 2010 Feb; 39(2):79-84.

Kugelberg CF. Impacted lower third molars and periodontal health. An epidemiological, methodological, retrospective and prospective clinical study. *Swed Dent J Suppl*, 68: 1-52, 1990.

Kugelberg CF, Ahlstrom U, Ericson S, Hugoson A, Thilander H. The influence of anatomical, pathophysiological and other factors on periodontal healing after impacted lower third molar surgery. A multiple regression analysis. *J Clin Parodontol*, 18(1): 37-43, 1991.

Marciani RD. Third molar removal: an overview of indications, imaging, evaluation, and assessment of risk. *Oral Maxillofacial Surg Clin North Am.* 2007 Feb; 19(1):1-13, v. Review.

Sammartino G, Tia M, Bucci T, Wang HL, Prevention of mandibular third molar extraction-associated periodontal defects: a comparative study, *J.Periodontol.* 2009 Mar; 80(3) 389-96

Sammartino G, Tia M, Gentile E, Mareni G, Claudio PP, Platelet-rich plasma and resorbable membrane for prevention of periodontal defects after deeply impacted lower third molar extraction, *J. Oral Maxillofac Surg.* 2009 No; 67 (11) 2369-73

Tai CC, Precious DS, Wood RE. Prophylactic extraction of third molars in cancer patient. *Oral Surg Oral Med Oral Pathol*, 78(2): 151-5, 1994 Aug .

Van der Schoot EA, Kuitert RB, Van Ginkel FC, Prahl-Andersen B. Clinical relevance of third permanent molars in relation to crowding after orthodontic treatment. *J Dent*, 25(2): 167-9, 1997.

Jhamb A, Dolas RS, Pandilwar PK, Mohanty S. Comparative efficacy of spiral computed tomography and orthopantomography in preoperative detection of relation of inferior alveolar neurovascular bundle to the impacted mandibular third molar. *J Oral Maxillofac Surg.* 2009 Jan;67(1):58-66.

Santamaria J, Arteagoitia I. Radiologic variables of clinical significance in the extraction of impacted mandibular third molars. *Oral Surg Oral Med Oral Pat Oral Rad Endodon* 84(5):469-79, 1997.

**E' opportuno mettere in atto accorgimenti particolari per prevenire eventuali complicanze che possono insorgere dopo un intervento di chirurgia estrattiva e le dimissioni del paziente o adottare misure idonee per contrastarle in caso di loro insorgenza.**

La presenza di dolore presuppone la prescrizione di un'adeguata terapia farmacologica con antidolorifici ad azione periferica e/o ad azione centrale, FANS, oppioidi ed associazioni farmacologiche. E' preferibile che l'assunzione avvenga prima della fine dell'effetto dell'anestesia locale e la terapia prosegua per un congruo numero di giorni in relazione all'entità dell'intervento, possibilmente in associazione ad un farmaco gastro-protettore (Classen DC 1992).

La prevenzione dell'edema post-operatorio comporta l'adozione di procedure poco invasive, un minore scollamento dei tessuti, una delicata trazione dei tessuti molli durante la divaricazione, una limitazione delle incisioni periostali. E' buona norma eseguire irrigazioni della parte trattata alla fine dell'intervento. Il trattamento con FANS e cortisonici è indicato nei casi di una chirurgia più invasiva. (Gersema L 1992) (Graziani F 2006) In presenza di edema, invece, il trattamento prevede l'utilizzo di impacchi con ghiaccio nelle prime 24 ore nella zona operata, applicati ad intervalli di 20 minuti associati all'eventuale somministrazione di antinfiammatori enzimatici (Haas DA 2002) (Jackson JL 1990).

La prevenzione del trisma si può ottenere con la riduzione dei tempi chirurgici ed una limitazione dello scollamento dei tessuti molli. Il trattamento, invece, prevede una dieta morbida e/o semiliquida, la fisioterapia dei muscoli masticatori e dell'ATM e farmaci antiflogistici e miorilassanti.

L'adozione di tecniche chirurgiche minimamente invasive, ove possibile, consente la prevenzione delle ecchimosi mentre, in caso di loro comparsa, è buona norma attendere la risoluzione spontanea per lento riassorbimento (De Michelis B 1992).

Le emorragie possono essere prevenute con lo scollamento sottoperiostale dei tessuti molli, la protezione dei tessuti molli dall'uso di strumenti manuali e rotanti e la dimissione del paziente dopo controllo dell'avvenuta emostasi. E' buona norma effettuare una compressione post operatoria del sito trattato con garza, per 10 minuti dopo l'intervento e, prima della dimissione del paziente, verificare l'avvenuta emostasi. Inoltre, al paziente vanno date adeguate istruzioni post-operatorie. In caso di emorragie, il trattamento consiste nella compressione dell'area interessata con garze eventualmente imbevute di antiemorragico per 20 minuti, la verifica della stabilità del lembo d'accesso, mentre in caso di sanguinamento perdurante è opportuna una nuova sutura. Nell'ipotesi che il sanguinamento non possa essere controllato con le misure indicate, il paziente va inviato alla più vicina struttura sanitaria ospedaliera (Reich W 2009) (Tonoli A 1985).

La prevenzione degli ematomi è possibile con lo scollamento sottoperiostale dei tessuti molli e l'attento controllo dell'emostasi prima della dimissione del paziente. E' raccomandata la protezione dei tessuti molli quando vi sia il rischio di penetrazione con strumenti rotanti o taglienti (Adeyemo WL 2007). In caso di insorgenza di ematomi questi possono riassorbirsi spontaneamente mentre, qualora provochino ostruzione delle vie aeree, si rende necessaria l'ospedalizzazione del paziente ed un trattamento chirurgico d'urgenza di rimozione dell'ematoma e della causa dell'emorragia (Osbon DB 1973).

In presenza d'infezione acuta ed infiammazione è necessario evitare di iniziare un intervento di elezione. E' buona norma il rispetto delle norme di asepsi e sterilizzazione, profilassi antibiotica pre-operatoria quando indicata e l'uso di irriganti medicamentosi per prevenire eventuali infezioni. Nell'ipotesi di loro insorgenza, è necessaria un'adeguata terapia antibiotica associata a terapia antinfiammatoria e drenaggio dell'eventuale ascesso. L'ospedalizzazione è indicata nel caso d'infezioni che hanno invaso i piani superficiali e profondi e/o le logge e gli spazi cervico-facciali e che potrebbero provocare ostruzione delle vie aeree (August M 2003).

La prevenzione dell'alveolite è possibile mediante sedute d'igiene orale pre-operatorie, astensione dal fumo di sigaretta nel pre e post-operatorio, utilizzo minimo di vasocostrittore (Ragno JR 1991). E' opportuno, inoltre, sempre a fini preventivi, curettare e utilizzare irrigazioni con fisiologica alla

fine dell'intervento, controllare la formazione del coagulo prima della dimissione del paziente e prescrivere antisettici orali nel periodo post-operatorio. Il trattamento dell'alveolite prevede, in anestesia, il curettage con irrigazione dell'alveolo assieme all'immissione nello stesso di sostanze antisettiche, garza iodoformica (Blum IR 2002) (Chiapasco M 2002).

La pianificazione del trattamento chirurgico con adeguato imaging radiologico, l'esecuzione di corrette linee d'incisione e lo scollamento sottoperiostale consentono la prevenzione delle lesioni dei tronchi nervosi. (Robinson PP 2004) In caso di loro insorgenza, il trattamento è variabile in base al quadro clinico. In generale, è consigliata terapia cortisonica associata a preparati vitaminici del gruppo B (Boulox GF 2007).

### **Bibliografia**

Adeyemo WL, Ladeinde AL, Ogunlewe MO. Influence of trans-operative complications on socket healing following dental extractions. *J Contemp Dent Pract.* 2007 Jan 1;8(1):52-9.

August M. Complications in oral and maxillofacial surgery. *Oral Maxillofac Surg Clin North Am.* 2003 May;15(2).

Blum IR. Contemporary views on dry socket (alveolar osteitis): a clinical appraisal of standardization, aetiopathogenesis and management: a critical review. *Int J Oral Maxillofac Surg.* 2002 Jun;31(3):309-17.

Boulox GF, Steed MB, Perciaccante VJ. Complications of third molar surgery. *Oral Maxillofac Surg Clin North Am.* 2007 Feb;19(1):117-28.

Chiapasco M. *Manuale illustrato di chirurgia orale.* Masson, 2002.

Classen DC, Evans RS, Pestnik SL, Horn SD et al.. The timing of prophylactic administration of antibiotics and the risk of surgical wound infection *N Engl J Med* 326:281-6; 1992.

De Michelis B, Modica R., Re G.. *Trattato di Clinica Odontostomatologica.* Ed. Minerva Medica 3<sup>a</sup> ed. Vol. 1, 1992.

Graziani F, D'Aiuto F, Arduino PG, Tonelli M, Gabriele M. Perioperative dexamethasone reduces post-surgical sequelae of wisdom tooth removal. A split-mouth randomized double-masked clinical trial. *Int J Oral Maxillofac Surg.* 2006 Mar;35(3):241-6.

Gersema L, Baker K. Use of corticosteroids in oral surgery. *J Oral Maxillofac Surg* 50:270-7; 1992.

Haas DA. An update on analgesic for the management of post-operative dental pain. *J Canad Dental Assoc* 68:476-82; 2002.

Jackson JL Moore PA, Dionne RA, Hargreaves KM. Comparison of use of nonsteroidal antiinflammatory drugs, ibuprofen and flubiprofen, with methylprednisolone and placebo for acute pain, swelling and trismus following third molar oral surgery. *J Ora*48:945-52; 1990.

Osbon DB. Postoperative complications following dentoalveolar surgery. *Dent Clin North Am.* 1973 Jul;17(3):483-504

Ragno JR, Szkutnik AJ. Evaluation of rinse of 12 chlorhexidine rinse on the prevention of alveolar osteitis *Oral Surg Oral Med Oral Pathol* 72:524-6;1991.

Reich W, Kriwalsky MS, Wolf HH, Schubert Bleeding complications after oral surgery in outpatients with compromised haemostasis: incidence and management. *J.Oral Maxillofac Surg.* 2009 Jun;13(2):73.

*Robinson PP, Loescher AR, Yates JM, Smith KG. Current management of damage to the inferior alveolar and lingual nerves as a result of removal of third molars. Br J Oral Maxillofac Surg. 2004 Aug;42(4):285-92.*

*Tonoli A, Arcuri C, Alegiani F. Hemorrhagic complications during oral surgery: prevention and treatment. Dent Cadmos. 1985 Jun 15;53(10):85-8, 91.*

## **La presenza di una formazione ascessuale impone un pronto trattamento medico e/o chirurgico.**

L'ascesso è un processo infettivo acuto (o cronico) caratterizzato da una raccolta purulenta localizzata in una cavità neoformata. La forma acuta presenta una sintomatologia imponente con dolore intenso localizzato, che talvolta si irradia ad aree differenti. Tende a drenare attraverso i tessuti molli circostanti, cute o mucosa, creando un tramite fistoloso che si apre più frequentemente nel cavo orale, ma che può anche raggiungere la cute del viso e del collo dando origine poi, a guarigione avvenuta, a cicatrici talvolta deturpanti (Bucci E 2000). Qualora la sola terapia medica non sia sufficiente, gli ascessi che sono andati incontro al processo di colliquazione devono essere trattati chirurgicamente, così da favorire la fuoriuscita del materiale purulento e, quindi, la decompressione dell'area interessata, con conseguente eliminazione del dolore ed incremento della circolazione locale (Daramola OO 2009). Il drenaggio dell'ascesso si ottiene alternativamente con l'incisione dei piani superficiali cutanei o mucosi o con l'estrazione dentale o con la terapia endodontica (anche chirurgica) o con il trattamento parodontale del dente responsabile. L'incisione di un ascesso all'interno del cavo orale prevede, dopo un'anestesia per perfrigerazione, un'incisione minimale della mucosa, nella porzione più declive della tumefazione, che consenta la fuoriuscita del pus, successivamente favorita da una spremitura manuale di tipo centripeto. Ottenuto lo svuotamento, potranno essere eseguiti una revisione della cavità neoformata e lavaggi con materiale antisettico. Potrà, quindi, essere inserito e lasciato in situ uno zaffo di garza medicata o un altro tipo di presidio utile al fine di garantire la continuità del drenaggio ed evitare la chiusura del tramite aperto chirurgicamente. Ciò, fintanto, che dalla ferita non fuoriuscirà più materiale purulento. Si esegue una terapia antibiotica inizialmente empirica e successivamente, se non c'è adeguata risposta, si effettua antibiotico terapia sulla base dello antibiogramma (Bucci E 2000).

L'incisione di un ascesso cutaneo all'esterno del cavo orale prevede, dopo un'anestesia per perfrigerazione, un'incisione minimale della cute (cosiddetta "a pugnalata", per minimizzare gli esiti cicatriziali e per diminuire la possibilità di incontrare terminazioni nervose) nella porzione più declive della tumefazione (che in genere corrisponde ad una zona di discromia rossastra ed alla zona

che alla palpazione appare più calda), che consenta la fuoriuscita del materiale purulento, successivamente favorita da una spremitura manuale di tipo centripeto. Ottenuto lo svuotamento, potranno essere eseguiti una revisione strumentale della cavità neoformata nell'ambito dei tessuti molli e lavaggi con materiale antisettico. Potrà, quindi, essere inserito e lasciato in situ uno zaffo di garza medicata o, meglio, un dito di guanto sterile al fine di garantire la pervietà del drenaggio ed evitare la chiusura del tramite aperto chirurgicamente fino a quando dalla ferita non fuoriuscirà più materiale purulento. Si esegue una terapia antibiotica inizialmente empirica e successivamente, se non c'è adeguata risposta, si effettua antibiotico terapia sulla base dello antibiogramma (Skukaite N 2009).

### **Bibliografia**

*Bucci E, di Lauro F. Chirurgia Odontostomatologica. Edizione Florio 2000, Casoria (Napoli).*

*Daramola OO, Flanagan CE, Maisel RH, Odland RM. Diagnosis and treatment of deep neck space abscesses. Otolaryngol Head Neck Surg. 2009 Jul; 141(1):123-30.*

*Skukaite N, Peciuliene V, Maciulskiene V. Microbial infection and its control in cases of symptomatic apical periodontitis: a review. Medicina (Kaunas). 2009;45(5):343-50.*

### **In caso di sinusite odontogene, acute o croniche, va ricercata la causa ed effettuata opportuna terapia medica e/o chirurgica.**

Il seno mascellare può contrarre rapporti di continuità o contiguità con le radici di alcuni elementi dentari che per frequenza sono il primo molare, il terzo molare, il secondo molare, il secondo premolare, il primo premolare e il canino (escludendo il terzo molare superiore incluso). Questa situazione rende possibile il verificarsi di una patologia sinusale infettiva e/o infiammatoria a partenza dentaria. L'interessamento flogistico e/o infettivo del seno mascellare può tuttavia avvenire anche in seguito ad estrazioni dentarie, ad endodonzia incongrua, a chirurgia implantare ed a superinfezione di altri processi patologici di origine dentaria. I quadri flogistici che coinvolgono il seno mascellare possono essere acuti o cronici ed il loro trattamento presuppone un'adeguata valutazione anamnestica (per rilevare la presenza di una paradentite apicale nella zona di interesse o una pregressa estrazione dentaria o un pregresso trattamento canale o un trattamento chirurgico di posizionamento di impianti dentali). Con l'esame clinico va ricercata la presenza di un elemento dentario necrotico in corrispondenza della regione latero-posteriore, la sede di una pregressa estrazione, una rinorrea monolaterale e l'esacerbazione del dolore alla palpazione compressiva della

fossa canina. L'anamnesi deve essere accompagnata da alcuni esami strumentali. Questi possono essere Rx ortopantomografia (OPT), radiografia dei seni nasali e paranasali, tomografia assiale computerizzata (TC/ CBCT) (Bucci E 2000) (De Michelis B 1992).

La terapia delle forme acute è prevalentemente medica e si basa sull'utilizzo di antibiotici per 7-10 giorni, di antiinfiammatori, di cortisone e/o terapia aerosolica di tipo otorinolaringoiatrica (Bailey J 2009). La terapia delle forme croniche, che non necessitano di una soluzione chirurgica, si basa sull'utilizzo di antibiotici, immunostimolanti, antistaminici, spray di corticosteroidi ad uso topico, lavaggi nasali con soluzioni idrosaline, terapie inalatorie con farmaci o acque termali. Le sinusiti odontogene acute e subacute resistenti alla terapia medica necessitano di ulteriori approfondimenti diagnostici che possono richiedere la consulenza di uno specialista otorinolaringoiatra e/o di un chirurgo maxillo-facciale. Tale consulenza talvolta può poi prevedere un intervento in associazione tra i suddetti specialisti ed il chirurgo orale, con il trattamento per via endoscopica del seno, (Andric M 2010) contemporaneamente alla chiusura, da parte del chirurgo orale, della fistola oro-antrale.

La terapia sul seno mascellare va associata a terapia etiologica che consiste nel trattamento della causa che ha determinato la sinusite (corpi estranei endosinusal, parodontopatia apicale, sovra infezioni di patologie odontogene a sviluppo endosinusale, cause iatrogene.....).

**La presenza di una comunicazione oro-antrale può essere trattata immediatamente o seguita nella sua evoluzione clinica con un adeguato follow-up.**

La comunicazione oro-antrale è un'apertura patologica tra cavità orale e seno mascellare a eziologia varia che, se non trattata potrebbe portare alla formazione di una fistola oro-antrale, costituita da un tramite epitelizzato, frequentemente associato ad una flogosi della mucosa sinusale. È necessario distinguere tramite la manovra di Valsalva se la comunicazione è con o senza interruzione della membrana sinusale; qualora infatti la membrana sia integra e non lasci passare aria, può essere sufficiente attendere la stabilizzazione del coagulo e la raccomandazione al paziente di non starnutire ostruendo meccanicamente le vie nasali e di evitare di soffiarsi il naso per un periodo di almeno due settimane. Qualora invece la comunicazione sia "franca" può essere trattata mediante un'eventuale osteoplastica, apposizione di tessuti e sutura. Talvolta può essere utile la protezione del sito con una placchetta in resina appositamente preparata che possa consentire ai tessuti protetti di guarire spontaneamente. In caso, invece, di fistola oro-antrale, il trattamento chirurgico è preceduto e seguito da un trattamento antibiotico, antiinfiammatorio e mucolitico che può essere sia sistemico, sia topico

tramite aerosol. La terapia chirurgica prevede l'utilizzo di appositi lembi a seconda della grandezza e della posizione della fistola (Visscher SH 2010).

I lembi più comunemente usati sono quelli trapezoidali a scorrimento vestibolare o quelli a rotazione dal palato; entrambi prevedono la rimozione del tragitto fistoloso epitelizzato e una chiusura in eccesso che riduca le probabilità di riapertura (De Michelis B 1992). Sono previsti anche altri lembi, quali quello a doppia fodera, che prevede l'utilizzo invece dello stesso epitelio che ricopre il tragitto fistoloso senza la rimozione. Quando è presente una sinusite cronica o subacuta per fistole inveterate si impone la revisione chirurgica del seno mascellare con opportuna terapia medica di supporto, in quanto in questi casi, qualsiasi tecnica tendente alla sola chiusura della fistola non riuscirebbe ad essere risolutiva. Può essere previsto anche l'utilizzo contemporaneo di membrane riassorbibili o innesti di osso autologo.

### **Bibliografia**

*Andric M, Saranovic V, Drazic R, Brkovic B, Todorovic L. Functional endoscopic sinus surgery as an adjunctive treatment for closure of oroantral fistulae: a retrospective analysis. Oral Surg Oral Med Oral Pathol Oral Radiol Endod. 2010.*

*Bailey J, Change J. Antibiotics for acute maxillary sinusitis. Am Fam Physician. 2009 May 1;79(9):757-8.*

*Bucci E, di Lauro F. Chirurgia Odontostomatologica. Edizione Florio 2000, Casoria (Napoli)*

*De Michelis B, Modica R., Re G.. Trattato di Clinica Odontostomatologica. Ed. Minerva Medica 3<sup>^</sup> ed. Vol. 1, 1992.*

**In chirurgia orale è necessario tenere in considerazione i fattori che possono influenzare negativamente la guarigione dei tessuti.**

I processi riparativi o di cicatrizzazione messi in atto dall'organismo in presenza di ferite chirurgiche o accidentali consistono nella formazione di nuovo tessuto connettivo, risultato dell'evoluzione di tessuto di granulazione in tessuto cicatriziale. Diversi sono i fattori che possono influenzare negativamente i processi di guarigione: fattori generali come le infezioni sistemiche, le malattie debilitanti, i tumori maligni, le terapie con farmaci steroidei, un'alterata risposta immunitaria e fattori locali come materiale estraneo, tessuto necrotico, tensione ed ischemia del lembo, infezione.



**Il filo di sutura deve avere caratteristiche biomeccaniche ideali, in relazione alla maneggevolezza, alla biocompatibilità ed alla capacità di ritenere nel tempo la resistenza alla tensione. Gli aghi da utilizzare sono quelli atraumatici.**

La sutura prevede alcune differenze a seconda del tipo di ferita (le ferite chirurgiche orali possono essere da taglio, da lacerazione e lacero-contuse, con e senza perdita di sostanza), ma in tutte è di prassi la detersione e disinfezione della ferita con soluzioni antisettiche e l'emostasi quando presente un gemizio vascolare. Nella ferita da taglio è da preferire una sutura a punti staccati che cominci dal centro e si estenda poi ai due lati fino ad un completo affrontamento dei margini. Nella ferita da lacerazione o lacero-contusa senza perdita di sostanza è, invece, importante regolarizzare i margini in modo che possano essere affrontati ricostruendo quanto più è possibile l'originale architettura della zona. Nelle ferite lacero-contuse con perdita di sostanza è auspicabile il tentativo di limitare quanto più è possibile, con la sutura, l'area di guarigione per seconda intenzione (Artandi C 1988) (Boltri F 1989) (Bonardini L 1989).

### ***Bibliografia***

*Artandi C, Gallini G, Pasqualini M. La sutura in chirurgia orale. Att Dent, IV (20): 18-22, 1988.*

*Boltri F. Le suture, in: Trattato di tecnica chirurgica, vol 1, Utet, Torino 1989.*

*Bonardini L, Rosato S. Suture e fili chirurgici, Edizioni Mediche Italiane, 1989.*

**In presenza di un elemento dentario incluso, francamente oltre i limiti fisiologici per la sua eruzione o con difficoltà di eruzione spontanea per posizione sfavorevole della radice, il trattamento elettivo è quello di guidare l'elemento dentario in arcata, previa esposizione chirurgica.**

Prima di dare seguito al procedimento chirurgico, è buona norma un'attenta valutazione preoperatoria con esami radiografici. Sono indispensabili per definire la posizione del dente incluso e la presenza di complicanze locali (cisti, riassorbimenti radicolari ...). Vanno effettuati in base ai rilievi clinici e in modo personalizzato in ordine crescente di approfondimento diagnostico: Rx

endorale, OPT, Rx cranio in proiezione latero-laterale, Rx endorale oclusale, CBCT con ricostruzione tridimensionale (Jacobs SG 1999) (Manerva R 2007). Obiettivo della procedura chirurgica è di esporre la corona per applicare il mezzo di ancoraggio necessario alla trazione ortodontica.

Due sono le tecniche: la tecnica di eruzione a cielo aperto e la tecnica di eruzione a cielo coperto. Con la prima si espone il dente all'ambiente orale con rimozione della mucosa o/e dell'osso che lo ricoprono. Può essere eseguita con: 1) opercolizzazione, utile in denti posizionati superficialmente in sede palatina ricca di gengiva aderente, nei casi in cui l'elemento incluso sia superficiale e distante dalla linea muco gengivale; 2) lembo a posizionamento apicale, metodica indicata negli elementi posizionati vestibolarmente, in prossimità della linea mucogengivale, che assicura una corretta copertura di gengiva aderente (SIdCO 2015).

Con la tecnica di eruzione a cielo coperto, dopo l'esposizione e il posizionamento del dispositivo di trazione, i tessuti molli vengono riposizionati in sede iniziale e suturati. Il mezzo di trazione emerge dall'incisione e i movimenti dentali, non valutabili clinicamente, debbono essere monitorati radiograficamente. Il dente è guidato in arcata attraverso un'area di gengiva aderente come nelle normali eruzioni.

Ambedue le tecniche richiedono un'anestesia per infiltrazione che, in base alla posizione dell'elemento, può essere plessica o tronculare. L'ectopia dentaria può richiedere qualche modifica della tecnica anestesologica in considerazione della dislocazione dell'apice dentario e secondariamente del fascio vascolo nervoso.

Il disegno del lembo di accesso sarà in relazione alla tecnica chirurgica scelta e alla localizzazione del dente. Dopo lo scollamento del lembo, di dimensioni adeguate al controllo del campo operatorio, si individua la corona che può essere in inclusione sottomucosa o ossea; nel primo caso, dopo l'incisione, si effettua lo scollamento esponendo la corona. Se, invece, l'inclusione è ossea, si localizza la corona dentaria, si prosegue con la rimozione dell'osso che la ricopre con strumenti rotanti o manuali. È bene cominciare dalla porzione più superficiale, senza danneggiare lo smalto e nel rispetto delle strutture adiacenti. L'esposizione della corona deve rispettare il follicolo dentario senza estendersi oltre alla giunzione amelo-cementizia, affinché questo, durante l'eruzione, si unisca all'epitelio di rivestimento della mucosa orale (Bucci E 2000). Dopo applicazione del mezzo di trazione ortodontica e al termine dell'intervento, la sutura deve essere eseguita per posizionare il lembo e consentire al filo di trazione di passare senza traumatizzare i tessuti. Nella tecnica a cielo coperto la sutura sospesa consente un corretto adattamento del lembo vestibolare. Per il lembo

palatino si consigliano punti staccati. Il lembo a posizionamento apicale viene suturato apicalmente all'attacco ortodontico con punti periostali riassorbibili.

### **Bibliografia**

*Bucci E, di Lauro F. Chirurgia Odontostomatologica. Edizione Florio 2000, Casoria (Napoli)*

*Jacobs SG. Localization of the unerupted maxillary canine: how to and when to. Am J Orthod Dentofacial Orthop 1999;3:314-22.*

*Manerva R, Gracco A. Different Diagnostic Tools for the localization of impacted maxillary canines: clinical considerations. Prog Orthod 2007;1:28-44.*

*SIACO, Società Italiana di Chirurgia Odontostomatologica, Chirurgia Odontostomatologica, Edizioni Minerva Medica, 2015.*

**In presenza di frenulo, vanno valutate le indicazioni all'intervento chirurgico che possono essere ortodontiche, parodontali, protesiche, ed estetiche.**

E' definito frenulo una plica fibro-mucosa che collega le guance, le labbra o la lingua alla mucosa alveolare, privo di tessuto muscolare. Si distinguono due frenuli mediani (sup. e inf.), quattro vestibolari laterali localizzati al livello dei premolari (due superiori e due inferiori) e uno linguale.

Il frenulo mediano superiore è considerato anomalo quando ha un attacco papillare (è inserito sul lato vestibolare della papilla interincisiva) e quando ha un attacco trans papillare (il frenulo attraversa la papilla interincisiva e si inserisce sul versante palatino) (Adiaz-Pisan 2006).

L'intervento chirurgico può essere una frenulotomia (resezione del frenulo) o una frenulectomia (rimozione completa del frenulo). La tecnica chirurgica prevede l'esecuzione di due incisioni in corrispondenza delle basi di inserzione. La sutura a punti staccati della sola porzione superiore prevede la chiusura del lembo in mucosa alveolare, mentre la porzione della ferita in gengiva aderente non suturata viene lasciata guarire per seconda intenzione. Può essere anche effettuato un intervento a zeta-plastica, meno comunemente utilizzato ma descritto in letteratura.

Il frenulo mediano inferiore è una piega mucosa a partenza dalla superficie interna del labbro fino al processo alveolare inferiore con inserzione alla papilla interincisiva. In caso di indicazioni alla chirurgia, che possono essere parodontali e protesiche, la tecnica chirurgica più utilizzata è la frenulotomia con incisione in corrispondenza del versante alveolare del frenulo e guarigione per seconda intenzione (Mozzati M 2008).

Gli interventi di frenulotomia e frenulectomia possono essere eseguiti, a giudizio del clinico, anche con tecniche e strumenti alternativi (elettrobisturi e bisturi laser).

Il frenulo linguale si definisce patologico quando la sua inserzione è situata in prossimità dell'apice della lingua, sì da ridurne la mobilità. Le indicazioni all'intervento sono ortodontiche, foniatriche, protesiche, parodontali (Kloclars T 2007) (Powell RN 1982). La tecnica chirurgica prevede l'asportazione del frenulo con particolare attenzione al rispetto delle numerose strutture anatomiche presenti sul pavimento della bocca, (dotti di Wharton, dotti di Rivino – Bartolino, caruncole sublinguali, plesso venoso sublinguale).

Dopo infiltrazione di anestetico locale in sede paramediana nel pavimento orale, il frenulo viene clampato con pinza emostatica e viene praticata un'incisione orizzontale perpendicolare al frenulo stesso. La lama del bisturi è mantenuta a contatto con la pinza emostatica e viene fatta scorrere fino alla plica sublinguale. Con forbici smusse si procede alla dissezione delle fibre sottomucose, si suturano, quindi, i margini della ferita con filo riassorbibile e punti staccati. Gli effetti dell'intervento si valutano con la mobilità della lingua (Segal LM 2007).

### **Bibliografia**

*ADiaz-Pisan et al. Midline diastema and frenum morphology in the primary dentition. J Dent Chil. 2006; 73(1): 11-4.*

*Klockars T. Familial Anchioglossia (tongue tie). Int J Ped Othorinolaringol 2007; 7:1321-4.*

*Mozzati et al. Chirurgia Stomatologica biologicamente guidata. Metodiche e tecniche operatorie Vol 4 UTET, Torino 2008.*

*Powell RN, McEniery TM. A longitudinal study of isolated gingival recession in the mandibular central incisor region of children aged 6-8 years. J Clinical Periodontol 1982; 9(5): 357-64.*

*Segal LM, Stephenson R, Dawes M et al. Prevalence, diagnosis and treatment of ankioglossia: methodological review. Ca. Fam Physician 2007; 53(6): 1027-33.*

**I traumi dentari devono essere sempre considerati una condizione di emergenza ed essere trattati immediatamente al fine di alleviare il dolore, facilitare la riduzione dei denti dislocati, migliorare la prognosi.**

Spesso in caso di traumi dento-alveolari vi è il coinvolgimento dei tessuti molli cutanei e mucosi (labbra, mucosa gengivale, frenuli, più raramente lingua). Si possono avere contusioni, abrasioni, lacerazioni, lesioni penetranti.

I traumi ai tessuti duri dentali (secondo OMS) consistono in infrazioni coronali (presenza di microfratture o linee di frattura), fratture coronali semplici (è interessato solo lo smalto come nei bordi degli incisivi), fratture coronali non complicate (quando vi è interessamento dello smalto e dentina senza avere esposizione pulpare), fratture coronali complicate (quando si ha esposizione della polpa), fratture corono-radicolari non complicate (il trauma interessa sia la corona che la radice senza esposizione pulpare), fratture corono-radicolari complicate (il trauma interessa la corona e la radice e si ha interessamento pulpare), fratture radicolari (il trauma interessa la radice del dente con frattura del terzo apicale, del terzo medio e del terzo coronale).

I traumi dei tessuti di sostegno sono: concussione, sublussazione, lussazioni estrusive, lussazioni laterali, lussazioni intrusive, avulsioni traumatiche.

Nella concussione e sublussazione è presente una leggera mobilità, a volte dolore alla percussione o alla semplice pressione. Nella lussazione intrusiva il dente risale all'interno del processo alveolare fratturandolo. Nella lussazione estrusiva si ha fuoriuscita parziale di un elemento dal suo alveolo. Le lussazioni laterali sono simili alle lussazioni verticali, ma allo spostamento verticale si abbina uno spostamento laterale. Nell'avulsione l'elemento si allontana dall'alveolo naturale.

Le lesioni che coinvolgono il tessuto osseo possono consistere in una frattura comminuta dell'alveolo (frantumazione con compressione dell'osso alveolare; questa situazione si trova associata con la lussazione laterale e la lussazione intrusiva); frattura della parete dell'alveolo (limitata alla parete vestibolare o linguale); frattura del processo alveolare (che può coinvolgere o meno l'alveolo); frattura della mandibola o del mascellare (interessa la base della mandibola o del mascellare e spesso i processi alveolari; la frattura può interessare o no l'alveolo) (Dewhurst SN 1998) (De Rossi M 2009).

La diagnostica delle sopra esposte condizioni prevede un esame clinico che consiste nella valutazione e palpazione dei tessuti traumatizzati, nel controllo del cavo orale con ricerca di corpi estranei, nel controllo dell'eventuale mobilità dentale in senso sagittale e verticale, nel rilievo di anomalie nell'occlusione. Vanno associati test di vitalità e reazione dentale: dopo il trauma può verificarsi un'assenza temporanea della vitalità dovuta allo shock post traumatico del fascio vascolo nervoso; occorre ripetere la prova periodicamente che potrebbe ritornare positiva anche dopo 5-6 mesi. Importante, poi, è la valutazione radiografica attraverso l'uso di Rx endorali, occlusali o iuxtagengivali o l'ortopantomografia. Si raccomandano sempre 2 proiezioni radiografiche. La TC cone beam permette di evidenziare linee di frattura sull'osso alveolare nelle zone del setto interdentale altrimenti non evidenziabili con Rx tradizionali. Nell'ipotesi che si sospetti inalazione di corpo estraneo è consigliata l'esecuzione di una RX torace (Semanur D 2009) (Ceallaigh PO 2007).

La terapia prevede la detersione con soluzione fisiologica delle ferite della mucosa orale traumatizzata, disinfezione, revisione alla ricerca di eventuali corpi estranei e frammenti ossei e loro rimozione, controllo del sanguinamento e sutura dei tessuti molli. Occorre, inoltre, verificare la presenza o meno di copertura antitetanica.

La presenza di fratture coronali semplici prevede la levigatura e l'arrotondamento dell'area interessata; in caso di fratture coronali, invece, si procede alla ricostruzione con materiali estetici o all'eventuale riattacco del frammento fratturato dopo reidratazione; se la frattura non è complicata si protegge la dentina con idrossido di calcio, se è complicata occorre la terapia endodontica. In presenza di fratture corono-radicolari non complicate il trattamento è uguale a quello delle fratture coronali non complicate; le fratture corono-radicolari complicate si trattano come le fratture radicolari; nelle fratture radicolari senza necrosi si fissano i frammenti dentari per 3 settimane fino a 2 mesi; in caso di fratture radicolari con necrosi si esegue la terapia canale dell'elemento dentario.

In presenza di concussione non si esegue alcuna terapia, spesso il trauma resta misconosciuto; nelle sublussazioni quando abbiamo una lesione parodontale con mobilità dentaria, si deve devitalizzare il dente; nelle lussazioni intrusive frequentemente l'elemento dentario erompe di nuovo spontaneamente in arcata, in alternativa è necessaria una guida ortodontica. In caso di lussazioni estrusive si riposiziona il dente nell'alveolo preferibilmente entro le 48 ore dal trauma, si procede con splintaggio per 2-4 settimane, eventuale terapia canale se c'è riassorbimento radicolare o perdita di vitalità; le avulsioni traumatiche prevedono tecniche di reimpianto, ove possibile (American Academy of Pediatric Dentistry Council on Clinical Affairs, 2008-2009) (Andreasen JO 1995, 2007) (Ferrazzano GF 2010).

In casi clinici con traumi che prevedono un interessamento osseo, la struttura alveolare ed i denti in essa contenuti vanno riposizionati manualmente in corretto allineamento con splintaggio (Oikarinen K 1990), che va mantenuto 4-8 settimane; la perdita di supporto di osso marginale, situazione comune in caso di frattura della parete ossea alveolare, può rendere necessaria una chirurgia ricostruttiva con innesti.

### **Bibliografia**

*American Academy on Pediatric Dentistry Council on Clinical Affairs. Guideline on management of acute dental trauma. Pediatr Dent 2008-2009;30:175-183.*

*Andreasen JO, Andreasen FM, Andersson L. Textbook and color atlas of traumatic injuries to the teeth. 4th ed. Oxford: Blackwell; 2007.*

*Andreasen JO, Borum M. Replantation of 400 avulsed permanent incisors. Endod Dent Traumatol 1995; 11:51-58.*

*Ceallaigh Po et al. Diagnosis and Management of common maxillofacial injuries in the emergency department. Part 5 Dentoalveolar injuries. 2007 24:429-430.*

*Dewhurst SN, Mason C, Roberts GJ. Emergency treatment of oral dental injuries: a review. British J Maxillofacial Surg 1998;36:165-175.*

*Ferrazzano GF, Orlando S, Ingenito A, Tia M, Sammartino G, Tooth replantation as an alternative to dental implantology in adolescent patients, Eur J of Paediatr Dent, 2010 Dec; 11(4):216-8*

*Moara De Rossi, Andiana De Rossi et al. Management of a complex dentoalveolar Trauma. Braz. Dent J 2009,20(3):259-262.*

*Oikarinen K. Tooth splinting: a review of the literature and consideration of the versatility of a wire-composite splint. End Dent Traumatol 1990; 6:237-250.*

*Semanur DoleKoglu et al. Diagnosis of Jaw and dentoalveolar fractures in a traumatized patient with cone beam computed tomography. Dental Traumatol Oct, 2009*

**In alcuni pazienti, al fine di creare una corretta morfologia osteo-mucosa ed un adeguato supporto strutturale per il successivo posizionamento di una protesi mobile, è indicata la chirurgia preprotetica.**

In caso di estrazioni dentarie multiple, l'area crestale interessata deve essere regolarizzata. Se la regolarizzazione delle sedi estrattive è effettuata in tempi diversi rispetto alle estrazioni stesse, dopo anestesia locale della zona interessata, si esegue un'incisione mucoperiosteale sull'apice della cresta edentula con apertura di un lembo di accesso, eventualmente disegnato con incisioni rilascianti. L'accesso alla cresta consente la regolarizzazione del tessuto osseo con apposite frese sotto abbondante irrigazione. Il lembo viene, quindi, suturato con punti singoli o con sutura continua.

In caso di protuberanze ossee (esostosi, tori) viene praticata anestesia locale nell'area circostante la zona di intervento (Pynn BR 1995). L'incisione mucoperiosteale deve essere eseguita a distanza dalla protuberanza ossea. Se l'area d'intervento non è ben visualizzata devono essere praticate due incisioni di rilascio. Quando la protuberanza ossea è di piccole dimensioni il rimodellamento può essere effettuato con lime da osso o raspe; quando, invece, la protuberanza ossea è di dimensioni maggiori è possibile l'utilizzo di strumenti rotanti sotto abbondante irrigazione. Dopo avere effettuato il rimodellamento osseo deve essere praticata una palpazione per valutare che non persistano irregolarità superficiali. In caso sia presente un eccesso dei tessuti molli sovrastanti è necessaria una loro parziale asportazione. Il lembo è suturato con punti singoli o con sutura continua.

In presenza di ipertrofie mucose non sostenute da osso, dopo aver effettuato l'anestesia locale, si eseguono l'escissione chirurgica del tessuto mobile e una sutura a punti staccati o continua. L'intervento chirurgico è indicato anche per l'eliminazione di iperplasie fibrose. Le lesioni di dimensioni limitate possono guarire anche per seconda intenzione. Nel caso di escissioni tissutali di grandi dimensioni è necessario ricoprire l'area esposta con innesti mucosi o cutanei o con lembi di

scivolamento (Brusati R 1999). E' d'obbligo effettuare un'analisi istologica per escludere la presenza di tessuto neoplastico (Brusati R 1985).

Nel caso in cui il processo alveolare sia riassorbito con conseguente superficializzazione delle inserzioni muscolari è indicato l'intervento di approfondimento di fornice. Dopo anestesia locale, si effettua un'incisione mucosa a livello della giunzione tra la mucosa aderente e quella non aderente, senza coinvolgere il periostio. Si effettua una dissezione sopraperiosteale mediante una lama di bisturi, distaccando le fibre muscolari dal periostio. La dissezione è completata mediante la fissazione dei tessuti molli al periostio, in una porzione più apicale, con punti di sutura riassorbibili. L'area cruentata può essere lasciata guarire per seconda intenzione o può essere ricoperta da un innesto mucoso.

### **Bibliografia**

*Brusati R, Chiapasco M. Elementi di chirurgia oro-maxillo-facciale. Masson, Milano p. 73; 1999.*

*Brusati R. Attuali orientamenti in chirurgia pre-protetica maggiori. Dental Cadmos 4: 9-47; 1985.*

*Pynn BR, Kurys-kos NS., Walker DA, Mayhall JT. Tori mandibularis: a case report and review of the literature. J Can Dent Assoc 1995; 61(12): 1057-8.*

### **Il reperto di una lesione cistica radicolare nelle ossa mascellari impone un'attenta diagnosi ed un'attenta valutazione in merito al tipo di trattamento chirurgico o endodontico da seguire.**

Le cisti dei mascellari sono neoformazioni prevalentemente endosseie delle ossa mascellari a contenuto prevalentemente fluido, costituite da una parete di epitelio pluristratificato e rivestite da una capsula fibro-connettivale. Hanno origini diverse e, una volta repertate, è necessario un attento esame clinico volto ad evidenziare la condizione delle mucose e degli elementi dentari che si trovano in concomitanza della lesione. Nel caso di cisti odontogene è necessario evidenziare carie o pulpiti oppure elementi dentari compromessi. Dovrebbero essere praticati i test di vitalità pulpale degli elementi dentari coinvolti. La diagnosi delle lesioni cistiche passa anche attraverso esami radiografici specifici. L'OPT permette di evidenziare la lesione nel suo insieme; fornisce la localizzazione e le informazioni circa i rapporti con strutture anatomiche importanti. Per maggiori dettagli, quali, ad esempio, la puntuale verifica di usura delle corticali mandibolari è consigliato effettuare la TC dentascan o la TC cone beam (Neyaz Z 2008) (Lizio G 2013) (Soumalain A 2009).

Una volta posta diagnosi, che nelle cisti di grandi dimensioni può prevedere una precedente biopsia incisionale della parete cistica (Motta A 1990), il trattamento consiste nella cistectomia o intervento



di Partsch II che prevede l'enucleazione dell'intera parete cistica o nella cistotomia o intervento di Partsch I o marsupializzazione che comporta l'apertura della cavità cistica nel cavo orale, ovvero la cavità cistica diventa una cavità accessoria del cavo orale (Castro-Nunez J 2016) (Matijevic S 2015) (Motamedi MHK 2005).

La cistectomia è eseguita in tutte le lesioni cistiche in assenza di condizioni loco-regionali che non indichino la cistotomia. Quest'ultima, invece, è da preferirsi in dentizione decidua o mista, quando siano coinvolte le gemme dei denti permanenti o quando, in presenza di una cisti follicolare, si decida il recupero dell'elemento dentario responsabile o in pazienti molto anziani o defedati, in cui non è indicato un intervento demolitivo o quando, per le dimensioni eccezionali della lesione cistica, vi sia il rischio reale di frattura mandibolare intra o post-operatoria e come step preliminare di una successiva cistectomia.

Con la cistectomia l'obiettivo terapeutico è l'enucleazione dell'intera parete cistica, la migliore riabilitazione possibile della funzionalità e/o morfologia della regione sottoposta ad intervento con la guarigione per organizzazione ed ossificazione del coagulo all'interno della cavità residua. L'intervento è preceduto da un'anestesia locale di estensione e durata adeguate, o generale, in relazione all'estensione della lesione cistica, all'impegno operatorio, ai rischi di complicanze intra-operatorie e alla compliance del paziente. In presenza di elementi dentari coinvolti nella lesione questi possono essere trattati endodonticamente in maniera preventiva o monitorati dopo l'intervento per almeno due mesi rispetto alla loro vitalità (Caliskan MK 2004). Quindi, sotto adeguata copertura antibiotica, si procede alla completa enucleazione della parete cistica con mantenimento dell'integrità delle strutture limitrofe (mucose di rivestimento delle fosse nasali e del seno mascellare, tronchi nervosi e vasi). Ove necessario, si esegue l'apicectomia dei denti coinvolti e di quello responsabile (se di ostacolo all'enucleazione della cisti) con chiusura endodontica intra-operatoria di quest'ultimo ed otturazione retrograda o si procede alla estrazione dei denti coinvolti che non possono essere conservati per deficit di supporto osseo pre-operatorio o conseguente all'intervento. La parete cistica rimossa viene fissata in formalina al 10% per l'esame istologico (Slootweg PJ 2009). L'intervento si conclude con la completa ricopertura dell'area chirurgica. Gli aspetti prognostici della cistectomia sono la guarigione della cavità conseguente all'enucleazione della cisti, con minimo difetto dell'osseo residuo, più ampio in caso di vaste lesioni cistiche che abbiano coinvolto entrambe le corticali sia vestibolari che orali; il mantenimento della vitalità e della stabilità dei denti coinvolti, non trattati endodonticamente in fase pre-operatoria e stabili prima dell'intervento; il follow-up fino alla completa normalizzazione del quadro clinico-radiografico.

Con la cistotomia si crea un opercolo nella parete cistica che pone la lesione in comunicazione con la cavità orale, si mantiene la pervietà della comunicazione fino a guarigione avvenuta si da ottenere la guarigione per apposizione ossea centripeta, con progressiva riduzione fino alla scomparsa del cavo cistico. L'intervento, anche in questo caso, prevede l'anestesia locale, di estensione e durata adeguate, e l'apertura della cavità cistica tramite estrazione dei denti decidui sovrastanti o incisione dei tessuti molli ed eventuale osteotomia. Quindi, si realizza ed applica un otturatore in resina acrilica che funge anche da mantenitore di spazio in caso di estrazione precoce dei denti decidui. La cavità residua va attentamente detersa così come l'otturatore. Gli aspetti prognostici della cistotomia sono la guarigione con assenza di qualsiasi difetto osseo residuo alla scomparsa della cisti; lo spontaneo riposizionamento delle gemme eventualmente dislocate dalla cisti; l'eruzione del dente responsabile, in caso di cisti follicolare; il follow-up fino alla completa normalizzazione del quadro clinico-radiografico.

### **Bibliografia**

Caliskan MK. *Prognosis of large cysts-like periapical lesions following nonsurgical root canal treatment: a clinical review. Intl Endod Jl* 2004, Jun; 37(6):408-16.

Castro-Nunez J. *Decompression of Odontogenic Cystic Lesions: Past, Present and Future, J Oral Maxillofac Surg, 2016 Jan;74(1):104*

Lizio G, Sterrantino AF, Ragazzini S, Marchetti C. *Volume Reduction of Cystic Lesions after Surgical Decompression: a Computerised Three-Dimensional Computed Tomographic Evaluation, Clin Oral Investig, 2013 Sep;17(7):1701-8*

Matišević S, Jović B, Bubalo M, Dukić S, Čutović T. *Treatment of a large radicular cyst - enucleation or decompression?, Vojnosanit Pregl, 2015; 72 (4):372-374*

Motamedi MHK, Talesh KT. *Management of extensive dentigerous cysts. Brit Dent J* 2005 feb; 198(4):203-6.

Motta A, Lo Bianco A, Arecuri C. *Cystotomia. Preliminary Surgery for a Voluminous Cyst, Dent Cadmos, 1990 Oct 15;58(15):90-6*

Neyaz Z, Gadolia A, Gamanagatti S, Mukhopadhyay S. *Radiographical approach to jaw lesion. Singapore Med J* 2008 Feb; 49(2):165-76.

Slootweg PJ. *Lesions of the jaws. Histopathology, 2009, Mar; 54(4):401-18.*

Soumalain A, Apajalahti S, Kuhlefelt M, Hagstrom J. *Simple bone cyst: a radiological dilemma. Dentomaxillofac Radiol* 2009 Mar; 38(3):174-7.

**In presenza di neoformazioni del cavo orale, i fattori decisionali che possono influenzarne l'asportazione sono: il tipo di neoformazione (in relazione alle sue caratteristiche istologiche ed epidemiologiche per quanto concerne la percentuale di recidiva dopo trattamento conservativo), la localizzazione, le dimensioni, il coinvolgimento di strutture adiacenti (per es. fasci vasculo-nervosi, seni mascellari, fosse nasali) ed il tipo di sviluppo (centrale vs periferico).**

Le neoformazioni benigne dei tessuti molli sono aumenti volumetrici di natura iperplastica/ipertrofica o tumorale benigna (crescita lenta e illimitata, assenza di metastasi linfonodali ed a distanza, assenza di infiltrazione vascolare e nervosa, discreta delimitazione periferica) che interessano la mucosa o/e la sottomucosa (tessuti muscolare, adiposo, ghiandolare e quelli costituenti le strutture vascolari e nervose) (Barnes L 2005).

Le neoformazioni benigne delle ossa mascellari sono aumenti volumetrici di natura iperplastica/ipertrofica, displastica (crescita autolimitante, assenza di delimitazione periferica) o tumorale benigna (crescita lenta e illimitata, assenza di metastasi linfonodali e a distanza, assenza di infiltrazione vascolare e nervosa, discreta delimitazione periferica) che interessano il tessuto osseo delle ossa mascellari e della mandibola, con estrinsecazione prevalentemente/esclusivamente extraossea (sviluppo periferico) o prevalentemente/esclusivamente endossea (sviluppo centrale) o con equivalente coinvolgimento extra ed endosseo. L'origine delle neoformazioni di natura tumorale è ossea, vascolare, nervosa o più frequentemente odontogenica, ossia a partenza dai tessuti embrionali del dente. In quest'ultimo caso possono essere di natura mesenchimale, ectodermica o mista, possono o meno contenere materiale mineralizzato più o meno morfo-differenziato e manifestano un variabile grado di infiltrazione del tessuto osseo sano contiguo.

Il trattamento chirurgico delle neoformazioni sopra menzionate prevede l'enucleazione e/o curettage che consiste nell'asportazione della neoformazione dei tessuti molli o duri con totale preservazione dei tessuti limitrofi clinicamente sani e/o con eventuale successiva asportazione di 1-2 mm di tessuto peri-lesionale; l'escissione ovvero l'asportazione della neoformazione dei tessuti molli comprendente una quantità variabile di tessuto limitrofo clinicamente sano; la resezione ovvero l'asportazione di neoformazione delle ossa mascellari o della mandibola, a sviluppo centrale, periferico o misto, comprendente un variabile grado di tessuto osseo limitrofo clinicamente sano (0,5-1 cm).

Nell'ambito della resezione, possiamo distinguere una resezione marginale che consiste nell'asportazione della lesione senza interruzione della continuità del segmento osseo interessato; la resezione parziale che prevede l'asportazione della lesione con interruzione della continuità del segmento osseo interessato (nella mandibola, da un piccolo difetto osseo residuo ad un'emi-mandibolectomia); infine, la resezione totale con l'asportazione della lesione insieme con l'intero osso interessato (maxillectomia, mandibolectomia).

Le tecniche chirurgiche indicate hanno come obiettivi l'eradicazione della neoformazione, la guarigione per prima intenzione, quando possibile, mediante completa ricopertura dell'area

chirurgica con tessuti di rivestimento e la predisposizione dell'area d'intervento alla migliore riabilitazione funzionale ed estetica.

L'intervento di enucleazione è indicato per cisti mascellari e neoformazioni dei tessuti molli (per es. lipomi, mucoceli/cisti da ritenzione, adenomi pleomorfi delle ghiandole salivari minori localizzati in mucosa non aderente) (Mortellaro C 2008).

La tecnica chirurgica prevede:

- anestesia peri-lesionale con vasocostrittore;
- incisione longitudinale della mucosa sovrastante la neoformazione;
- asportazione della neoformazione per via smussa;
- regolarizzazione della mucosa in eccesso;
- sutura;
- fissazione del pezzo prelevato in formalina tamponata al 10%;
- compilazione di una dettagliata scheda informativa per il patologo.

L'intervento di enucleazione con curettage è indicato per tumori odontogeni non recidivanti o tumori odontogeni a basso rischio di recidiva unicistici (es. tumore cheratocistico odontogenico, odontomi complessi o composti, cementoblastoma, fibroma odontogenico, ed ogni altro tumore che consentano in prima istanza un approccio chirurgico conservativo) (Sammartino G 2006). Le indicazioni a questo tipo di trattamento possono riguardare anche tumori ad interessamento osseo di tipo non odontogeni come il fibroma cemento-ossificante, l'osteoma, il granuloma a cellule giganti, gli emangiomi endossei e il granuloma eosinofilo.

La tecnica chirurgica prevede:

- trattamento endodontico preventivo degli elementi dentari coinvolti, che si vogliono o/e si possano conservare;
- anestesia locale, di estensione e durata adeguate, o generale, in relazione all'estensione della neoformazione, all'impegno operatorio, ai rischi di complicanze intra-operatorie e alla compliance del paziente;
- profilassi antibiotica;

- completa asportazione della neoformazione, se possibile con mantenimento dell'integrità delle strutture limitrofe (mucose di rivestimento delle fosse nasali e del seno mascellare, tronchi nervosi e vasi);
- eventuale apicectomia o estrazione dei denti coinvolti, quando non mantenibili per deficit di supporto osseo pre-operatorio o conseguente all'intervento;
- fissazione del reperto operatorio in formalina al 10% per l'esame istologico;
- ricostituzione della continuità del segmento osseo nel caso questa sia stata interrotta;
- completa ricopertura dell'area chirurgica;
- compilazione di una dettagliata scheda informativa per il patologo.

L'intervento di escissione è indicato per interventi di asportazione di fibromi, papillomi/verruche, emangiomi dei tessuti molli, iperplasie/ipertrofie infiammatorie e traumatiche. Altre indicazioni cliniche sono rappresentate da ameloblastoma, mixoma e recidive di altre neoformazioni trattate precedentemente con tecniche conservative (Sammartino G 2006). In questi casi, quindi, l'intervento escissionale è rappresentato da una resezione parziale o marginale (Pogrel MA 2009) (Sachs SA 2006)

La tecnica chirurgica prevede:

- anestesia peri-lesionale con vasocostrittore;
- orientamento del pezzo da sottoporre a prelievo;
- stabilizzazione della zona d'intervento;
- incisione della mucosa orale a superficie ellittica e sezione cuneiforme: sull'asse minore e su ciascun lato della lesione, estensione di circa 2-3 mm in tessuto clinicamente sano, con analoga estensione in profondità, al di sotto della lesione; sull'asse maggiore estensione da 2 a 3 volte quella del minore, in relazione alle necessità della sutura;
- sutura per piani separati, in caso di interessamento della sottomucosa o/e per motivi estetico/funzionali; non necessaria in gengiva aderente (guarigione per seconda intenzione con impacco chirurgico o/e mascherina di protezione);
- fissazione del pezzo prelevato in formalina tamponata al 10%;
- compilazione di una dettagliata scheda informativa per il patologo.

Fattori prognostici per le neoformazioni dei tessuti molli sono l'assenza di infiltrazione dei margini periferici di tessuto clinicamente sano; la buona guarigione della ferita chirurgica con minimi difetti

estetici o/e funzionali; il follow-up clinico continuo ed esami sussidiari (TC, RMN) a distanza di 6 mesi.

Per le neoformazioni delle ossa mascellari sono fattori prognostici una guarigione della cavità conseguente all'asportazione della neoformazione con difetto osseo residuo, più ampio nel caso di coinvolgimento di entrambe le corticali, vestibolare ed orale; il mantenimento della vitalità e della stabilità dei denti coinvolti, non trattati endodonticamente in fase pre-operatoria e stabili prima dell'intervento; il follow-up semestrale fino alla completa normalizzazione del quadro clinico-radiografico e biennale, in seguito, nel caso di lesioni a rischio di recidiva che talvolta potrà protrarsi fino a dieci anni dopo l'intervento. Nei casi di grosse lesioni delle ossa mascellari di non facile diagnosi presuntiva, può essere indicato un primo intervento bioptico per inquadrare la lesione e quindi stabilire un approccio più o meno radicale dell'intervento (dubbi diagnostici tra cisti odontogene e cheratocisti e/o ameloblastomi unicistici).

### **Bibliografia**

*Barnes L, Eveson JW, Reichart P, Sindrinsky D. World Health Classification of Tumours. Pathology and Genetics. Head and Neck Tumours. International Agency for Research on Cancer (IARC) Press, Lyon 2005.*

*Mortellaro C, Dall'Oca S, Lucchina AG, Castiglia A, Farronato G, Fenini E, Marenzi G, Trosino O, Cafiero C, Sammartino G, Sublingual Ranula: A closer look to its surgical management, J Craniofac Surg, 2008, Jan;19(1):286-90*

*Pogrel MA, Montes DM. Is there a role for enucleation in the management of ameloblastoma? Int. J. Oral Maxillofac. Surg. 2009; 38: 807-812.*

*Sachs SA. Surgical Excision With Peripheral Osteotomy: A definitive, yet conservative, approach to the surgical management of ameloblastoma. J Oral Maxillofacial Surg 2006; 64:476-83.*

*Sammartino G, Zarrelli C, Urciuolo V, Di Lauro AE, Di Lauro F, Santarelli A, Giannone N, Lo Muzio L, Brit J Oral Maxillofac Surg, 2007, Jun ;45(4) :306-10*

**La presenza di calcoli salivari nei due terzi anteriori del dotto (davanti al primo molare inferiore nel caso della ghiandola sottomandibolare), in assenza di una grave compromissione del parenchima ghiandolare, prevede un approccio chirurgico di tipo conservativo. Invece, in presenza di compromissione parenchimale è necessaria l'exeresi transcutanea dell'intera ghiandola interessata.**

I calcoli salivari (scialoliti) sono concrezioni costituite da sali di calcio e sostanze organiche, localizzate più frequentemente nel sistema duttale delle ghiandole salivari maggiori, in particolare delle ghiandole sottomandibolari e raramente delle parotidi (Fusconi M 2016). Il quadro clinico più

frequentemente associato alla presenza di calcoli salivari è quello della colica salivare che si manifesta essenzialmente con un dolore acuto localizzato alla ghiandola interessata, che appare anche tumefatta; la colica è dovuta alla contrazione spastica indotta dall'ostruzione intraluminale, usualmente ad inizio pre-prandiale, in occasione di un'aumentata richiesta funzionale. Per la presenza di calcoli intraduttali, può manifestarsi una scialoadenite ovvero un'inflammatione, più spesso cronica, talvolta acuta, della ghiandola salivare conseguente all'infezione ascendente del parenchima ghiandolare.

Obiettivi del trattamento chirurgico della calcolosi salivare in assenza di compromissione parenchimale sono l'asportazione completa di tutte le formazioni calcolotiche intraduttali presenti, impedire la dislocazione posteriore del calcolo o di suoi frammenti all'interno del dotto, la creazione di un neostoma in corrispondenza dell'incisione chirurgica eseguita a livello della mucosa e del dotto salivare ed il mantenimento nel tempo della pervietà del neostoma (Combes J 2009) (Baumash HD 2004).

L'intervento chirurgico presuppone una valutazione diagnostica basata su un'anamnesi positiva per coliche salivari pre-prandiali; un esame clinico con palpazione del calcolo tramite manovra combinata extra ed endorale; un'indagine radiografica (nel caso di calcoli della ghiandola sottomandibolare) con rx occlusale inferiore eseguita con raggi molli e tempi di esposizione del 50-75% inferiori a quelli standard, con scialografia della ghiandola interessata (in alternativa o come esame integrativo a quello ecografico) e con ecografia quando è necessario visualizzare il parenchima ghiandolare e la presenza di concrezioni intraghiandolari e del terzo posteriore del dotto (Kim JH 2016).

L'asportazione dei calcoli salivari è sempre chirurgica, salvo nel caso di concrezioni calcolotiche di 1-2 mm di diametro che possono, talvolta, essere rimosse con l'impiego di sostanze scialogoghe associate alla dilatazione forzata della papilla duttale per incannulazione retrograda.

L'intervento prevede:

- anestesia locale con vasocostrittore;
- applicazione di un filo da sutura posteriormente al calcolo, in modo da determinare una stenosi non costrittiva del dotto ed impedire la dislocazione posteriore del calcolo durante le successive fasi operatorie;
- incisione della mucosa orale e della sottostante parete duttale in corrispondenza del calcolo;
- asportazione di tutte le concrezioni calcolotiche presenti;

- spremitura bimanuale combinata del corpo ghiandolare dopo rimozione del filo di sutura precedentemente apposto;
- sutura dei lembi dell'incisione mucosa ai corrispondenti lembi dell'incisione duttale;
- eventuale inserimento e sutura in sede (per 2 – 3 giorni) di uno zaffo di garza medicata o di un tubicino di materiale plastico, per circa 1 cm all'interno della porzione di dotto posteriore al neostoma (4,%).

Fattori prognostici sono la scomparsa della sintomatologia, la fuoriuscita di saliva dal neostoma, un follow-up annuale, per verificare nel tempo la pervietà del neostoma.

### **Bibliografia**

*Baurmash Harold D. Submandibular Salivary Stones: Current Management Modalities. J Oral Maxillofacial Surg 2004; 62:369-78.*

*Combes J, Karavidas K, McGurk M. Intraoral removal of proximal submandibular stones – an alternative to sialadenectomy Int J Oral Maxillofac Surg 2009; 38:813–6.*

*Fusconi M, Petrozza V, Schippa S, de Vincentiis M, Familiari G, Pantanella F, Cirenza M, Iebba V, Battaglione E, Greco A, Gallipoli C, Campo F, Gallo A, Bacterial Biofilm in Salivary Gland Stones: Cause or Consequence?, Otolaryngol Head Neck Surg, 2016 Mar;154(3):449-53*

*Kim JH, Aoki EM, Cortes AR, Abdala-Junior R, Asaumi J, Arita ES. Comparison of the diagnostic performance of panoramic and occlusal radiographs in detecting submandibular sialoliths, Imaging Sci Dent, 2016 Jun;46(2):87.92*

**Il chirurgo orale si confronta con una serie di pazienti affetti da malattie sistemiche e per i quali l'intervento chirurgico, anche se banale, può essere definito “a rischio”, sia per le caratteristiche delle malattie sistemiche stesse, sia per le terapie che ad esse sottendono.**

**Fondamentale è la stretta collaborazione tra il chirurgo orale ed il medico curante, sia egli di base o specialistico.**

**In via generale, i pazienti “a rischio” vanno trattati nella maniera più semplice ed a-traumatica possibile, scegliendo tra le tecniche e gli approcci disponibili quelli meno invasivi, nel tentativo di ottenere un risultato limitando al massimo i possibili effetti collaterali.**



L'avanzamento delle conoscenze, insieme con il divenire della Ricerca scientifica, ha consentito la crescita di una popolazione di pazienti che, pur affetti da malattie sistemiche, vengono mantenuti in relativa buona salute grazie all'utilizzo delle terapie moderne.

Il gruppo di patologie è ampio e può rappresentare, di volta in volta, una controindicazione relativa o assoluta rispetto al grado di compenso della malattia stessa. Per fare un esempio, un paziente diabetico compensato pone problematiche poco significative nell'esecuzione dell'atto chirurgico, mentre, al contrario, un paziente diabetico scompensato può rappresentare un problema molto più rilevante.

In breve, le condizioni patologiche sistemiche con le quali il chirurgo deve confrontarsi sono: pazienti diabetici, (Di Lauro 2000) (Sadeghi R 2014) pazienti con malattie cardiovascolari (ipertensione, cardiopatia ischemica), pazienti cardiocirurgici, (Della Valle A 2003) (Sammartino G 2011) pazienti epatopatici, (Hong CH 2012) pazienti allergici, pazienti in gravidanza, pazienti trapiantati, (Ward BB 2006) (Helenius-Hietala J 2016) pazienti dializzati, pazienti geriatrici, pazienti che hanno fatto uso di bifosfonati (Sammartino G 2011) (Khan A 2016) ecc...

Fermo quindi restando il grado di compenso di queste malattie, per molte di esse è indispensabile la collaborazione del chirurgo orale con i medici curanti dei pazienti, intesi sia come medici di base che come medici di altre specialità.

In via generale, i pazienti "a rischio" vanno trattati nella maniera più semplice ed a-traumatica possibile, scegliendo tra le tecniche e gli approcci disponibili quelli meno invasivi, nel tentativo di ottenere un risultato limitando al massimo i possibili effetti collaterali; nella gestione di tali pazienti, poi, si porrà il problema della terapia medica di sostegno, qualora necessaria, per esempio, nell'urgenza chirurgica, la terapia antibiotica ad ampio spettro nel paziente diabetico scarsamente compensato o la terapia antibiotica associata nel paziente con problemi cardiovascolari per evitare complicanze quali ad esempio l'endocardite batterica, legata alla batteriemia transitoria di ogni atto chirurgico a livello del cavo orale, in presenza di una diminuita o scarsa funzionalità dell'apparato cardiovascolare.

Un'altra problematica spesso presente nei pazienti "a rischio" è quella dell'emostasi, che può essere legato a oltre che a malattie genetiche anche a terapie anticoagulanti ed antiaggreganti (pazienti cardiovascolari e cardiocirurgici) o a deficit ematopoietici (pazienti epatopatici); relativamente a tale questione, nuove e vecchie tecniche (utilizzo di emoconcentrati, PRP, PRF, PRGF) e la collaborazione con i centri di ematologia (pappa piastrinica) possono aiutare a risolvere le problematiche presenti, evitando allo stesso tempo sospensioni della terapia che, sia pur protette da

trattamenti parzialmente equivalenti (eparinizzazione), sottopongono i pazienti ad un rischio tromboembolico.

Nondimeno, bisognerebbe anche affrontare il tema dei pazienti sottoposti a terapie con bifosfonati, a chemioterapia e a radioterapia della regione testa collo, che possono porre problematiche legate alla durata, alla qualità della terapia, intesa come classe di farmaci, e a patologie concomitanti. Va rilevato inoltre che, per quanto concerne il management di queste ultime condizioni cliniche, non vi è, a tutt'oggi, un *agreement* totale in letteratura.

### **Bibliografia**

*Hong Della Valle A, Sammartino G, Mareni G, Tia M, Di Lauro AE, Ferrari F, Lo Muzio L, Prevention of postoperative bleeding in anticoagulated patients undergoing oral surgery: use of platelet-rich plasma gel, J Oral Maxillofac Surg, 2003, Nov;61(11):1275-8*

*Di Lauro F, Bucci E. Chirurgia odontostomatologica con note di patologia. Editore Florio, 2000.*

*Helenius-Hietala J, Aberg F, Meurman JH, Nordin A, Isoniemi H, Oral Surgery in Liver Transplant Candidates: a Retrospective Study on Delayed Bleeding and Other Complications, Oral Surg Oral Med Oral Pathol Oral Radiol, 2016, May;121(5):490-5*

*Hong CH, Scobey MW, Napenas JJ, Brennan MT, Lockhart PB, Dental Postoperative Bleeding Complications in Patients with Suspected and Documented Liver Disease, Oral Dis, 18 (2012) 661-666*

*Khan A, Morrison A, Cheung A, Hashem W, Compston J, Osteonecrosis of the Jaw (ONJ): Diagnosis and Management in 2015, Osteoporos Int, 2016 Mar;27(3):853-9*

*Sammartino G, Dohan Ehrenfest DMN, Carile F, Tia M, Bucci P, Prevention of hemorrhagic complications after dental extractions into open heart surgery patients under anticoagulant therapy: the use of leukocyte and platelet-rich fibrin, J Oral Implantol, 2011 Dec;37(6):681-90*

*Sadeghi R, Taleghani F, Farhadi S, Oral Health Related Quality of Life in Diabetic Patients; J Dent Res Dent Clin Dent Prospects, 2014 Fall;8(4):230-4*

*Sammartino G, Mareni G, Cioffi I, Teté S, Mortellaro C, Implant Therapy in Irradiated Patients, J Craniofac Surg, 2011 Mar;22(2):443-5*

*Ward BB, Weideman EM, Long-term Postoperative Bleeding after Dentoalveolar Surgery in the Pretransplant Liver Failure Patient, J Oral Maxillofac Surg, 64(2006), 1469-74*

**Per quanto riguarda le raccomandazioni cliniche relative all'Implantologia ed alla Chirurgia Endodontica, si rimanda alle raccomandazioni cliniche dei gruppi di lavoro specifici (Implantologia, Endodonzia)**



# **IMPLANTOLOGIA ORALE**

L'implantologia orale è una modalità di trattamento indicata per sostituire gli elementi dentali mancanti o quelli a prognosi infausta. E' una terapia affidabile, con una elevata percentuale di successo, accettata dalla comunità scientifica e professionale internazionale (Ekelund et al 2003, Ferrigno N et al 2002, Jemt T, Johansson J 2006, Fitzpatrick B 2006, Astrand P, et al 2008, Moraschini V et al 2015, Astrand P et al 2002, Attard NJ, Zarb GA 2003, Behneke A et al 2000, Blanes RJ et al 2007, Buser D et al 1997, Lekholm U et al 2006, Lekholm U et al 1999, Naert I et al 2002, Rasmusson L et al 2005, Romeo E et al 2002, Albrektsson T et al 1986, Smith DE, Zarb GA 1989, Esposito M et al 1998, Lang NP et al 2004, Misch CE et al 2008).

È importante sottolineare come le aumentate conoscenze e il miglioramento delle procedure diagnostiche e terapeutiche in campo odontoiatrico consentano oggi un ampliamento delle possibilità di recupero degli elementi dentali compromessi; ogni sforzo dovrebbe essere attuato in tal senso, ricorrendo all'avulsione dentaria solo quando indispensabile (Thomas MV, Beagle JR. 2006, Holm-Pedersen P et al 2007, Torabinejad M et al 2007, Morris MF 2009, Tomasi C et al 2008, Gotfredsen K et al 2008).

Ogni riabilitazione protesica, ivi compresa quella supportata da impianti, è rivolta alla risoluzione di edentulie pregresse o alla sostituzione di elementi dentali irrecuperabili e può essere realizzata con modalità diverse in relazione alle esigenze dei pazienti e alle loro condizioni cliniche, sistemiche e locali (Eckert SE, Laney WR. 1989, Brägger U et al 2001, Chee W, Jivraj S 2006, Pjetursson BE et al 2007, Brägger U et al 2007, Pjetursson BE, Lang NP 2008, Jung RE et al 2008, do Nascimento C et al 2008, Sailer I et al 2012, Hsu YT et al 2012, Wittneben JG et al 2014, Millen C et al 2015, Jemt T 2008, De Rouck T et al 2008, den Hartog L et al 2008, Chen ST, Buser D 2014).

La realizzazione della riabilitazione implanto-protesica necessita di un intervento chirurgico e della costruzione di un manufatto protesico che, per essere eseguiti correttamente, richiedono l'uso di attrezzature idonee e tecnologia dedicata. Per il raggiungimento di un risultato ottimale il clinico deve verificare la presenza dell'indicazione al trattamento o di eventuali controindicazioni, informare adeguatamente il paziente, fare le opportune valutazioni anamnestiche, diagnostiche e prognostiche, mettere in atto i necessari trattamenti preventivi e/o terapeutici capaci di ridurre il rischio di complicanze e infine, applicare un corretto protocollo clinico. Il successo del trattamento implantoprotesico è fortemente influenzato dalla partecipazione del paziente ad un programma di controllo sia igienico che occlusale (Hultin M et al 2007, Quirynen M et al 2007, Salvi GE, Zitzmann NU 2014, Monje A et al 2016).

Non sono previsti per la chirurgia implantare requisiti strutturali diversi rispetto a quelli richiesti per qualsiasi altra branca dell'odontoiatria. Per questo motivo non è obbligatorio avere una sala

operatoria dedicata, ma è sufficiente uno studio odontoiatrico in cui vengano rispettate le corrette procedure d'igiene, disinfezione e sterilità. La dotazione di apparecchiature e strumentazione considerata adeguata all'ottimizzazione della prestazione clinica prevede: un "riunito odontoiatrico" dotato di buona illuminazione e di aspirazione chirurgica, un motore chirurgico dedicato, un apparecchio radiografico e lo strumentario dedicato sterile.

Gli impianti dentali sono "dispositivi medici" e pertanto devono possedere la certificazione che attesti i requisiti di sicurezza rispondenti alla compatibilità biologica e alle finalità funzionali ed estetiche per cui vengono utilizzati (ISO 7405: 2008. Lautenschlager EP, Monaghan P 1993, Bächle M, Kohal RJ 2004, Esposito M et al 2005, Tschernitschek H et al 2005, Esposito M et al 2007, Kotsovilis S et al 2009; Subramani K et al 2009, Hashim D 2016).

La certificazione indispensabile per la commercializzazione nel nostro Paese garantisce che le caratteristiche merceologiche dei materiali dichiarate dal fabbricante sono conformi agli standard richiesti dalla normativa comunitaria.

In particolare, la comparazione, la selezione e la lavorazione delle materie prime (sia per gli impianti che per gli altri biomateriali di impiego implantare) devono rispettare gli standard internazionali e la Direttiva Europea 93/42 CE in termini di certificazione di origine, biocompatibilità, tossicità, allergenicità e sicurezza. Per la massima trasparenza sulla tracciabilità dell'impianto in uso si raccomanda di allegare e conservare, fra la documentazione clinica del singolo caso, i documenti rilasciati dall'azienda produttrice utili ad identificare l'impianto usato e di consegnare al paziente i dati identificativi del tipo e delle caratteristiche specifiche dell'impianto utilizzato.

Gli impianti devono essere confezionati sterili per uso singolo e non devono più essere utilizzati (anche se risterilizzati) dopo aver perso l'integrità della confezione o dopo la data di scadenza indicata dal fabbricante.

### **Indicazioni e controindicazioni alla chirurgia implantare**

Ogni metodica ha indicazioni e controindicazioni specifiche, evidenzia vantaggi e svantaggi nella sua attuazione e ha tempi di realizzazione e costi diversi. I costi della riabilitazione risentiranno inevitabilmente degli investimenti sostenuti dal professionista per assicurarne sicurezza e affidabilità nel medio e lungo periodo.

**Le indicazioni elettive all'utilizzo della terapia implantare sono:**

- instabilità e/o mancanza di ritenzione di una protesi totale mobile;
- instabilità e/o mancanza di ritenzione di una protesi rimovibile;
- disagio psicologico associato alla condizione di portatore di protesi rimovibile;
- riabilitazione fissa di edentulie parziali;
- riabilitazione fissa di edentulie parziali intercalate da più elementi;
- sostituzione di elemento/i in zona visibile;
- sostituzione di uno o più elementi dentali non recuperabili;
- sostituzione di uno o più elementi dentali in presenza di denti contigui sani;
- sostituzione di uno o più elementi dentali contigui a pilastri protesici inaffidabili;
- riabilitazione fissa dell'intera arcata.

**Le controindicazioni assolute sono rappresentate da:**

- condizioni sistemiche del paziente che costituiscono un impedimento assoluto a ogni tipo di procedura chirurgica orale da identificare in modo puntuale; (Hwang D, Wang HL. 2006)
- crescita scheletrica non completata. (Bryant SR, Zarb GA 1998, Mankani N et al 2014 )

**Le controindicazioni relative che possono sconsigliare la terapia implantare sono rappresentate da :**

- condizioni cliniche e stili di vita (Scully C et al 2007, Hwang D, Wang HL, 2007, Mombelli A, Cionca N 2006, Zitzmann NU et al 2008, Bornstein MM et al 2009, Ripamonti CI et al 2009 Chadha GK et al 2013) dichiarati nell'anamnesi e per i quali siano state indicate dall'odontoiatra le opportune necessità di modifica, al fine di eliminare o ridurre il rischio di insuccesso del trattamento. Esempi di tali condizioni sono: gravi stati di dipendenza da droghe (Hwang D, Wang HL 2006) di deficit fisici e/o psichici (Alcouffe F 1991) che impediscono o rendono molto difficoltoso eseguire corrette manovre di igiene orale domiciliare, di fumo eccessivo (Klokkevold PR, Han TJ 2007, Heitz-Mayfield LJ, Huynh-Ba G 2009, Chrcanovic BR et al 2015, Moraschini V et al. 2016), di parodontite non trattata o trattata senza successo e di scarsa collaborazione del paziente (Van der Weijden GA, et al 2005, Schou S et al 2006, Karoussis IK et al 2007, Schou S. 2008, Ong CT et al 2008, Al-Zahrani MS 2008, Renvert S, Persson GR 2009, Heitz-Mayfield LJ, Huynh-Ba G 2009, Renvert S, Persson GR 2009, Zangrando MS et al 2015, Sousa V et al 2015, Derks J et al 2016) etc.;
- presenza di una cresta ossea residua non adatta per quantità, qualità e morfologia ad accogliere un impianto di dimensioni adeguate alle funzioni da svolgere, ove le procedure chirurgiche per la correzione di tali condizioni anatomiche risultino non attuabili o soggette ad alte percentuali di insuccesso o di complicanze (Martin W et al 2009) ;
- inadeguatezza dello spazio necessario per la realizzazione di un manufatto protesico morfologicamente e funzionalmente idoneo, qualora le procedure per modificare tale situazione non siano attuabili o lo siano con uno sfavorevole rapporto costo/beneficio (Martin W et al 2009).

**Il ripristino di adeguate condizioni di salute dei denti e dei tessuti parodontali è condizione indispensabile prima di sottoporre il paziente a un trattamento implantare e consente di ridurre alcuni fattori di rischio per la sopravvivenza a lungo termine degli impianti.**

**L'adozione della riabilitazione implanto-protetica deve essere sempre presa in considerazione, nell'ambito delle opzioni riabilitative disponibili, quando si possa ipotizzare per il paziente un adeguato risultato funzionale ed estetico a lungo termine.**

**La terapia implanto-protetica deve essere eseguita con apparecchiature tecnologicamente adeguate e con strumentazione appropriata.**

## **Diagnosi**

Prima di procedere ad un trattamento implanto-protetico è importante un'approfondita valutazione diagnostica basata su un'attenta anamnesi (medica ed odontoiatrica), un esame clinico, esami radiografici, esami di laboratorio e/o strumentali e uno studio dei modelli in gesso.

L'anamnesi medica permette di raccogliere informazioni sull'eventuale presenza di patologie sistemiche, sulle terapie mediche seguite e sugli stili di vita (es. inadeguata igiene orale e fumo di sigarette), che possono comportare un maggior rischio per l'intervento chirurgico e/o per il conseguimento del successo implantare. L'anamnesi odontoiatrica, invece, consente di conoscere la storia di pregresse patologie orali, le cause della perdita degli elementi dentari e gli eventuali trattamenti odontoiatrici effettuati.

L'esame clinico comprende l'esame obiettivo del volto, nell'ambito del quale particolare rilevanza assume la valutazione della linea del sorriso e l'esame obiettivo del cavo orale, che permette di verificare, tra l'altro, la condizione di salute o di patologia delle mucose, dei tessuti parodontali (Zangrando MS et al 2015, Sousa V et al 2015, Derks J et al 2016) e dei denti residui, il biotipo parodontale, la presenza o meno di mucosa cheratinizzata (Gobbato et al 2013), l'occlusione, i rapporti intermascellari, la morfologia e le dimensioni delle zone edentule (Cawood JI, Howell RA 1991), la morfologia dei denti contigui e controlaterali, la posizione dei denti antagonisti, la presenza di segni di parafunzioni (Sahin S et al 2002, Lobbezoo F et al 2006, Chrcanovic BR et al 2015) e il grado di apertura della bocca.



Le metodiche radiografiche convenzionali (Rx endorali, ortopantomografia, teleradiografia) in molti casi forniscono informazioni sufficienti per stabilire la fattibilità del trattamento implantare e la sua pianificazione (Miles DA, Van Dis ML 1993, Monsour PA, Dudhia R 2008, Vazquez L et al 2008). Esistono tuttavia condizioni anatomico-topografiche in cui è necessario eseguire un accertamento di secondo livello, rappresentato dalla Tomografia Computerizzata (TC), la quale permette una visualizzazione tridimensionale delle sedi implantari, insieme a una valutazione approssimativa della qualità ossea. A titolo meramente esemplificativo questo esame può essere utilizzato ogni qual volta vi sia una riduzione del volume osseo disponibile o in presenza di strutture anatomiche nobili come ad esempio il nervo alveolare inferiore o il seno mascellare. Questa metodica è indicata quando le informazioni già disponibili non siano sufficienti per una corretta programmazione (Almog DM et al 2006, Guerrero ME et al 2006, Harris D et al 2012).

Gli esami di laboratorio e/o strumentali (esami ematochimici, ECG, ecc.) oppure il consulto col medico curante/specialista possono rendersi necessari in presenza di patologie sistemiche e/o quando il clinico lo ritenga opportuno a integrazione delle informazioni anamnestiche e dell'iter diagnostico. Lo studio dei modelli in gesso, montati in articolatore ed eventualmente completati da una ceratura diagnostica, permette, a discrezione del professionista, una valutazione più accurata della zona edentula e dei suoi rapporti con i denti contigui e con l'arcata antagonista, consentendo una corretta progettazione protesica del caso. E' fortemente raccomandabile, infatti, che il trattamento riabilitativo implanto-protesico parta dalla progettazione protesica (Eckert SE, Laney WR 1989, Pjetursson BE, Lang NP 2008).

E' necessario che il paziente venga adeguatamente informato sulle proprie condizioni cliniche, sulle varie possibilità riabilitative e sui risultati conseguibili. Pertanto, il colloquio rappresenta lo strumento più importante e corretto attraverso cui il professionista può comprendere le esigenze e le aspettative del paziente, le motivazioni che lo indirizzano verso la riabilitazione implanto-protesica e il livello di collaborazione che può fornire alla soluzione riabilitativa prospettata. Il colloquio consente, altresì, di fornire corrette informazioni su problematiche cliniche, procedure chirurgiche e protesiche, vantaggi e svantaggi nei confronti delle altre opzioni terapeutiche, risultati raggiungibili e loro mantenimento nel tempo, eventuali rischi e possibili complicanze, necessità di controlli periodici successivi, possibilità di insuccessi precoci e/o tardivi, modalità di intervento in caso di fallimento e criteri di corresponsabilizzazione del paziente.

**Il trattamento riabilitativo implanto-protesico richiede una preventiva e attenta valutazione diagnostica e una adeguata progettazione protesica.**

**Una particolare attenzione deve essere rivolta ai pazienti che abbiano dimostrato suscettibilità alla malattia parodontale (storia di parodontite) e/o che presentino un'igiene orale inadeguata i quali, oltre a essere opportunamente informati delle possibili complicanze e delle condizioni di rischio associate alla loro condizione, debbono essere motivati a praticare una corretta igiene orale e sottoposti agli indispensabili trattamenti dento-parodontali prima dell'inserimento degli impianti.**

**Una particolare attenzione deve essere rivolta all'eventuale presenza di patologie sistemiche, alle terapie mediche seguite e agli stili di vita (es. fumo di sigaretta), che possono comportare un maggior rischio per l'intervento chirurgico e/o per il conseguimento del successo implantare**

### **Condizioni cliniche e anatomiche per la chirurgia implantare**

L'obiettivo prioritario dell'odontoiatra è il mantenimento e il ripristino dello stato di salute del cavo orale, condizione inderogabile e indispensabile da raggiungere prima di sottoporre il paziente a una procedura riabilitativa. Per questo motivo la terapia implantare costituisce generalmente una delle ultime fasi del piano di trattamento. Il ripristino delle condizioni di salute orale, infatti, consente di ridurre alcuni fattori di rischio per la sopravvivenza a lungo termine degli impianti.

Uno dei requisiti fondamentali per poter ricorrere alla riabilitazione implanto-protetica è quello di avere un sufficiente volume di osso residuo nelle zone prive di elementi dentari (Cawood JI, Howell RA 1991). La carenza di osso può rendere difficile l'inserimento di impianti di adeguate dimensioni o costringere a compromessi tali da esporre al fallimento precoce o tardivo della terapia.

Un volume osseo insufficiente è, tuttavia, una condizione molto frequente che, allo stato attuale, può in alcuni casi essere compensato mediante tecniche idonee ad adeguare il volume osseo alle dimensioni implantari. Le tecniche chirurgiche di incremento osseo, in relazione alle diverse condizioni cliniche, possono essere eseguite precedentemente o contestualmente al posizionamento implantare (Wallace SS, Froum SJ 2003, Esposito M et al 2006, Donos N et al 2008, Pjetursson BE et al 2008, Rocchietta I et al 2008, Tan WC et al 2008, Tonetti MS, Hämmerle CH 2008, Esposito M et al 2009, Nkenke E, Stelzle F 2009, Chiapasco M, Zaniboni M 2009, Lutz R et al 2015, Sanz-Sanchez I et al 2015).

In pazienti selezionati e in casi particolari, in presenza di una morfologia ossea non ottimale, è possibile ricorrere all'inserimento inclinato degli impianti, all'utilizzo di impianti di dimensioni ridotte o, nei casi di atrofia estrema, a impianti che si adattano alla morfologia ossea residua. Queste

procedure non possono essere applicate indiscriminatamente in tutte le situazioni cliniche (Del Fabbro M et al 2012, Menini M et al 2012, Klein MO et al 2014, Lemos CA et al 2016. Food and Drug Administration HHS 2014, Linkow LI et al 2016, Kapur KK 1989, Duda M et al 2016, Yanase RT et al 1994 Moore DJ, Hansen PA 2004 ).

**Nelle zone prive di elementi dentari che devono essere riabilite con implanto-protesi, è fondamentale la presenza di un sufficiente volume di osso residuo. Ove realizzabile e indicato, è possibile l'applicazione di tecniche di incremento dei volumi ossei prima o durante l'inserimento dell'impianto o l'uso di impianti di dimensioni, forma e inclinazione che si adattino all'anatomia ossea residua.**

### **Tempi e modalità di inserimento implantare e carico biomeccanico.**

Le recenti acquisizioni scientifiche sui processi di guarigione del tessuto osseo e le modifiche della forma e delle caratteristiche di superficie degli impianti hanno permesso una riduzione dei tempi di integrazione ossea e, quindi, di trattamento.

La riduzione dei tempi di trattamento in terapia implantare è uno degli obiettivi finalizzati a migliorare il benessere dei pazienti, minimizzando il disagio funzionale, estetico e psicologico correlato alla mancanza di uno o più elementi dentari (Kent G 1992, Zimmer CM 1992, Cibirka RM et al 1997, Fueki K et al 2007, Thomason JM et al 2007, Emami E et al 2009, Thomason J 2010, McGrath C et al 2012, Kashbour WA et al 2015).

Nei casi in cui sia necessario procedere all'avulsione di un elemento dentario irrecuperabile affetto da flogosi acuta viene generalmente osservato, prima del posizionamento dell'impianto, un tempo di attesa adeguato che può essere compreso tra 6 e 12 settimane nel caso in cui si proceda con una modalità di inserimento implantare precoce o oltre le 12 settimane nel caso si preferisca attendere la completa guarigione dell'alveolo post-estrattivo. In pazienti selezionati e in casi particolari è possibile eseguire una chirurgia implantare post-estrattiva immediata (Chen ST et al 2004, Hämmerle CH et al 2004, Esposito MA 2006, Quirynen M et al 2007, Atieh MA et al 2009, Esposito M et al 2010). Questa modalità deve essere considerata una procedura complessa e può essere presa in considerazione in condizioni anatomiche osse e/o gengivali ideali (ad esempio biotipo genegivale spesso, pareti alveolari residue integre, presenza di osso apicale rispetto all'apice della radice adeguato) e deve essere eseguita da clinici esperti in particolare nelle situazioni dove vi sia anche un coinvolgimento estetico del caso (Buser D et al 2017).

Solo in pazienti selezionati e in casi particolari è possibile eseguire una protesizzazione precoce o immediata con o senza carico funzionale. Queste procedure sono supportate da incoraggianti risultati clinici che attengono specificamente alla riabilitazione delle edentulie totali mandibolari e mascellari. Nonostante la letteratura esistente abbia indagato la possibilità di effettuare una riabilitazione protesica a carico immediato anche nel paziente parzialmente edentulo, tale metodica non può essere applicata indiscriminatamente in tutte le situazioni (Misch CE et al 2004, Cochran DL et al 2004, Esposito M et al 2007, Kawai Y Taylor JA 2007, Bergkvist G et al 2008, Sennerby L, Gottlow J 2008, Esposito M et al 2009, Rocuzzo M et al 2009, Degidi M et al 2010, Degidi M et al 2013, Papaspyridakos P et al 2014, Schimmel M et al 2014, Schrott A et al 2014, Gallucci GO et al 2014, De Bruyn H et al 2014).

In presenza di condizioni cliniche che compromettano la stabilità primaria degli impianti (es: limitata qualità e quantità ossea, carico immediato) è possibile solidarizzare gli impianti tra di loro.

La solidarizzazione può diminuire l'effetto delle forze dislocanti permettendo, in combinazione con una corretta gestione delle forze occlusali statiche e dinamiche, di migliorare la prognosi della terapia impianto-protesica (Salvi GE, Bragger U 2009, Sanz M, Naert I 2009, Gross MD 2008, Koyano K, Esaki D 2015, Millen C et al 2015, Wittneben JG et al 2014, Naert I et al 2012, Chang M et al 2013, Vigolo P et al 2015, Vigolo P et al 2012, Weber HP, Sukotjo, 2007).

I sistemi di solidarizzazione sono normalmente basati sull'uso di una barra o sovrastruttura che unisce gli impianti tra di loro e che può essere avvitata, cementata (Vigolo P et al 2012, Cochran DL et al 2004, Gallucci GO et al 2014) o saldata intraoralmente (Degidi M et al 2010, Degidi M et al 2013). La solidarizzazione deve essere realizzata con metodiche affidabili e aggiornate.

In corso di riabilitazioni impianto-protesiche e in attesa di osteointegrazione post-inserimento implantare, al fine di garantire un adeguato comfort estetico-funzionale, è possibile adottare soluzioni protesiche provvisorie fisse o rimovibili, che variano in relazione al tipo e all'estensione dell'edentulia e alle esigenze del paziente

Poiché è necessario limitare i carichi funzionali precoci che possono mobilitare gli impianti durante la fase di osteointegrazione, la protesi provvisoria deve essere progettata, costruita e utilizzata in modo da non interferire con la guarigione del sito implantare e con il processo di osteointegrazione. A tale scopo, quando possibile, sono da preferirsi protesi provvisorie ad appoggio dentale rispetto a soluzioni rimovibili ad appoggio mucoso.

Solo in casi selezionati è possibile realizzare protesi provvisorie a supporto implantare, con o senza carico funzionale, immediatamente dopo il posizionamento chirurgico degli impianti.

La progettazione e la realizzazione della protesi definitiva in implantologia orale rappresenta uno dei momenti più importanti per il conseguimento di un predicibile successo a lungo termine. La precisione dell'interfaccia tra protesi ed impianti insieme con il raggiungimento di un idoneo schema oclusale (Gross MD 2008, Koyano K, Esaki D 2015) rappresentano alcuni dei fattori fondamentali ai fini della risposta biologica e di una favorevole prognosi a lungo termine della riabilitazione.

Eventuali imprecisioni, irregolarità o gaps, infatti, non solo facilitano l'accumulo di placca, favorendo l'insorgenza di infezioni e infiammazioni dei tessuti peri-implantari (do Nascimento C et al 2008), ma possono anche compromettere la stabilità e la performance meccanica del sistema nel suo insieme (Millen C et al 2015).

Per quanto riguarda il tipo di connessione protesi-impianto, avvitata o cementata, ad oggi in letteratura non sono state rilevate differenze significative in termini di successo e sopravvivenza protesica (Chee W 2006, Vigolo P et al 2012, Sailer I et al 2012, Wittneben JG et al 2014).

**Al fine di garantire un adeguato comfort estetico-funzionale al paziente in trattamento implanto-protetico, è possibile l'utilizzo di una protesi provvisoria purché progettata, costruita e utilizzata in modo da non interferire con la guarigione del sito implantare e con il processo di osteointegrazione.**

**Quando possibile, sono da preferirsi protesi provvisorie ad appoggio dentale rispetto a soluzioni rimovibili ad appoggio mucoso.**

**A fini prognostici, è fondamentale la precisione dell'interfaccia protesi-impianto e il raggiungimento di un idoneo schema oclusale.**

### **Riabilitazione protesica implantare e follow-up**

Dopo una riabilitazione implantare, il mantenimento in salute dei tessuti peri-implantari e di tutto il cavo orale necessita di un corretto stile di vita, di una corretta igiene orale domiciliare e di controlli periodici professionali.

Il paziente deve essere opportunamente informato che l'inosservanza delle istruzioni di igiene domiciliare e dei richiami periodici professionali si associa all'aumentato rischio di complicanze infettivo-infiammatorie dei tessuti dento-parodontali e peri-implantari (Hultin M et al 2007, Quirynen M et al 2007, Salvi GE, Zitzmann NU 2014, Monje A et al 2016).

Nell'ambito delle valutazioni periodiche, oltre a rinnovare la motivazione al paziente per il mantenimento di un buon controllo di placca, è indicato effettuare il sondaggio dei tessuti peri-implantari, per rilevare l'eventuale esistenza di una patologia infettivo-infiammatoria che, quando presente, deve essere trattata adeguatamente; analogamente è indicato effettuare periodicamente il controllo oclusale e in presenza di complicanze protesiche è opportuno intervenire precocemente.

I controlli radiografici, ove necessari, permettono di confermare la diagnosi clinica (senza sostituirsi ad essa), monitorare la precisione e la stabilità della componentistica protesica e verificare il mantenimento del livello di osso marginale.

In conclusione, la riabilitazione implanto-protesica dipende da numerosi fattori che, tutti insieme, concorrono al raggiungimento e al mantenimento del successo clinico. Tra questi, particolare importanza rivestono: una diagnosi accurata, un adeguato piano di trattamento, una corretta realizzazione delle procedure chirurgiche e protesiche, un sistema implantare in regola con le norme vigenti, le capacità dell'operatore e infine la corresponsabilizzazione del paziente.

La riabilitazione implanto-protesica, è, dunque, un trattamento ad alta valenza tecnologica, scientifica e professionale.

### **Bibliografia**

*Al-Zahrani MS. Implant therapy in aggressive periodontitis patients: a systematic review and clinical implications. Quintessence Int. 2008;39(3):211-5.*

*Albrektsson T, Zarb GA, Worthington P, Eriksson AR. The long-term efficacy of currently used dental implants: a review and proposed criteria of success. J Oral Maxillofac Implants 1986;1:11-25.*

*Alcouffe F. Psychological considerations in implantology. J Parodontol. 1991;10(2):133-42.*

*Almog DM, Benson BW, Wolfgang L, Frederiksen NL, Brooks SL. Computerized tomography-based imaging and surgical guidance in oral implantology. J Oral Implantol. 2006;32(1):14-8.*

*Astrand P, Ahlqvist J, Gunne J, Nilson H. Implant treatment of patients with edentulous jaws: a 20-year follow-up. Clin Implant Dent Relat Res. 2008;10(4):207-17.*

*Astrand P, Engquist B, Anzén B, Bergendal T, Hallman M, Karlsson U, Kvint S, Lysell L, Rundcrantz T. Nonsubmerged and submerged implants in the treatment of the partially edentulous maxilla. Clin Implant Dent Relat Res. 2002;4(3):115-27.*

*Atieh MA, Payne AG, Duncan WJ, Cullinan MP. Immediate restoration/loading of immediately placed single implants: is it an effective bimodal approach? Clin Oral Implants Res. 2009;20(7):645-59.*

*Attard NJ, Zarb GA. Implant prosthodontic management of partially edentulous patients missing posterior teeth: the Toronto experience. J Prosthet Dent. 2003;89(4):352-9.*

- Bächle M, Kohal RJ. A systematic review of the influence of different titanium surfaces on proliferation, differentiation and protein synthesis of osteoblast-like MG63 cells. *Clin Oral Implants Res.* 2004;15(6):683-92.
- Behneke A, Behneke N, d'Hoedt B. The longitudinal clinical effectiveness of ITI solid-screw implants in partially edentulous patients: a 5-year follow-up report. *Int J Oral Maxillofac Implants.* 2000;15(5):633-45.
- Bergkvist G, Nilner K, Sahlholm S, Karlsson U, Lindh C. (Department of Prosthetic Dentistry, Faculty of Odontology, Malmö University, Malmö, Sweden): Immediate Loading of Implants in the Edentulous Maxilla: Use of an Interim Fixed Prosthesis Followed by a Permanent Fixed Prosthesis: A 32-Month Prospective Radiological and Clinical Study. *Clin Implant Dent Relat Res.* 2008 Apr 1
- Blanes RJ, Bernard JP, Blanes ZM, Belser UC. A 10-year prospective study of ITI dental implants placed in the posterior region. I: Clinical and radiographic results. *Clin Oral Implants Res.* 2007;18(6):699-706.
- Bornstein MM, Cionca N, Mombelli A. Systemic conditions and treatments as risks for implant therapy. *Int J Oral Maxillofac Implants.* 2009;24 Suppl:12-27.
- Brägger U, Aeschlimann S, Bürgin W, Hämmerle CH, Lang NP. Biological and technical complications and failures with fixed partial dentures (FPD) on implants and teeth after four to five years of function. *Clin Oral Implants Res.* 2001;12(1):26-34.
- Brägger U, Lang NP, Zwahlen M. Comparison of survival and complication rates of tooth-supported fixed dental prostheses (FDPs) and implant-supported FDPs and single crowns (SCs). *Clin Oral Implants Res.* 2007;18 Suppl 3:97-113.
- Bryant SR, Zarb GA. Osseointegration of oral implants in older and younger adults. *Int J Oral Maxillofac Implants.* 1998;13(4):492-9.
- Buser D, Chappuis V, Belser UC, Chen S. Implant placement post extraction in esthetic single tooth sites: when immediate, when early, when late? *Periodontol 2000.* 2017 Feb;73(1):84-102
- Buser D, Mericske-Stern R, Bernard JP, Behneke A, Behneke N, Hirt HP, Belser UC and Lang NP. Long-term evaluation of non-submerged ITI implants. Part 1: 8-year life table analysis of a prospective multi-center study with 2359 implants. *Clin Oral Implants Res.* 1997; 8:161-172.
- Cawood JJ, Howell RA. A classification of the edentulous jaws. *Int J Oral Maxillofac Surg.* 1988;17(4):232-6
- Chadha GK, Ahmadieh A, Kumar S, Sedghizadeh PP. Osseointegration of dental implants and osteonecrosis of the jaw in patients treated with bisphosphonate therapy: a systematic review. *J Oral Implantol.* 2013 Aug;39(4):510-20.
- Chang M, Chronopoulos V, Mattheos N Impact of excessive occlusal load on successfully-osseointegrated dental implants: a literature review. *J Investig Clin Dent.* 2013 Aug; 4(3):142-50.
- Chee W, Jivraj S. Screw versus cemented implant supported restorations. *Br Dent J.* 2006 21;201(8):501-7.
- Chen ST, Buser D. Esthetic outcomes following immediate and early implant placement in the anterior maxilla--a systematic review. *Int J Oral Maxillofac Implants.* 2014;29 Suppl:186-215.

Chen ST, Wilson TG Jr, Hämmerle CH. Immediate or early placement of implants following tooth extraction: review of biologic basis, clinical procedures, and outcomes. *Int J Oral Maxillofac Implants.* 2004;19 Suppl:12-25.

Chiapasco M, Zaniboni M. Clinical outcomes of GBR procedures to correct peri-implant dehiscences and fenestrations: a systematic review. *Clin. Oral Impl. Res.* 20 (Suppl. 4), 2009; 113–123.

Chrcanovic BR, Albrektsson T, Weeneberg A. Bruxism and dental implants: A meta-analysis. *Implant Dent* 2015; 24(5): 505-516

Chrcanovic BR, Albrektsson T, Wennerberg A. Smoking and dental implants: A systematic review and meta-analysis. *J Dent.* 2015 May;43(5):487-98.

Cibirka RM, Razzoog M, Lang BR. Critical evaluation of patient responses to dental implant therapy. *J Prosthet Dent.* 1997;78(6):574-81.

Cochran DL, Morton D, Weber HP. Consensus statements and recommended clinical procedures regarding loading protocols for endosseous dental implants. *Int J Oral Maxillofac Implants.* 2004;19 Suppl:109-13.

De Bruyn H, Raes S, Ostman PO, Cosyn J. Immediate loading in partially and completely edentulous jaws: a review of the literature with clinical guidelines. *Periodontol* 2000. 2014 Oct;66(1):153-87.

De Rouck T, Collys K, Cosyn J. Single-tooth replacement in the anterior maxilla by means of immediate implantation and provisionalization: a review. *Int J Oral Maxillofac Implants.* 2008;23(5):897-904.

Degidi M, Nardi D, Piattelli A. A Six-Year Follow-up of Full-Arch Immediate Restorations Fabricated With an Intraoral Welding Technique *Implant Dent.* 2013 Jun;22(3):224-31.

Degidi M, Nardi D, Piattelli A. Immediate loading of the edentulous maxilla with a definitive restoration supported by an intraorally welded titanium bar and tilted implants. *Int J Oral Maxillofac Implants.* 2010 Nov-Dec;25(6):1175-82

Del Fabbro M, Bellini CM, Romeoi D, Francetti L. Tilted implants for the rehabilitation of edentulous jaws: a systematic review. *Clin Impl Dent Rel Res* 2012; 14(4): 612-621

den Hartog L, Slater JJ, Vissink A, Meijer HJ, Raghoobar GM. Treatment outcome of immediate, early and conventional single-tooth implants in the aesthetic zone: a systematic review to survival, bone level, soft-tissue, aesthetics and patient satisfaction. *J Clin Periodontol.* 2008;35(12):1073-86.

Derks JI, Schaller D2, Håkansson J2, Wennström JL2, Tomasi C2, Berglundh T2 Effectiveness of Implant Therapy Analyzed in a Swedish Population: Prevalence of Peri-implantitis. *J Dent Res.* 2016 Jan;95(1):43-9.

do Nascimento C, Barbosa RE, Issa JP, Watanabe E, Ito IY, Albuquerque RF Jr. Bacterial leakage along the implant-abutment interface of premachined or cast components. *Int J Oral Maxillofac Surg.* 2008;37(2):177-80.

Donos N, Mardas N, Chadha V. Clinical outcomes of implants following lateral bone augmentation: systematic assessment of available options (barrier membranes, bone grafts, split osteotomy). *J Clin Periodontol.* 2008;35(8 Suppl):173-202.

Duda M<sup>1</sup>, Matalon S, Lewinstein I, Harel N, Block J, Ormianer Z. One Piece Immediately Loaded Implants



- Versus 1 Piece or 2 Pieces Delayed: 3 Years Outcome. Implant Dent. 2016 Feb;25(1):109-13.*
- Eckert SE, Laney WR. Patient evaluation and prosthodontic treatment planning for osseointegrated implants. Dent Clin North Am. 1989;33(4):599-618.*
- Ekelund JA, Lindquist LW, Carlsson GE and Jemt T. Implant treatment in the edentulous mandible: a prospective study on Brånemark system implants over more than 20 years. Int J Prosthodont, 2003;16:602-608.*
- Emami E, Heydecke G, Rompré PH, de Grandmont P, Feine JS. Impact of implant support for mandibular dentures on satisfaction, oral and general health-related quality of life: a meta-analysis of randomized-controlled trials. Clin Oral Implants Res. 2009;20(6):533-44.*
- Esposito M, Grusovin MG, Achille H, Coulthard P, Worthington HV. Interventions for replacing missing teeth: different times for loading dental implants. Cochrane Database Syst Rev. 2009;(1):CD003878.*
- Esposito M, Grusovin MG, Coulthard P, Thomsen P, Worthington HV. A 5-year follow-up comparative analysis of the efficacy of various osseointegrated dental implant systems: a systematic review of randomized controlled clinical trials. Int J Oral Maxillofac Implants. 2005;20(4):557-68.*
- Esposito M, Grusovin MG, Coulthard P, Worthington HV. The efficacy of various bone augmentation procedures for dental implants: a Cochrane systematic review of randomized controlled clinical trials. Int J Oral Maxillofac Implants. 2006;21(5):696-710.*
- Esposito M, Grusovin MG, Felice P, Karatzopoulos G, Worthington HV, Coulthard P. Interventions for replacing missing teeth: horizontal and vertical bone augmentation techniques for dental implant treatment. Cochrane Database Syst Rev. 2009 7;(4):CD003607.*
- Esposito M, Grusovin MG, Willings M, Coulthard P, Worthington HV. The effectiveness of immediate, early, and conventional loading of dental implants: a Cochrane systematic review of randomized controlled clinical trials. Int J Oral Maxillofac Implants. 2007;22(6):893-904.*
- Esposito M, Hirsch JM, Lekholm U, Thomsen P. Biological factors contributing to failures of osseointegrated oral implants. (I). Success criteria and epidemiology. Eur J Oral Sci. 1998;106(1):527-51.*
- Esposito M, Murray-Curtis L, Grusovin MG, Coulthard P, Worthington HV. Interventions for replacing missing teeth: different types of dental implants. Cochrane Database Syst Rev. 2007;(4):CD003815*
- Esposito M, Grusovin MG, Polyzos IP, Felice P, Worthington HV. Timing of implant placement after tooth extraction: immediate, immediate-delayed or delayed implants? A Cochrane systematic review. Eur J Oral Implantol. 2010 Autumn;3(3):189-205.*
- Esposito MA, Koukouloupoulou A, Coulthard P, Worthington HV. Interventions for replacing missing teeth: dental implants in fresh extraction sockets (immediate, immediate-delayed and delayed implants). Cochrane Database Syst Rev. 2006;(4):CD005968*
- Ferrigno N, Laureti M, Fanali S, Grippaudo G. A long-term follow-up study of non-submerged ITI implants in the treatment of totally edentulous jaws. Part I: Ten-year life table analysis of a prospective multicenter study with 1286 implants. Clin Oral Implants Res. 2002;13(3):260-73.*

- Fitzpatrick B. Standard of care for the edentulous mandible: a systematic review. *J Prosthet Dent.* 2006;95(1):71-8.
- Food and Drug Administration, HHS. Dental devices; reclassification of blade-form endosseous dental implant. Final order. *Fed Regist.* 2014 Jun 18;79(117):34623-5.
- Fueki K, Kimoto K, Ogawa T, Garrett NR. Effect of implant-supported or retained dentures on masticatory performance: a systematic review. *J Prosthet Dent.* 2007; 98(6):470-7.
- Gallucci GO, Benic GI, Eckert SE, Papaspyridakos P, Schimmel M, Schrott A, Weber HP. Consensus statements and clinical recommendations for implant loading protocols. *Int J Oral Maxillofac Implants.* 2014;29 Suppl:287-90.
- Gobbato L, Avila-Ortiz G, Sohrabi K, Wang CW, Karimbux N. The effect of keratinized mucosa width on peri-implant health: a systematic review. *Int J Oral Maxillofac Implants.* 2013 Nov-Dec;28(6):1536-45.
- Gotfredsen K, Carlsson GE, Jokstad A, Arvidson Fyrberg K, Berge M, Bergendal B, Bergendal T, Ellingsen JE, Gunne J, Hofgren M, Holm B, Isidor F, Karlsson S, Klemetti E, Lang NP, Lindh T, Midtbø M, Molin M, Närhi T, Nilner K, Owall B, Pjetursson B, Saxegaard E, Schou S, Stokholm R, Thilander B, Tomasi C, Wennerberg A. Implants and/or teeth: consensus statements and recommendations. *J Oral Rehabil.* 2008; 35 Suppl 1:2-8.
- Gross MD. Occlusion in implant dentistry. A review of the literature of prosthetic determinants and current concepts. *Aust Dent J.* 2008 Jun;53 Suppl 1:S60-8.
- Guerrero ME, Jacobs R, Loubele M, Schutyser F, Suetens P, van Steenberghe D. State-of-the-art on cone beam CT imaging for preoperative planning of implant placement. *Clin Oral Investig.* 2006;10(1):1-7.
- Hämmerle CH, Chen ST, Wilson TG Jr. Consensus statements and recommended clinical procedures regarding the placement of implants in extraction sockets. *Int J Oral Maxillofac Implants.* 2004;19 Suppl:26-8.
- Harris D, Horner K, Gröndahl K, Jacobs R, Helmrot E, Benic GI, Bornstein MM, Dawood A, Quiryren M.E.A.O. guidelines for the use of diagnostic imaging in implant dentistry 2011. A consensus workshop organized by the European Association for Osseointegration at the Medical University of Warsaw. *Clin Oral Implants Res.* 2012 Nov;23(11):1243-53.
- Hashim D, Cionca N, Courvoisier DS, Mombelli A. A systematic review of the clinical survival of zirconia implants. *Clin Oral Investig.* 2016 Sep;20(7):1403-17.
- Heitz-Mayfield LJ, Huynh-Ba G. History of treated periodontitis and smoking as risks for implant therapy. *Int J Oral Maxillofac Implants.* 2009;24 Suppl:39-68.
- Holm-Pedersen P, Lang NP, Müller F. What are the longevities of teeth and oral implants? *Clin Oral Implants Res.* 2007;18 Suppl 3:15-9.
- Hsu YT, Fu JH, Al-Hezaimi K, Wang HL. Biomechanical implant treatment complications: a systematic review of clinical studies of implants with at least 1 year of functional loading. *Int J Oral Maxillofac Implants.* 2012 Jul-Aug;27(4):894-904.

- Hultin M, Komiya A, Klinge B. Supportive therapy and the longevity of dental implants: a systematic review of the literature. *Clin Oral Implants Res.* 2007;18 Suppl 3:50-62.
- Hwang D, Wang HL. Medical contraindications to implant therapy: part I: absolute contraindications. *Implant Dent.* 2006;15(4):353-60.
- Hwang D, Wang HL. Medical contraindications to implant therapy: Part II: relative contraindications. *Implant Dent.* 2007;16(1):13-23.
- ISO 7405:2008. Dentistry - Evaluation of biocompatibility of medical devices used in dentistry International Organization for Standardization. 2008.
- Jemt T, Johansson J. Implant treatment in the edentulous maxillae: a 15-year follow-up study on 76 consecutive patients provided with fixed prostheses. *Clin Implant Dent Relat Res.* 2006;8(2):61-9.
- Jemt T. Single implants in the anterior maxilla after 15 years of follow-up: comparison with central implants in the edentulous maxilla. *Int J Prosthodont.* 2008 Sep;21(5):400-8.
- Jung RE, Pjetursson BE, Glauser R, Zembic A, Zwahlen M, Lang NP. A systematic review of the 5-year survival and complication rates of implant-supported single crowns. *Clin Oral Implants Res.* 2008;19(2):119-30.
- Kapur KK. Veterans Administration Cooperative Dental Implant Study--comparisons between fixed partial dentures supported by blade-vent implants and removable partial dentures. Part II: Comparisons of success rates and periodontal health between two treatment modalities. *J Prosthet Dent.* 1989 Dec;62(6):685-703.
- Karoussis IK, Kotsovilis S, Fourmousis I. A comprehensive and critical review of dental implant prognosis in periodontally compromised partially edentulous patients. *Clin Oral Implants Res.* 2007;18(6):669-79.
- Kashbour WA, Rousseau NS, Ellis JS, Thomason JM. Patients' experiences of dental implant treatment: A literature review of key qualitative studies. *J Dent.* 2015 Jul;43(7):789-97.
- Kawai Y, Taylor JA. Effect of loading time on the success of complete mandibular titanium implant retained overdentures: a systematic review. *Clin Oral Implants Res.* 2007;18(4): 399-408.
- Kent G. Effects of osseointegrated implants on psychological and social well-being: a literature review. *J Prosthet Dent.* 1992;68(3):515-8.
- Klein MO, Schiegnitz E, Al-Nawas B. Systematic review on success of narrow-diameter dental implants. *Int J Oral Maxillofac Implants.* 2014;29 Suppl:43-54.
- Klokkevold PR, Han TJ. How do smoking, diabetes, and periodontitis affect outcomes of implant treatment? *Int J Oral Maxillofac Implants.* 2007;22 Suppl:173-202.
- Kotsovilis S, Fourmousis I, Karoussis IK, Bamia C. A systematic review and meta-analysis on the effect of implant length on the survival of rough-surface dental implants. *J Periodontol.* 2009;80(11):1700-18.
- Koyano K, Esaki D. Occlusion on oral implants: current clinical guidelines. *J Oral Rehabil.* 2015 Feb;42(2):153-61

Lang NP, Berglundh T, Heitz-Mayfield LJ, Pjetursson BE, Salvi GE, Sanz M. Consensus statements and recommended clinical procedures regarding implant survival and complications. *Int J Oral Maxillofac Implants.* 2004;19 Suppl:150-4.

Lautenschlager EP, Monaghan P. Titanium and titanium alloys as dental materials. *Int Dent J.* 1993;43(3):245-53.

Lekholm U, Gröndahl K, Jemt T. Outcome of oral implant treatment in partially edentulous jaws followed 20 years in clinical function. *Clin Implant Dent Relat Res.* 2006;8(4):178-86.

Lekholm U, Gunne J, Henry P, Higuchi K, Lindén U, Bergström C, van Steenberghe D. Survival of the Brånemark implant in partially edentulous jaws: a 10-year prospective multicenter study. *Int J Oral Maxillofac Implants.* 1999;14(5):639-45.

Lemos CA, Ferro-Alves ML, Okamoto R, Mendonça MR, Pellizzer EP. Short dental implants versus standard dental implants placed in the posterior jaws: A systematic review and meta-analysis. *J Dent.* 2016 Apr;47:8-17.

Linkow LI, Winkler S, Shulman M, Dal Carlo L, Pasqualini ME, Rossi F, Nardone M: A new look at the blade implant. *J Oral Implantol.* 2016 Aug;42(4):373-80

Lobbezoo F, Brouwers JE, Cune MS, Naeije M. Dental implants in patients with bruxing habits. *J Oral Rehabil.* 2006;33(2):152-9.

Lutz R, Neukam FW, Simion M, Schmitt CM. Long term outcomes of bone augmentation on soft and hard tissue stability: a systematic review. *Clin Oral Impl Res* 2015 26 suppl 11: 103-122

Mankani NI, Chowdhary R, Patil BA, Nagaraj E, Madalli P. Osseointegrated dental implants in growing children: a literature review. *J Oral Implantol.* 2014 Oct;40(5):627-31.

Martin W, Lewis E, Nicol A. Local risk factors for implant therapy. *Int J Oral Maxillofac Implants.* 2009;24 Suppl:28-38.

McGrath C, Lam O, Lang N. An evidence-based review of patient-reported outcome measures in dental implant research among dentate subjects. *J Clin Periodontol.* 2012 Feb;39 Suppl 12:193-201.

Menini M, Signori A, Tealdo T, Belivalcqua M, Pera F, Ravera G, Pera P. Tilted implants in the immediate loading rehabilitation of the maxilla: a systematic review. *J Dent Res* 2012 91(9): 821-827.

Miles DA, Van Dis ML. Implant radiology. *Dent Clin North Am.* 1993 Oct;37(4):645-68.

Millen C, Brägger U, Wittneben JG. Influence of prosthesis type and retention mechanism on complications with fixed implant-supported prostheses: a systematic review applying multivariate analyses. *Int J Oral Maxillofac Implants.* 2015 Jan-Feb;30(1):110-24.

Misch CE, Hahn J, Judy KW, Lemons JE, Linkow LI, Lozada JL, Mills E, Misch CM, Salama H, Sharawy M, Testori T, Wang HL; Immediate Function Consensus Conference. Workshop guidelines on immediate loading in implant dentistry. November 7, 2003. *J Oral Implantol.* 2004;30(5):283-8.

Misch CE., Perel ML., Wang HL., Sammartino G, Galindo-Moreno P., Trisi P., Steigmann M., Rebaudi A., Palti A., Pikos Ma., Schwartz-Arad D., Choukroun J., Guiterrez-Perez JL., Marenzi G., Valavanis DK.. *Implant success, survival, and failure: the International Congress of Oral Implantologists (ICOI) Pisa Consensus Conference. Implant Dent. 2008 Mar;17(1):5-15. Implant Dentistry (2008), p. 5-15, ISSN: 1056-6163*

Mombelli A, Cionca N. *Systemic diseases affecting osseointegration therapy. Clin Oral Implants Res. 2006;17 Suppl 2:97-103.*

Monje A, Aranda L, Diaz KT, Alarcón MA, Bagramian RA, Wang HL, Catena A. *Impact of Maintenance Therapy for the Prevention of Peri-implant Diseases: A Systematic Review and Meta-analysis. J Dent Res. 2016 Apr;95(4):372-9*

Monsour PA, Dudhia R. *Implant radiography and radiology. Aust Dent J. 2008;53 Suppl 1:S11-25.*

Moore DJI, Hansen PA. *A descriptive 18-year retrospective review of subperiosteal implants for patients with severely atrophied edentulous mandibles. J Prosthet Dent. 2004 Aug;92(2):145-50.*

Moraschini V, Poubel LA, Ferreira VF, Barboza Edos S. *Evaluation of survival and success rates of dental implants reported in longitudinal studies with a follow-up period of at least 10 years: a systematic review. Int J Oral Maxillofac Surg. 2015 Mar;44(3):377-88.*

Moraschini VI, Barboza Ed2. *Success of dental implants in smokers and non-smokers: a systematic review and meta-analysis. Int J Oral Maxillofac Surg. 2016 Feb;45(2):205-15.*

Morris MF, Kirkpatrick TC, Rutledge RE, Schindler WG. *Comparison of nonsurgical root canal treatment and single-tooth implants. J Endod. 2009;35(10):1325-30.*

Naert I, Koutsikakis G, Duyck J, Quirynen M, Jacobs R, van Steenberghe D. *Biologic outcome of implant-supported restorations in the treatment of partial edentulism. part I: a longitudinal clinical evaluation. Clin Oral Implants Res. 2002;13(4):381-9*

Naert II, Duyck J, Vandamme K. *Occlusal overload and bone/implant loss. Clin Oral Implants Res. 2012 Oct;23 Suppl 6:95-107.*

Nkenke E, Stelzle F. *Clinical outcomes of sinus floor augmentation for implant placement using autogenous bone or bone substitutes: a systematic review. Clin. Oral Impl. Res. 20 (Suppl. 4), 2009; 124–133.*

Ong CT, Ivanovski S, Needleman IG, Retzepi M, Moles DR, Tonetti MS, Donos N. *Systematic review of implant outcomes in treated periodontitis subjects. J Clin Periodontol. 2008;35(5):438-62.*

Papaspyridakos P, Chen CJ, Chuang SK, Weber HP. *Implant loading protocols for edentulous patients with fixed prostheses: a systematic review and meta-analysis. Int J Oral Maxillofac Implants. 2014; 29 Suppl:256-70.*

Pjetursson BE, Brägger U, Lang NP, Zwahlen M. *Comparison of survival and complication rates of tooth-supported fixed dental prostheses (FDPs) and implant-supported FDPs and single crowns (SCs). Clin Oral Implants Res. 2007;18 Suppl 3:97-113.*

Pjetursson BE, Lang NP. Prosthetic treatment planning on the basis of scientific evidence. *J Oral Rehabil.* 2008;35 Suppl 1:72-9.

Pjetursson BE, Tan WC, Zwahlen M, Lang NP. A systematic review of the success of sinus floor elevation and survival of implants inserted in combination with sinus floor elevation. *J Clin Periodontol.* 2008;35(8 Suppl):216-40.

Quirynen M, Abarca M, Van Assche N, Nevins M, van Steenberghe D. Impact of supportive periodontal therapy and implant surface roughness on implant outcome in patients with a history of periodontitis. *J Clin Periodontol* 2007;34(9):805-15.

Quirynen M, Van Assche N, Botticelli D, Berglundh T. How does the timing of implant placement to extraction affect outcome? *Int J Oral Maxillofac Implants* 2007;22 Suppl:203-23.

Rasmusson L, Roos J and Bystedt H. A 10-year follow-up study of titanium dioxide-blasted implants. *Clin Implant Dent Relat Res,* 2005; 7:36-42.

Renvert S, Persson GR. Periodontitis as a potential risk factor for peri-implantitis. *J Clin Periodontol* 2009;36 Suppl 10:9-14

Ripamonti CI, Maniezzo M, Campa T, Fagnoni E, Brunelli C, Saibene G, Bareggi C, Ascani L, Cislaghi E. Decreased occurrence of osteonecrosis of the jaw after implementation of dental preventive measures in solid tumour patients with bone metastases treated with bisphosphonates. The experience of the National Cancer Institute of Milan. *Ann Oncol* 2009 Jan;20(1):137-45.

Rochietta I, Fontana F, Simion M. Clinical outcomes of vertical bone augmentation to enable dental implant placement: a systematic review. *J Clin Periodontol.* 2008;35(8 Suppl):203-15.

Rocuzzo M, Aglietta M, Cordaro L. Implant loading protocols for partially edentulous maxillary posterior sites. *Int J Oral Maxillofac Implants.* 2009;24 Suppl:147-57.

Romeo E, Chiapasco M, Ghisolfi M, Vogel G. Long-term clinical effectiveness of oral implants in the treatment of partial edentulism. Seven-year life table analysis of a prospective study with ITI dental implants system used for single-tooth restorations. *Clin Oral Implants Res.* 2002;13(2):133-43.

Sahin S, Cehreli MC, Yalçin E. The influence of functional forces on the biomechanics of implant-supported prostheses--a review. *J Dent.* 2002;30(7-8):271-82.

Sailer I, Mühlemann S, Zwahlen M, Hämmerle CH, Schneider D. Cemented and screw-retained implant reconstructions: a systematic review of the survival and complication rates. *Clin Oral Implants Res.* 2012 Oct; 23 Suppl 6:163-201.

Salvi GE, Brägger U. Mechanical and technical risks in implant therapy. *Int J Oral Maxillofac Implants.* 2009;24 Suppl:69-85.

Salvi GE, Zitzmann NU. The effect of anti-infective preventive measures on the occurrence of biologic complications and implant loss: A systematic Review. *Int J Oral Maxillofac Impl* 2014; 29 (suppl) 292-307

Sanz M, Naert I; Working Group 2. Biomechanics/risk management (Working Group 2). *Clin Oral Implants Res.* 2009;20 Suppl 4:107-11.

Sanz-Sanchez I, Ortiz-Vigon A, Sanz-Martin I, Figuero E, Sanz M. Effectiveness of lateral bone augmentation on the alveolar crest dimension: A systematic review and meta-analysis. *J Dent Res* 2015 94 (9 suppl) 128S-142S.

Schimmel M, Srinivasan M, Herrmann FR, Muller F. Loading protocols for implant supported overdentures in the edentulous jaw: a systematic review and meta-analysis. *Int J Oral Maxillofac Implants* 2014 29 Suppl 271-286

Schou S, Holmstrup P, Worthington HV, Esposito M. Outcome of implant therapy in patients with previous tooth loss due to periodontitis. *Clin Oral Implants Res.* 2006;17 Suppl 2:104-23.

Schou S. Implant treatment in periodontitis-susceptible patients: a systematic review. *J Oral Rehabil.* 2008;35 Suppl 1:9-22.

Schrott A, Riggi-Heiniger M, Maruo K, Gallucci GO. Implant loading protocols for partially edentulous patients with extended edentulous sites—a systematic review and meta-analysis. *Int J Oral Maxillofac Implants.* 2014; 29 Suppl:239-55.

Scully C, Hobkirk J, Dios PD. Dental endosseous implants in the medically compromised patient. *J Oral Rehabil.* 2007 Aug;34(8):590-9.

Sennerby L, Gottlow J. Clinical outcomes of immediate/early loading of dental implants. A literature review of recent controlled prospective clinical studies. *Aust Dent J.* 2008;53 Suppl 1:S82-8.

Smith DE, Zarb GA. Criteria for success of osseointegrated endosseous implants. *J Prosthet Dent.* 1989;62(5):567-72.

Sousa V, Mardas N, Farias B, Petrie A, Needleman I, Spratt D, Donos N. A systematic review of implant outcomes in treated periodontitis patients. *Clin Oral Implants Res.* 2015 Sep 18. doi: 10.1111/clr.12684. [Epub ahead of print]

Subramani K, Jung RE, Molenberg A, Hammerle CH. Biofilm on dental implants: a review of the literature. *Int J Oral Maxillofac Implants.* 2009;24(4):616-26.

Tan WC, Lang NP, Zwahlen M, Pjetursson BE. A systematic review of the success of sinus floor elevation and survival of implants inserted in combination with sinus floor elevation. Part II: transalveolar technique. *J Clin Periodontol.* 2008;35(8 Suppl):241-54.

Thomas MV, Beagle JR. Evidence-based decision-making: implants versus natural teeth. *Dent Clin North Am.* 2006;50(3):451-61.

Thomason JM, Heydecke G, Feine JS, Ellis JS. How do patients perceive the benefit of reconstructive dentistry with regard to oral health-related quality of life and patient satisfaction? A systematic review. *Clin Oral Implants Res.* 2007;18 Suppl 3:168-88.

Thomason JM. The Use of Mandibular Implant-retained Overdentures Improve Patient Satisfaction and Quality of Life. *J Evid Based Dent Pract.* 2010;10(1):61-63.

TOMASI, C., WENNSTRÖM, J. L., & BERGLUNDH, T. (2008). Longevity of teeth and implants - a systematic review. *Journal of oral rehabilitation*, 35 suppl 1, 23



Tonetti MS, Hämmerle CH; European Workshop on Periodontology Group C. Advances in bone augmentation to enable dental implant placement: Consensus Report of the Sixth European Workshop on Periodontology. *J Clin Periodontol.* 2008;35(8 Suppl):168-72.

Torabinejad M, Anderson P, Bader J, Brown LJ, Chen LH, Goodacre CJ, Kattadiyil MT, Kutsenko D, Lozada J, Patel R, Petersen F, Puterman I, White SN. Outcomes of root canal treatment and restoration, implant-supported single crowns, fixed partial dentures, and extraction without replacement: a systematic review. *J Prosthet Dent.* 2007;98(4):285-311.

Tschernitschek H, Borchers L, Geurtsen W. Nonalloyed titanium as a bioinert metal--a review. *Quintessence Int.* 2005;36(7-8):523-30.

Van der Weijden GA, van Bommel KM, Renvert S. Implant therapy in partially edentulous, periodontally compromised patients: a review. *J Clin Periodontol.* 2005;32(5):506-11.

Vazquez L, Saulacic N, Belser U, Bernard JP. Efficacy of panoramic radiographs in the preoperative planning of posterior mandibular implants: a prospective clinical study of 1527 consecutively treated patients. *Clin Oral Implants Res.* 2008;19(1):81-5.

Vigolo P, Mutinelli S, Zaccaria M, Stellini E. Clinical evaluation of marginal bone level change around multiple adjacent implants restored with splinted and nonsplinted restorations: a 10-year randomized controlled trial. *Int J Oral Maxillofac Implants.* 2015 Mar-Apr;30(2):411-8.

Vigolo P, Mutinelli S, Givani A, Stellini E. Cemented versus screw-retained implant-supported single-tooth crowns: a 10-year randomised controlled trial. *Eur J Oral Implantol.* 2012 Winter;5(4):355-64.

Wallace SS, Froum SJ. Effect of maxillary sinus augmentation on the survival of endosseous dental implants. A systematic review. *Ann Periodontol.* 2003;8(1):328-43.

Weber HP, Sukotjo C. Does the type of implant prosthesis affect outcomes in the partially edentulous patient? *Int J Oral Maxillofac Implants.* 2007;22 Suppl:140-72.

Witneben JG, Millen C, Brägger U. Clinical performance of screw- versus cement-retained fixed implant-supported reconstructions--a systematic review. *Int J Oral Maxillofac Implants.* 2014; 29 Suppl:84-98.

Yanase RT, Bodine RL, Tom JF, White SN. The mandibular subperiosteal implant denture: a prospective survival study. *J Prosthet Dent.* 1994 Apr;71(4):369-74.

Zangrando MS, Damante CA, Sant'Ana AC, Rubo de Rezende ML, Greggi SL, Chambrone L. Long-term evaluation of periodontal parameters and implant outcomes in periodontally compromised patients: a systematic review. *J Periodontol.* 2015 Feb;86(2):201-21.

Zimmer CM, Zimmer WM, Williams J, Liesener J. Public awareness and acceptance of dental implants. *Int J Oral Maxillofac Implants.* 1992;7(2):228-32.

Zitzmann NU, Margolin MD, Filippi A, Weiger R, Krastl G. Patient assessment and diagnosis in implant treatment. *Aust Dent J.* 2008;53 Suppl 1:S3-10.





# **GNATOLOGIA**

La gnatologia è la branca dell'odontostomatologia che si interessa della diagnosi e della cura di un vasto gruppo di condizioni cliniche, disordini e patologie che causano alterazioni della sensibilità e/o dei movimenti dell'apparato stomatognatico. Alcune delle alterazioni patologiche suddette, sviluppano sintomi e segni che sono in stretta comorbidità con altri distretti e sistemi funzionali che, pur non essendo strettamente legate alla normale pratica odontoiatrica, pongono l'odontoiatra al centro di complessi processi di diagnosi differenziale, che possono richiedere il coinvolgimento di specialisti di altre branche mediche.

Nel campo della gnatologia, le patologie che l'odontoiatra è chiamato ad affrontare con maggior frequenza sono: i Disordini Temporo Mandibolari (DTM), il dolore orofacciale non odontogeno, le parafunzioni, il bruxismo, le anomalie del movimento e respiratorie che avvengono nel sonno, comprese le apnee ostruttive.

La gnatologia studia dei rapporti statici, dinamici, funzionali, parafunzionali, disfunzionali e patologici che intercorrono tra i denti (occlusione), le Articolazioni Temporo Mandibolari (ATM) e i relativi correlati neuro-muscolari e che hanno lo scopo di muovere la bocca e la lingua. Si occupa in modo specifico della conoscenza, dello studio e della gestione dell'occlusione dentale anche in rapporto con altre branche odontoiatriche. Le condizioni cliniche, le analisi diagnostiche, sia cliniche sia strumentali, e la gestione terapeutica gnatologica dell'occlusione è patrimonio culturale base dell'odontoiatria. E' comunque opportuno sottolineare che i principi gnatologici devono essere applicati trasversalmente da tutte le discipline odontoiatriche che si occupano della modifica e della ricostruzione dell'articolato dentario (ortodonzia, protesi, conservativa), sia nei pazienti considerati semplici sia in quelli complessi.

### **Disordini temporomandibolari**

Costituiscono un insieme di condizioni dolorose e/o disfunzionali di natura infiammatoria o degenerativa che interessano le articolazioni temporomandibolari, la muscolatura masticatoria e le strutture che con esse contraggono rapporti anatomo-funzionali (Scrivani 2008).

I segni e sintomi più frequenti sono dolore, movimenti mandibolari alterati e limitati, rumori articolari. In alcuni casi, la comparsa è acuta, con sintomi moderati che spesso evolvono positivamente in modo spontaneo. In altri, si sviluppa una condizione cronica, con dolore persistente e sintomi fisici, comportamentali, psicologici e psicosociali simili a quelli dei pazienti con dolori cronici di altri distretti corporei.

Le condizioni più frequenti che si presentano all'osservazione del clinico sono il dolore muscolare e miofasciale, la dislocazione discale (riducibile e non riducibile), l'artrosi (Schiffman 2014).

L'eziologia dei disturbi temporomandibolari è biopsicosociale.

Ai fini diagnostici, i criteri più diffusi a livello internazionale sono quelli che fanno riferimento a:

- The International Association for the Study of Pain (IASP);
- The International Headache Society (IHS) (The International Headache Classification: ICHD-II; Cephalalgia 2005);
- The American Academy of Orofacial Pain (De Leeuw 2008);
- The Research Diagnostic Criteria for Temporomandibular Disorders (RDC/TMD), evoluti nei DC/TMD (Diagnostic Criteria for Temporomandibular Disorders - 2014; <http://www.rdc-tmdinternational.org/tmdassessmentdiagnosis/dctmd.aspx>). Questi ultimi sono da considerarsi il sistema classificativo di riferimento (Schiffman 2014).

Per la diagnosi, sono di fondamentale importanza l'anamnesi e l'esame obiettivo. E' importante escludere altre cause di alterazioni del movimento e delle funzioni oro-mandibolari quali le patologie dentali (carie, malattie parodontali), i tumori (mascellari, intracranici, della base del cranio), le malattie di altre strutture facciali (incluse le ghiandole salivari), le cefalee primarie e secondarie, le neuropatie trigeminali e le malattie sistemiche (arterite temporale, artrite reumatoide e altre connettivopatie).

L'anamnesi, oltre a essere particolarmente accurata nei confronti del sintomo dolore, soprattutto nel caso di condizioni croniche, deve prendere in considerazione anche aspetti psicosociali.

Oltre a un accurato esame obiettivo del cavo orale, con particolare attenzione agli aspetti dentali ed occlusali, importante è la verifica della mobilità mandibolare con l'osservazione del tragitto di apertura e chiusura e la misurazione della capacità di apertura/lateralità. Vanno, inoltre, rilevati eventuali rumori, sempre durante i movimenti mandibolari, importanti per le diagnosi che riguardano il disco articolare o aspetti degenerativi. Infine, si richiede un'attenta palpazione ed osservazione della morfologia dei muscoli masticatori. In considerazione della varietà di patologie che possono dare la stessa sintomatologia, è chiaro come l'esame obiettivo debba comprendere, oltre a un esame accurato dell'apparato stomatognatico, anche un esame del collo e dei nervi cranici.

Eventuali ulteriori esami vengono effettuati a seconda del sospetto diagnostico formulato sulla base dei dati ricavati da anamnesi ed esame obiettivo.

L'ortopantomografia è lo strumento di base e di screening più utile e immediato. Approfondimenti diagnostici per i tessuti duri sono possibili con TC (Tomografia Computerizzata, anche "Cone Beam"); altre radiografie dell'ATM semplici sono da ritenersi, ormai, obsolete. Scintigrafie ossee sono riservate ad anomalie di crescita o di sviluppo. La RM permette la visualizzazione del disco articolare, dei fluidi intrarticolari e della vascolarizzazione del condilo ed, in generale, dei tessuti molli articolari e periarticolari e dei muscoli masticatori.

In ogni caso, gli approfondimenti diagnostici devono essere prescritti a giudizio del clinico e sono da effettuarsi solo nel caso in cui l'esito degli stessi possa comportare modifiche nell'approccio terapeutico (Gonzalez 2008).

In merito alla terapia, i dati provenienti dalla letteratura scientifica propendono, nella maggior parte dei casi di disordini temporomandibolari, per un approccio conservativo, reversibile, non-invasivo, non-chirurgico (Greene 2015, Carlsson 2009). In particolare: "*counseling*" – informazione, rassicurazione, diminuzione delle richieste funzionali (controllo delle parafunzioni), terapie fisiche e fisioterapia, farmaci (antinfiammatori non-steroidi, miorilassanti, antidepressivi triciclici per brevi periodi), dispositivi intraorali (placche oclusali: non esiste un disegno di placca che si sia dimostrato chiaramente superiore ad altri; è sempre consigliabile una costruzione individuale accompagnata da istruzioni personalizzate e seguita da attento monitoraggio) (Klasser 2009).

Di contro, le terapie invasive/chirurgiche vanno riservate alle alterazioni strutturali non reversibili e sintomatiche delle articolazioni temporomandibolari che non rispondono alle terapie conservative. Si può ricorrere all'artrocentesi (o eventualmente artroscopia) fino a far uso della chirurgia (procedure a cielo aperto–artrotomia) in caso di insuccesso (Guo 2009). Ciò non avviene frequentemente e le condizioni cliniche di partenza in cui più spesso può essere necessario effettuare terapie invasive/chirurgiche sono la dislocazione discale non riducibile e l'artrosi.

I fattori eziologici dei vari disordini temporomandibolari non sono ancora completamente chiariti per cui non vi sono correnti evidenze che malocclusioni, perdita di denti, interferenze oclusali causino in maniera diretta disordini temporomandibolari.

In caso di disordine temporomandibolare associato a necessità, per altri motivi, di una terapia protesica e/o ortodontica, è opportuno che il trattamento terapeutico sia, per prima cosa, volto alla attenuazione/risoluzione del disordine temporomandibolare mediante mezzi reversibili; ad esempio, nel caso di riabilitazioni protesiche, è opportuno l'utilizzo, per un periodo di tempo congruo fino al raggiungimento della stabilità oclusale e sintomatologica, di elementi protesici in resina.

E' consigliato l'invio presso ambiti specialistici multidisciplinari dei pazienti affetti da condizioni dolorose croniche, indipendentemente dalla origine delle stesse.

In presenza di dislocazione discale non riducibile acuta e lussazione articolare acuta, è necessario effettuare manovre di sblocco inviando in urgenza il paziente a personale esperto in caso di insuccesso.

**In fase di diagnosi di disordini tempormandibolari è importante escludere altre cause di dolore orofacciale o di alterazioni del movimento e delle funzioni oro-mandibolari.**

**La grande maggioranza dei disordini temporomandibolari può essere trattata con terapia conservativa, reversibile, non-invasiva, non-chirurgica.**

**Per le alterazioni strutturali non reversibili e sintomatiche delle ATM che non rispondono alle terapie conservative possono essere valutate terapie invasive/chirurgiche.**

**Quando si è in presenza di disfunzione dell'ATM associata ad altre patologie del cavo orale che richiedono un trattamento protesico e/o ortodontico è opportuno la gestione prioritaria del disordine temporomandibolare.**

### **Dolore orofacciale**

Il dolore nella regione orale e facciale ha un impatto molto significativo dal punto di vista biopsicosociale; essa presenta un'incidenza nella popolazione generale tra il 17-26%; il 7-11% della popolazione presenta una sintomatologia algica con andamento cronico. Il dolore orofacciale, oltre che di origine odontogena, può essere causato da varie condizioni che possono riguardare strutture limitrofe o distanti dal cavo orale, di origine muscolo-scheletrica, neurologica e vascolare (Renton 2012).

Le zone interessate sono:

- apparato muscolo ligamentoso/tessuti molli (dolore all'ATM da varie cause, artromialgia facciale, dolore mio-fasciale, dolore facciale atipico/ dolore orofacciale idiopatico, patologie delle ghiandole salivari, neurite del nervo ottico bruciore della bocca, candidosi, tumori benigni e maligni, patologie dei seni, del nasofaringe, del sistema nervoso centrale, etc)

- apparato dento-alveolare (patologie della dentina, del parodonto, sinusite mascellare, odontalgia atipica, etc)
- apparato neurologico/vascolare (nevralgia trigeminale, nevralgia glossofaringeale, cefalea ricorrente, nevralgia post erpetica, arterite craniale, nevralgia pre-trigemurale, cefalea neuralgiforme di breve durata, sindrome di Ramsay-Hunt, etc.)

La diagnosi differenziale richiede conoscenza, esperienza e abilità, soprattutto nel condurre l'indagine anamnestica del paziente.

Per la valutazione del dolore sono importanti la cronologia, l'intensità, la localizzazione, la durata, la qualità, la frequenza, i fattori precipitanti e quelli che creano sollievo, nonché segni e sintomi associati.

I fattori di rischio per la cronicizzazione del dolore orofacciale cronico sono: dolore diffuso, sesso femminile, età e fattori psicologici. In particolare tutti gli stati dolorosi, anche se in altri distretti corporei, presentano comorbidità con il dolore orofacciale.

Per il dentista generico si pone quindi il problema della diagnosi differenziale. Per tale motivo si suggerisce che, in caso di sospetto clinico di dolore cronico poco riferibile ad un comune disordine temporomandibolare, sia opportuno, dopo aver ottenuto il controllo del dolore acuto eventualmente presente, il coinvolgimento di clinici e specialisti che permetta una diagnosi precisa ed un trattamento opportuno.

**In fase di diagnosi il dolore orofacciale di pertinenza gnatologica coinvolge molte patologie che necessitano di competenze al di fuori di quelle abituali della odontoiatria di base. Il dentista è quindi spesso chiamato a collaborare con altri specialisti. Ciò è tanto più vero quanto più il dolore è cronicizzato.**

**Obiettivo prioritario deve essere, comunque, il controllo del dolore e limitare il più possibile la insorgenza di dolore cronico.**

## **Parafunzioni e bruxismo**

Le parafunzioni sono disturbi di larga prevalenza nella popolazione generale. E' opportuno suddividerle in forme che sono più frequenti durante il periodo di veglia e forme che si manifestano durante il sonno, ed è essenziale diagnosticare le forme essenziali, più diffuse, da quelle secondarie. Queste ultime sono principalmente connesse all'uso di farmaci (per es. SSRI) e di sostanze voluttuarie (cocaina, anfetamine, ecstasy), nonché dalla presenza di malattie neurologiche o psichiatriche. La gestione dei casi secondari prevede una collaborazione con il medico curante.

La diagnosi delle parafunzioni è importante anche ai fini della gestione dei disordini temporomandibolari e per evitare complicazioni in caso di terapie protesiche (soprattutto in presenza di impianti o in pazienti con supporto parodontale ridotto) o ortodontiche.

La relazione delle parafunzioni con i TMD è ancora oggi oggetto di discussione nei suoi aspetti eziologici. Appare comunque logico che il controllo delle stesse, quando siano presenti in un paziente affetto da TMD, abbia un ruolo nel ridurre il carico a livello delle strutture muscolo-scheletriche dell'apparato stomatognatico, e quindi vada tenuto nella debita considerazione da parte del clinico.

Le parafunzioni rappresentano un insieme di attività orali definite para-fisiologiche, estranee cioè al soddisfacimento delle necessità primarie e pertinenti alle finalità del sistema masticatorio (deglutizione, fonazione, masticazione, postura oro-facciale, etc.), svolte in modo involontario dal soggetto. Sono presenti in circa il 20% della popolazione, con maggior prevalenza delle parafunzioni durante la veglia rispetto a quelle del sonno.

Le parafunzioni della veglia più comuni sono il serramento e il digrignamento dei denti. Tra i movimenti di interesse odontoiatrico rientrano molte altre abitudini viziate, che sono anch'esse movimenti eseguiti senza alcuna utilità funzionale. Esempi classici sono il morsiarsi le labbra, tenere in bocca oggetti, stare appoggiati sul mento, mangiarsi le unghie, succhiarsi il dito, muovere le guance e le labbra, effettuare movimenti ritmici con la mandibola.

In odontoiatria, particolare importanza riveste il bruxismo per le conseguenze che può presentare a livello di denti, parodonto e del cavo orale in genere. Il serramento e il digrignamento dei denti durante la veglia nominati precedentemente sono forme di bruxismo. La sua definizione è la seguente: condizione orale caratterizzata da "una ripetitiva attività dei muscoli masticatori che si estrinseca in forma di serramento o digrignamento dei denti e/o di mantenimento della mandibola in posizione fissa con i muscoli contratti, anche senza contatto dentale. Il bruxismo ha due distinte manifestazioni circadiane: bruxismo del sonno e bruxismo della veglia (Lobbezoo 2013).



La diagnosi di bruxismo della veglia è da ritenersi basata sull'anamnesi e la osservazione clinica. Questo presenta un notevole margine di errore, ma ad oggi non esistono ancora strumentazioni efficaci per il monitoraggio on-time dell'attività dei muscoli masticatori durante la veglia.

Parafunzioni e bruxismo della veglia possono, se pur non frequentemente, essere confusi con disordini del movimento più propriamente neurologici: distonie, discinesie, etc. Un criterio diagnostico fondamentale è la controllabilità volontaria del movimento da parte del paziente.

Il bruxismo e le altre forme di parafunzioni durante la veglia vengono gestite con interventi di tipo comportamentale: educazione del paziente e razionale della terapia comportamentale, introduzione al ruolo dello stress e degli stati psicologici negativi come potenziali fattori nell'esacerbazione e nel mantenimento, monitoraggio da parte del paziente dei comportamenti parafunzionali, sviluppo di un piano personale di gestione.

Il bruxismo del sonno è da considerarsi una entità nosografica indipendente dal bruxismo della veglia. Ha una prevalenza di circa l'8% nella popolazione adulta.

La diagnosi clinica di bruxismo del sonno viene effettuata sulla base di un'indagine anamnestica e sulla raccolta di segni (in primis la perdita di sostanza dentale) e sintomi con una conferma da parte dei familiari. E' bene sottolineare che anche in questo caso la diagnosi presenta un certo margine di errore ("possible" o "probabile bruxismo", a seconda che sia basata sulla sola anamnesi o su una sua integrazione con l'esame clinico). La conferma di terzi del bruxismo del sonno è essenziale, in quanto il self-report si è dimostrato non attendibile e quindi insufficiente dal punto di vista diagnostico se unico parametro presente.

Una diagnosi certa è effettuabile con la polisonnografia (PSG), ma tale esame non è da ritenersi praticabile nella clinica odontoiatrica ordinaria, per lo sfavorevole rapporto costo/benefici. Questo anche in relazione del fatto che il bruxismo non compromette in modo significativo il sonno (Macaluso, 1998). Anche l'uso di dispositivi portatili non appare ad oggi sufficientemente giustificato.

La terapia si basa su una gestione conservativa che comprenda l'utilizzo di placche oclusali, un approccio comportamentale, e l'eventuale somministrazione di farmaci per brevi periodi (Manfredini, 2015).

L'obiettivo terapeutico dell'odontoiatra, nei casi senza comorbidità con TMD o altre patologie, è quello di prevenire il danno dentale e ridurre il disagio per i familiari conviventi (rumore).

In merito alla forma e disegno non esistono indicazioni circa l'uso di una placca particolare, anche se è indicato ricorrere a quelle manufatte e costruite individualmente per ogni singolo paziente e che siano dotate di un'adeguata robustezza.

E' importante considerare che l'utilizzo di placche oclusali non elimina il bruxismo nel sonno e che in caso di pazienti che presentano comorbidità con russamento e/o apnee ostruttive (OSA), deve essere posta particolare cautela, in quanto esse possono anche scatenare o aggravare le apnee.

**In fase di diagnosi devono essere escluse forme di parafunzioni e bruxismo secondarie a farmaci, droghe o altre malattie. La diagnosi è basata su anamnesi e esame obiettivo.**

**Parafunzioni e bruxismo durante la veglia vengono gestite principalmente con interventi di tipo comportamentale.**

**Le placche oclusali in caso di bruxismo del sonno sono indicate per prevenire il danno dentale e ridurre il rumore. Deve essere usata cautela in caso di comorbidità con disturbi respiratori del sonno per il rischio di scatenare o aggravare apnee.**

### **Disturbi respiratori del sonno: russamento e apnee ostruttive durante il sonno**

Per questa sezione si faccia riferimento al documento “Linee guida nazionali per la prevenzione ed il trattamento odontoiatrico della sindrome delle apnee ostruttive nel sonno (OSAS)” ([http://www.salute.gov.it/imgs/C\\_17\\_pubblicazioni\\_2484\\_allegato.pdf](http://www.salute.gov.it/imgs/C_17_pubblicazioni_2484_allegato.pdf))

### **I disordini temporomandibolari in età pediatrica**

I disordini temporomandibolari sono più frequenti negli adulti, tuttavia alcuni segni e sintomi sono rilevabili anche nei bambini (16-68%) e negli adolescenti. La alta variabilità è da attribuirsi alla difformità delle metodiche degli studi e alla mancata concordanza dei criteri diagnostici nei giovani. La prevalenza dei disordini temporomandibolari in età pediatrica vede il sesso femminile come maggiormente esposto alla disfunzione (Magnusson 2005). Il genere rappresenta anche un possibile fattore di rischio allo sviluppo della patologia (LeResche 2007). Le dislocazioni discali ed il dolore facciale appaiono i disordini più frequenti negli adolescenti (Magnusson 2005; Michelotti 2016). Un'associazione è stata trovata tra le abitudini viziate, quali ad esempio il mordicchiare ripetutamente unghie e/o oggetti, e segni e sintomi di TMD. Da qui l'indicazione all'eliminazione nel

giovane paziente di tali abitudini. L'approccio ai TMD negli adolescenti non è dissimile a quello degli adulti, specialmente in considerazione del fatto che segni e sintomi di TMD sono poco correlabili a specifiche anomalie occlusali o scheletriche e alla necessità di trattamento ortodontico (Manfredini, 2016).

I disordini temporomandibolari in età pediatrica ed adolescenziale devono essere diagnosticati e gestiti seguendo gli stessi principi precedentemente descritti per i soggetti adulti (Wahlund 2015).

Tre condizioni nei giovani pazienti meritano particolare attenzione: le fratture, l'artrite reumatoide giovanile e il bruxismo.

#### - Fratture

Le fratture dei processi condilari rappresentano il 26-40% circa di tutte le fratture mandibolari. La maggior incidenza della frattura condilare nei bambini rispetto agli adulti può essere spiegata dalla maggior presenza di osso midollare con solo un sottile anello di osso corticale. La frequenza è sottostimata, perché la sintomatologia è spesso lieve. Il segno più frequente sono le lesioni dei tessuti molli (abrasioni, lacerazioni del mento) (lesione in sede diversa dalla zona contusa - lesione traumatica indiretta). Inoltre asimmetria facciale con deviazione del mento, gonfiore e dolore nella zona dell'ATM colpita, malocclusione post-traumatica con deviazione della linea mediana inferiore dal lato affetto nei casi di fratture monolaterali, open bite latero-posteriore controlaterale o anteriore nei casi di fratture bilaterali, splinting muscolare dovuto al dolore e limitazione in apertura, impossibilità a palpare movimento mandibolare.

L'esito più grave di una frattura non evidenziata o mal trattata è l'evoluzione in anchilosi ossea e/o fibrosa, con compromissione della funzionalità e della crescita e insorgenza di forme più o meno gravi di malformazioni dento-scheletriche. Compito dell'odontoiatra è quello di diagnosticare tale possibile evoluzione negativa ed inviare il paziente al chirurgo per il trattamento specifico. Altri esiti, meno drammatici, possono essere: asimmetrie del volto con deviazione della mandibola verso il lato affetto nei casi monolaterali o open bite anteriore con microgenia per quelli bilaterali, progressiva diminuzione di ampiezza di tutti i movimenti, asimmetria dei movimenti mandibolari centrici ed eccentrici, perdita della dimensione verticale, inclinazione del piano oclusale, riduzione della massa muscolare di tutti i muscoli omolaterali alla frattura, degenerazione artrosica. I bambini tra gli 8 e i 12 anni possono avere un adattamento progressivo del condilo o compenso entro 2-3 anni dal trauma.

Obiettivi del trattamento, che si effettua con uno o più cicli di applicazione di dispositivi funzionali mobili ortodontico-gnatologico-ortopedici associati ad esercizi di movimento mandibolare, sono: restaurare le funzione normale, ripristinare una occlusione armonica e stabile, controllare la

simmetria di crescita delle basi scheletriche. La scelta del mezzo terapeutico è strettamente legata alle rilevazioni cliniche effettuate sul paziente ed è condizionata dalla tipologia scheletrica del paziente. Entro il primo anno di terapia si devono ottenere la completa remissione di tutti i sintomi per promuovere il proseguimento di una fisiologica crescita ossea esente da anomalie e dimorfismi facciali. Talora le terapie di riabilitazione sopra indicate possono essere riattivate per brevi periodi per accompagnare il piccolo paziente verso un euritmico sviluppo stomatognatico. Rare sono le indicazioni chirurgiche nei bambini di età inferiore a 8 anni.

- Artrite reumatoide giovanile

Costituisce la forma più frequente di artrite in età pediatrica e adolescenziale e può colpire l'articolazione temporomandibolare, con modificazioni extra e/o intraorali. La sintomatologia dolorosa può anche non essere presente. Tra i disturbi orofacciali più frequentemente riscontrati vi sono: retrognazia, micrognazia, morso aperto anteriore, affollamento, asimmetria facciale e limitazione in apertura. Il reumatologo ha un ruolo chiave nella diagnosi precoce, favorendo l'invio del paziente all'odontoiatra. A volte la diagnosi deve essere sospettata dall'odontoiatra, sulla base di esame clinico e imaging. La terapia deve essere multidisciplinare e coordinata con il reumatologo, e comprendere, oltre alla terapia della malattia di competenza reumatologica, il trattamento farmacologico per il controllo del dolore (se presente), la terapia ortodontica, la terapia fisica e la logopedia.

- Bruxismo nei bambini

Il bruxismo nei bambini può avere svariati significati: può essere un "fisiologico", ma può anche rappresentare un segnale di disagio emotivo (Emodi-Perlman 2012). Le forme del sonno presentano comorbidità con i disordini respiratori del sonno. Quindi, se il genitore riferisce questo sintomo, il bambino deve essere valutato anche per russamento / apnea ostruttiva del sonno (OSA)(Carra 2011). L'anamnesi può avvenire attraverso questionari da far compilare ai genitori. I bambini con problemi respiratori del sonno rispetto ai bambini sani presentano differenze che includono faccia adenoidea, mascellare superiore contratto, palato profondo, mandibola piccola e retrusa, mento deficitario, viso allungato, crossbite, overjet aumentato e respirazione orale. Appare quindi importante la valutazione ortognatodontica (Alexander 2013).

**Bibliografia**

Scrivani SJ, Keith DA, Kaban LB. Temporomandibular Disorders. *N Engl J Med* 2008;359:2693-705.

Schiffman E, Ohrbach R, Truelove E, Look J, Anderson G, Goulet Jp, List T, Svensson P, Gonzalez Y, Lobbezoo F, Michelotti A, Brooks Sl, Causters W, Drangsholt M, Etlin D, Gaul C, Goldberg Lj, Haythornthwaite Ja, Hollender L, Jensen R, John Mt, De Laat A, De Leeuw R, Maixner W, Van Der Meulen M, Murray Gm, Nixdorf Dr, Palla S, Petersson A, Pionchon P, Smith B, Visscher Cm, Zakrzewska J, Dworkin Sf; International RDC/TMD Consortium Network, International Association For Dental Research; Orofacial Pain Special Interest Group, International Association For The Study Of Pain. Diagnostic Criteria For Temporomandibular Disorders (DC/TMD) for clinical and research applications: Recommendations ff the International RDC/TMD Consortium Network\* And Orofacial Pain Special Interest Group†. *J Oral Facial Pain Headache*. 2014 Winter;28(1):6-27.

Headache Classification Subcommittee of the International Headache Society (IHS). *The International Classification of Headache Disorders, 2nd Edition, 1st revision (ICHD-IIR1)*. *Cephalgia* 2004; 24 suppl 1: 1-160 (1st revision: *Cephalgia* 2005; 25: 460-465).

de Leeuw R (Editor). *The American Academy of Orofacial Pain. Orofacial Pain: Guidelines for Assessment, Diagnosis, and Management, Fourth Edition*. Quintessence Publishing, Chicago, 2008.

Gonzalez YM, Greene CS, Mohl ND. Technological devices in the diagnosis of temporomandibular disorders. *Oral Maxillofac Surg Clin North Am*. 2008 May;20(2):211-20.

Greene Cs, Obrez A. Treating temporomandibular disorders with permanent mandibular repositioning: is it medically necessary? *Oral Surg Oral Med Oral Pathol Oral Radiol* 2015; 119: 489-98.

Carlsson GE. Critical review of some dogmas in prosthodontics. *J Prosthodont Res*. 2009 Jan;53(1):3-10.

Klasser GD, Greene CS. Oral appliances in the management of temporomandibular disorders. *Oral Surg Oral Med Oral Pathol Oral Radiol Endod*. 2009 Feb;107(2):212-23.

Guo C, Shi Z, Revington P. Arthrocentesis and lavage for treating temporomandibular joint disorders. *Cochrane Database of Systematic Reviews* 2009, Issue 4.

Renton T, Durham J, Aggarwal VR. The classification and differential diagnosis of orofacial pain. *Expert Rev. Neurother*. 2012;12(5), 569–76.

Aggarwal VR, Lovell K, Peters S, Javid H, Joughin A, Goldthorpe J. Psychosocial interventions for the management of chronic orofacial pain (Review) *The Cochrane Library* 2011, Issue 1

Lobbezoo F, Ahlberg J, Glaros AG, Kato T, Koyano K, Lavigne GJ, de Leeuw R, Manfredini D, Svensson P, Winocur E. Bruxism defined and graded: an international consensus. *J Oral Rehabil*. 2013 Jan;40(1):2-4.

Macaluso GM, Guerra P, Di Giovanni G, Boselli M, Parrino L, Terzano MG. Sleep bruxism is a disorder related to periodic arousals during sleep. *J Dent Res* 1998; 77: 565-73.

Manfredini D, Ahlberg J, Winocur E, Lobbezoo F. Management of sleep bruxism in adults: a qualitative systematic literature review. *J Oral Rehabil*. 2015; 42: 862-874.

American Academy of Sleep Medicine. *International Classification Of Sleep Disorders – Third Edition (ICSD-3)- Update 2014*

Zhu Y, Long H, Jian F, Lin J, Zhu J, Gao M, Lai W. The effectiveness of oral appliances for obstructive sleep apnea syndrome: A meta-analysis. *Volume 43, Issue 12, 2015, Pages 1394–1402*.

Magnusson T, Egermarki I, Carlsson GE: A prospective investigation over two decades on signs and symptoms of temporomandibular disorders and associated variables. A final summary. *Acta Odontol Scand* 2005; 63:99-109.

LeResche L, Mancl LA, Drangsholt MT, Huang G, Von Korff M: Predictors of onset of facial pain and temporomandibular disorders in early adolescence. *Pain* 2007; 129:269-278.

Michelotti A, Iodice G, Piergentili M, Farella M, Martina R. Incidence of temporomandibular joint clicking in adolescents with and without unilateral posterior cross-bite: a 10-year follow-up study. *J Oral Rehabil.* 2016 Jan;43(1):16-22

Manfredini D, Stellini E, Gracco A, Lombardo L, Nardini LG, Siciliani G. Orthodontics is temporomandibular disorder-neutral. *The Angle Orthodontist* 2016, Vol. 86, No. 4, pp. 649-654.

Wahlund K, Nilsson IM, Larsson B. Treating temporomandibular disorders in adolescents: a randomized, controlled, sequential comparison of relaxation training and occlusal appliance therapy. *J Oral Facial Pain Headache.* 2015; 29: 41-50.

Emodi-Perlman A, Eli I, Friedman-Rubin P, Goldsmith C, Reiter S, Winocur E. Bruxism, oral parafunctions, anamnestic and clinical findings of temporomandibular disorders in children. *J Oral Rehabil* 2012; 39: 126-35.

Carra MC, Huynh N, Morton P, Rompré PH, Papadakis A, Remise C, Lavigne GJ. Prevalence and risk factors of sleep bruxism and wake-time tooth clenching in a 7- to 17-yr-old population. *Eur J Oral Sci.* 2011; 119: 386-94.

Alexander NS, Schroeder JW Jr. Pediatric obstructive sleep apnea syndrome. *Pediatr Clin North Am.* 2013 Aug;60(4):827-40.



# **ODONTOIATRIA PROTESICA**



L'odontoiatria protesica è quella branca dell'odontoiatria che si occupa del ripristino e del mantenimento delle funzioni orali, del benessere, dell'aspetto e della salute del paziente per mezzo del restauro protesico dei denti naturali e/o della sostituzione dei denti mancanti e dei tessuti orali contigui con sostituti artificiali.

Con la **protesi fissa** è possibile il restauro e/o la sostituzione dei denti con sostituti artificiali che non possono essere rimossi dalla bocca; con la **protesi rimovibile parziale o totale** si ha la sostituzione dei denti e delle strutture contigue, nei pazienti parzialmente edentuli o totalmente edentuli, con sostituti artificiali che possono essere rimossi dalla bocca; con la **protesi su impianti** è possibile il restauro dei denti mancanti grazie al posizionamento di impianti.

La decisione di realizzare un restauro protesico è influenzata da numerosi fattori, tra cui: lo stato di salute generale del paziente, il tipo di edentulia e la condizione dei denti residui, la situazione parodontale ed il mantenimento dell'igiene orale, le relazioni occlusali e la funzione orale, la motivazione e le aspirazioni del paziente. Nella pianificazione del trattamento sono indispensabili un'analisi dei vantaggi, svantaggi e conseguenze a lungo termine del trattamento protesico, un esame dei fattori che limitano le probabilità di successo clinico ed una stima dei costi.

Per tutte le realizzazioni di **manufatti protesici fissi**, è richiesta la presenza di pilastri idonei per qualità strutturale, disposizione nell'arcata e aspettative prognostiche. Il ricorso a protesi fisse può essere indicato anche nell'ambito di un trattamento restaurativo che comporti l'uso di impianti. In ogni circostanza, i vantaggi della terapia protesica devono giustificare il trattamento e controbilanciarne i possibili svantaggi. La realizzazione di una protesi, inoltre, deve essere intrapresa solo nelle situazioni in cui il trattamento restaurativo sia ritenuto chiaramente in grado di migliorare lo stato di salute orale e psicologica del paziente o di soddisfare una sua specifica richiesta. La sostituzione di protesi incongrue deve essere condizionata alla comprensione e ad un'efficace gestione delle cause all'origine di tale insuccesso.

**Numerosi sono i fattori da tenere in considerazione nella realizzazione di una riabilitazione protesica.**

**L'eventuale sostituzione per fallimento di protesi precedentemente realizzate, comporta un'attenta valutazione delle cause che potrebbero averlo determinato.**

**La decisione di realizzare una protesi fissa dipende in larga misura dal numero, dalla posizione, dalla condizione e dalle strutture di supporto dei denti pilastro e dall'analisi degli spazi edentuli.**

La *protesi rimovibile totale* provvede alla sostituzione della dentatura naturale mancante e delle strutture associate dei mascellari per quei pazienti che abbiano già perduto tutti i loro denti naturali o i cui denti naturali non siano più mantenibili.

Le *overdenture* consentono ai pazienti destinati a portare una protesi totale di conservare uno o più denti o radici naturali al fine di fornire, almeno temporaneamente, un sostegno ed una stabilità più favorevole per la protesi rimovibile che verrà costruita.

Poiché la protesi totale rappresenta l'estrema opzione terapeutica, deve essere progettata e costruita in modo tale da consentire il più possibile la preservazione delle strutture orali residue.

La *protesi rimovibile parziale* sostituisce temporaneamente o definitivamente i denti mancanti mantenendo i denti naturali residui come ancoraggio della struttura rimovibile. Si realizza quando il numero e/o la disposizione dei denti residui non sono idonei alla realizzazione di una protesi fissa. La scelta tra una protesi fissa ed una protesi parziale rimovibile dipende in larga misura dal numero, dalla posizione, dalla condizione e dalle strutture di supporto dei denti pilastro e dall'analisi degli spazi edentuli.

La *protesi su impianti* si avvale dell'inserimento di impianti osteointegrati per la realizzazione di dispositivi protesici fissi o rimovibili, sia nelle edentulie totali che nelle parziali e nelle singole. La sostituzione tramite impianti osteointegrati di uno o più denti mancanti è subordinata alla presenza, originaria o ottenuta tramite metodiche di rigenerazione, di condizioni anatomiche (quantità e qualità dell'osso) che permettano l'adeguato posizionamento degli impianti al fine di un risultato quanto più possibile predicibile e duraturo. Gli impianti possono essere utilizzati anche quando il numero o le condizioni degli elementi naturali non sono idonei a sopportare il carico di una protesi fissa.

## **Diagnosi e pianificazione del trattamento**

Prima di qualsiasi cura odontoiatrica protesica sono necessarie una diagnosi e una pianificazione del trattamento (Kornman 1987, Lang 1996, Lobene 1986, Mombelli 1992, Clark 1990).

La pianificazione del trattamento permette di determinare la sequenza degli interventi clinici più appropriati al fine di conseguire gli obiettivi terapeutici concordati con il singolo paziente in base anche alla sua motivazione, alle sue priorità ed alle sue aspettative (Abbott 1984, Abrams 1986, ADA 1995, Bader 1995, Friedman 1985, Hall 1994, Wilkinson 1990).

La diagnosi e la pianificazione devono basarsi sulla raccolta dell'anamnesi medica e stomatologica, sull'esecuzione di un esame obiettivo intra ed extra-orale eseguito seguendo una procedura quanto più possibile standardizzata così da garantire la completezza dell'indagine, suggerire la necessità di eventuali approfondimenti, consentire uniformità di giudizio clinico, permettere una raccolta utile per attività di audit e servire come occasione di formazione professionale permanente (Kress 1987, Rosenberg 1988, Shugars 1995, Sondell 1997, Tedesco 1994).

La pianificazione del trattamento è un punto fondamentale per la buona riuscita di una cura odontoiatrica.

La pianificazione deve basarsi su un esame clinico, sui risultati di indagini, su una valutazione dei desideri e delle aspettative del paziente.

Sebbene un approccio centrato sul paziente sia l'ideale, il contributo del paziente è invariabilmente soggettivo; la difficoltà nel pianificare una cura consiste, quindi, nel soddisfare sia la soggettività del paziente che i più aggiornati protocolli professionali relativi alle cure cliniche, tenendo anche presente che la motivazione del paziente al raggiungimento dei risultati desiderati è un importante prerequisito per l'efficacia del trattamento.

Una strategia che mira al ripristino della salute orale deve essere alla base di ogni piano di trattamento.

Il piano deve essere realistico rispetto alle conoscenze e all'esperienza dell'odontoiatra, agli attuali principi terapeutici, alla prevista risposta biologica, alle procedure e ai materiali; esso deve comprendere, ogni qualvolta sia possibile, anche diverse opzioni e priorità terapeutiche determinabili sulla base dell'anamnesi medica e dentale, dei desideri e delle aspettative del paziente, della motivazione dello stesso, nonché sulla base dei costi previsti, della probabilità di una regolare frequentazione degli appuntamenti programmati, della cario-recettività, del controllo di placca.

#### **Un piano di trattamento protesico deve:**

- 1. esprimere un approccio informato ed esauriente alla cura;**
- 2. includere tutte le opzioni di trattamento possibili e, dopo averle esaminate, scegliere la più adatta per quel particolare paziente anche in relazione a sue specifiche richieste ;**

3. **garantire una sequenza e una tempistica appropriate alla terapia prevista;**
4. **risolvere il problema attuale del paziente;**
5. **consentire un ritorno alla salute orale per il paziente;**
6. **offrire il massimo di probabilità di beneficio a lungo termine;**
7. **valutare la prognosi, compresi gli eventuali effetti secondari e complicazioni;**
8. **ridurre al minimo i rischi di fraintendimento e di possibili contenziosi legali;**
9. **favorire un rapporto continuativo di fiducia con il paziente;**
10. **facilitare la cura programmata, il mantenimento e controlli regolari;**
11. **essere efficace ed efficiente;**
12. **soddisfare le esigenze e le aspettative, purchè realistiche, del paziente.**

**Ai fini della longevità di un restauro, così come per la salute della dentatura naturale, risultano determinanti una buona pratica di igiene orale, controlli professionali periodici ed una corretta terapia di mantenimento igienico.**

### ***Bibliografia***

*Abbott FB. Psychological assessment of the prosthodontic patient before treatment. Dent Clin of North Am 1984; 28: 361-367.*

*Abrams RA, Ayers CS, Vogt Petterson M. Quality assessment of dental restorations: a comparison by dentists and patients. Community Dent Epidemiol 1986;14: 317-319.*

*American Dental Association House of Delegates. Dental Practice Parameters. Parameters for oral health conditions. 1996.*

*Bader JD, Shugars DA. Variation in dentists' clinical decision. J Public Health Dent 1995; 55: 181-188.*

*Chiche G, Pinault A. L'estetica nella protesi fissa anteriore. Cap. 1-2, pag. 13-52. Resch Editrice, 1995.*

*Di Febo G. La protesi nella malattia parodontale. in "Parodontologia" (a cura di Calandriello M, Carnevale G, Ricci G) Pag. 589, Editrice Cides Odonto. Edizioni internazionali, 1986.*

*Friedman JW. Development of criteria and standards for dental care. Dent Clin North Am, 1985: 29: 465-475.*

*Hakestam U, Karlsson T, Soderfeldt B, Rydèn O, Glantz PO. Does the quality of advanced prosthetic dentistry determine patient satisfaction? Acta Odontol Scand 1997; 55: 365-371.*

*Hall WB, Roberts EW, LaBarre EE. Decision making in dental treatment planning. Mosby-Year Book, 1994.*

*Karasneh J, Al-Omiri MK, Al-Hamad KQ, Al Quran FA. Relationship between patients' oral health-related quality of life, satisfaction with dentition, and personality profiles. J Contemp Dent Pract. 2009;10(6):49-56.*

*Kress G. Improving patient satisfaction. International Dental Journal 1987; 37: 117-122.*

*Rosenberg MM, Kay HB, Keough BE, Holt RL. Periodontal and prosthetic management for advanced cases. Quintessence Publishing Co., 1988.*

*Shugars DA, D. Bader. Practice Parameters in Dentistry: Where do we stand? JADA, 1995; 126: 1134-1143.*

*Sondell K., Soderfeldt B. Dentist-patient communication: A review of relevant models. Acta Odontol Scand 1997; 55: 116-126.*

*Tedesco L, Garlapo DA. Social and economic factors in prosthodontic practice and education. Journal of Prosthetic Dentistry 1994; 71:310-315.*

*Wilkinson MD. Treatment plans and cost estimates. Br Dental J 1990; 168 (12): 446-458*

## **Esami preliminari al trattamento protesico**

Qualunque approccio terapeutico si scelga di adottare, è consigliabile raccogliere una documentazione più completa possibile.

### **Esame extraorale**

- Osservazione delle asimmetrie facciali, analisi del sorriso e dell'andamento del piano incisale e del piano oclusale
- Palpazione delle articolazioni temporomandibolari e delle relative strutture, sia in statica che in dinamica
- Palpazione delle ghiandole linfatiche

### **Esame intraorale**

- Esame dei tessuti molli orali compresi le labbra, la lingua e il pavimento della bocca
- Esame parodontale basato sul sondaggio parodontale, sul rilevamento della mobilità dentale, sulla valutazione dell'igiene orale (Almas 1986, Armitage 1996, Armitage 1995, Haffajee 1994, Kornman 1987, Lang 1996, Lobene 1986, Mombelli 1986, Mombelli 1986). Si rimanda alle raccomandazioni cliniche in parodontologia per i dettagli relativi all'esame parodontale.
- Esame sistematico di tutte le superfici degli elementi dentari presenti mirato a valutare eventuali restauri, presenza/assenza di carie, presenza/assenza di perdite di superficie dentaria
- Prove di vitalità degli elementi dentari e valutazione di tutte le esigenze di trattamento e/o ritrattamento endodontico
- Esame della funzione masticatoria e analisi oclusale sia in massima intercuspideazione che

nei movimenti mandibolari di lateralità e di protrusiva (Ash 1995, Bell 1990, Clark 1990, Dawson 1996, Dawson 1995).

- Valutazione della dimensione verticale di occlusione (DVO)
- Osservazione del problema riferito dal paziente, se questi è in grado di identificare un determinato dente o un'area della cavità orale
- Esame delle protesi esistenti per verificarne l'adattamento e la chiusura marginale, la ritenzione la funzione e l'accettabilità biologica
- Valutazione dell'aspetto dei denti per quanto riguarda la forma e il colore in relazione all'età del paziente, più un'analisi della fonazione

Lo studio dei modelli diagnostici in gesso possibilmente montati su un articolatore è utile per l'impostazione del piano di trattamento (Dawson 1989, Lytla 1990, Mc Kee 1997, Okeson 1996, Wiskott 1995).

Gli esami radiologici endorali sono indicati nei casi in cui rappresentano un utile complemento per la diagnosi ed il piano di trattamento (Lang 1977, Stheeman 1995, US DHHS 1988, Van der Stelt 1993).

La metodica indicata per la radiografia endorale è la tecnica dei raggi paralleli con l'ausilio di sistemi di orientamento della radiografia. Il ricorso alla ortopantomografia può essere indicato come eventuale approfondimento diagnostico alla luce di dettagli clinico-anamnestici, così come l'utilizzo di TC o sistemi "cone beam" (White 2008).

L'uso di documentazione fotografica preoperatoria, benchè non essenziale, può essere di ausilio nel corso della terapia.

### **Bibliografia**

*Almas K, Bulman JS, Newman HN. Assessment of periodontal status with CPITN and conventional periodontal indices. J Clin Periodontol 1991; 18: 654-659.*

*Armitage GC. Clinical evaluation of periodontal diseases. Periodontol 2000, 1995; 39-53.*

*Armitage GC. Periodontal Diseases: Diagnosis. Annals Periodontol 1996; 1: 37-215.*

*Ash MM, Ramfjord SP. Occlusion. 4th ed. WB Saunders, Philadelphia, 1995.*

- Bell WE. *Orofacial pain classification, diagnosis, management, 4th ed.* Year Book Medical Publishers, Chicago, 1990.
- Clark GT, Seligman DA, Solberg WK, Pullinger AG. Guidelines for the treatment of temporomandibular disorders. *J Craniomandib Disord Facial Oral Pain* 1990; 4: 80-88.
- Curley A, Hatcher DC. Cone beam CT--anatomic assessment and legal issues: the new standards of care. *J Calif Dent Assoc.* 2009;37(9):653-62.
- Dawson PE. A classification system for occlusions that relates maximal intercuspation to the position and condition of the temporomandibular joints. *J Prosthet Dent* 1996; 75: 60-66.
- Haffajee AD, Socransky SS. Microbiological etiological agents of destructive periodontal diseases. *Periodontology* 2000 1994; 5: 66-77.
- Kornman KS. Nature of periodontal diseases: Assessment and diagnosis. *J Periodont Res* 1987; 22: 192-204.
- Lang N, Hill R. Radiographs in periodontics. *J Clin Periodontol* 1977; 4: 16-28.
- Lang NP, Tonetti MS. Periodontal diagnosis in treated periodontitis. Why, when and how to use clinical parameters. *Journal of Clinical Periodontology*, 1996; 23: 240-250.
- Lobene RR, Weatherford T, Ross NM, Lamm RA, Menaker L. A modified gingival index for use in clinical trials. *Clin Prev Dent* 1986; 8: 3-6.
- Lytle JD. Clinician's index of occlusal disease: definition, recognition and management. *Int J Periodont Restorative Dent* 1990; 10: 102-123.
- McKee JR. Comparing condylar position repeatability for standardized versus nonstandardized methods of achieving centric relation. *J Prosthet Dent* 1997; 77:280-284.
- Mombelli A, Graf H. Depth-force patterns in periodontal probing. *J Clin Periodontol* 1986; 13: 126-130.
- Mombelli A, Muhle T, Frigg R. Depth-force patterns of periodontal probing. Attachment-gain in relation to probing force. *J Clin Periodontol* 1992; 19: 295-300.
- Okeson JP, ed. *Orofacial pain: Guidelines for assessment, diagnosis, and management.* Quintessence Publishing Co, Chicago 1996.
- Stheeman SE, van't Hof MA, Mileman PA, van der Stelt PF. Use of the Delphi technique to develop standards for quality assessment in diagnostic radiology. *Community Dent Health* 1995; 12: 194-199.
- US Department of Health and Human Services. "The selection of Patients for Xray Examinations. Dental Radiographic Examinations". Rockville: Public Health Service Food and Drug Administrations, 1988.
- Van der Stelt PF. Modern radiographic methods in the diagnosis of periodontal disease. *Adv Dent Res.* 1993; 7: 158-162.
- White SC. Cone-beam imaging in dentistry. *Health Phys.* 2008;95(5):628-37.

## **Documentazione clinica, presentazione del piano di trattamento al paziente, consenso informato**

Prima di iniziare un trattamento su un paziente, è necessario ottenere un valido consenso.

Perché il consenso sia valido, occorre esporre al paziente lo scopo, la natura, i possibili effetti collaterali, i rischi e le probabilità di successo del trattamento stesso, non dimenticando di proporre le eventuali alternative possibili (Ghafurian 2009, Kinderknecht 1995).

E' buona prassi, anche se non obbligatoria, specie in occasione di riabilitazioni complesse, conservare ogni documentazione relativa allo specifico caso clinico.

Il paziente deve essere al corrente che tutte le informazioni raccolte saranno considerate riservate (Hoad-Reddick 1988, Kay 1997, Newman 1995).

La documentazione clinica odontoiatrica ideale, laddove la norma la renda obbligatoria, dovrebbe registrare tutta l'anamnesi medica/dentale/sociale pertinente; segnalare eventuali reazioni avverse a prodotti e/o materiali utilizzabili in ambito odontoiatrico; registrare le condizioni dentali, parodontali, occlusali e di igiene orale del paziente; registrare il motivo della visita da parte del paziente; registrare i trattamenti effettuati; includere le radiografie e la corrispondenza; contenere una nota accurata di eventuali reclami e i provvedimenti presi; registrare le mancate visite e le conseguenze relative; fornire dettagli dei colloqui avuti con il paziente, compresi i trattamenti che il paziente rifiuta o ai quali non collabora; fornire un mezzo per identificare il paziente; indicare i richiami periodici per i pazienti (Hoad-Reddick 1988, Kay 1997).

Quando un paziente accetta di iniziare un piano di trattamento, deve esserci con l'odontoiatra un accordo chiaro, che definisca gli scopi e la natura del trattamento, le responsabilità del paziente, i costi e il livello di impegno richiesto per garantirne la riuscita. Anche se l'accordo può essere verbale o implicito, è comunque prudente ottenere un consenso a beneficio di una maggiore chiarezza per entrambe le parti.

Il consenso è legato alla capacità di comprensione e di elaborazione di un giudizio chiaro ed equilibrato. Se il piano di trattamento viene modificato, le modifiche e le relative implicazioni devono essere spiegate chiaramente al paziente (Levine 1995).

Le varie opzioni di trattamento possono essere presentate al paziente a voce, fornendo tutte le necessarie spiegazioni. Nei casi complessi e difficili occorrerà una chiara esposizione dei costi in relazione alle diverse opzioni terapeutiche per evitare possibili malintesi.

Nei casi complessi e difficili contraddistinti da almeno una delle seguenti caratteristiche: tecniche di non comune utilizzo nella pratica odontoiatrica; terapie non note alla maggior parte dei pazienti o di difficile comprensione; sperimentazione di tecniche e/o materiali; utilizzazione di biomateriali; cure prestate a minori, infermi di mente o interdetti, è consigliabile il consenso informato scritto.



Il piano di trattamento può includere consigli per una buona manutenzione del dispositivo protesico, risultati e rischi previsti, le varie opzioni di follow-up futuro, il numero e la frequenza dei controlli; può, altresì, fornire indicazioni in merito alla prognosi e una stima della durata presunta dei lavori ricostruttivi; deve, inoltre, fornire una stima accurata dei probabili costi immediati e a lungo termine, nonché le scadenze e le modalità di pagamento (Creugers 1994, Garbin 2008, Libby 1997, Scurria 1998, Valderhaug 1993, Walton 1986).

### **Bibliografia**

Creugers NHJ, Kayscr AF, van't Hof MA. *A meta-analysis of durability data on conventional fixed bridges. Community Dent Oral Epidemiol* 1994; 22: 448-452.

Garbin CA, Garbin AJ, Saliba NA, de Lima DC, de Macedo AP. *Analysis of the ethical aspects of professional confidentiality in dental practice. J Appl Oral Sci.* 2008 ;16(1):75-80.

Ghafurian R. *Dental school patients' understanding of informed consent. J Dent Educ.* 2009 ;73(12):1394-400.

Hoad-Reddick G, Grant AA. *Prosthetic status: the formation of a schedule. J Prosthet Dent, January* 1988.

Kay E, Locker D. *Effectiveness of oral health promotion: a review. London: Health Education Authority, 1997.*

Kinderknecht KE, Hilsen KL, Attanasio R, DeSterno C. *Informed consent for the prosthodontic patient with Temporomandibular Disorder. J Prosthodont.* 1995; 4: 205-209.

Levine RA, Shanaman RH. *Translating clinical outcomes to patient value: an evidence-based treatment approach. Int J Periodontics Restorative Dent* 1995; 15: 186-200.

Libby Greg, Michael R, Arcuri, William E. LaVelle, Lisa Hebl. *Longevity of fixed partial dentures. Journal of Prosthetic Dentistry,* 1997; 78: 127-131.

Scurria S, Bader JD, Daniel A. *Meta-analysis of fixed partial denture survival: Prostheses and abutments. Journal of Prosthetic Dentistry* 1998; 79; 459-464.

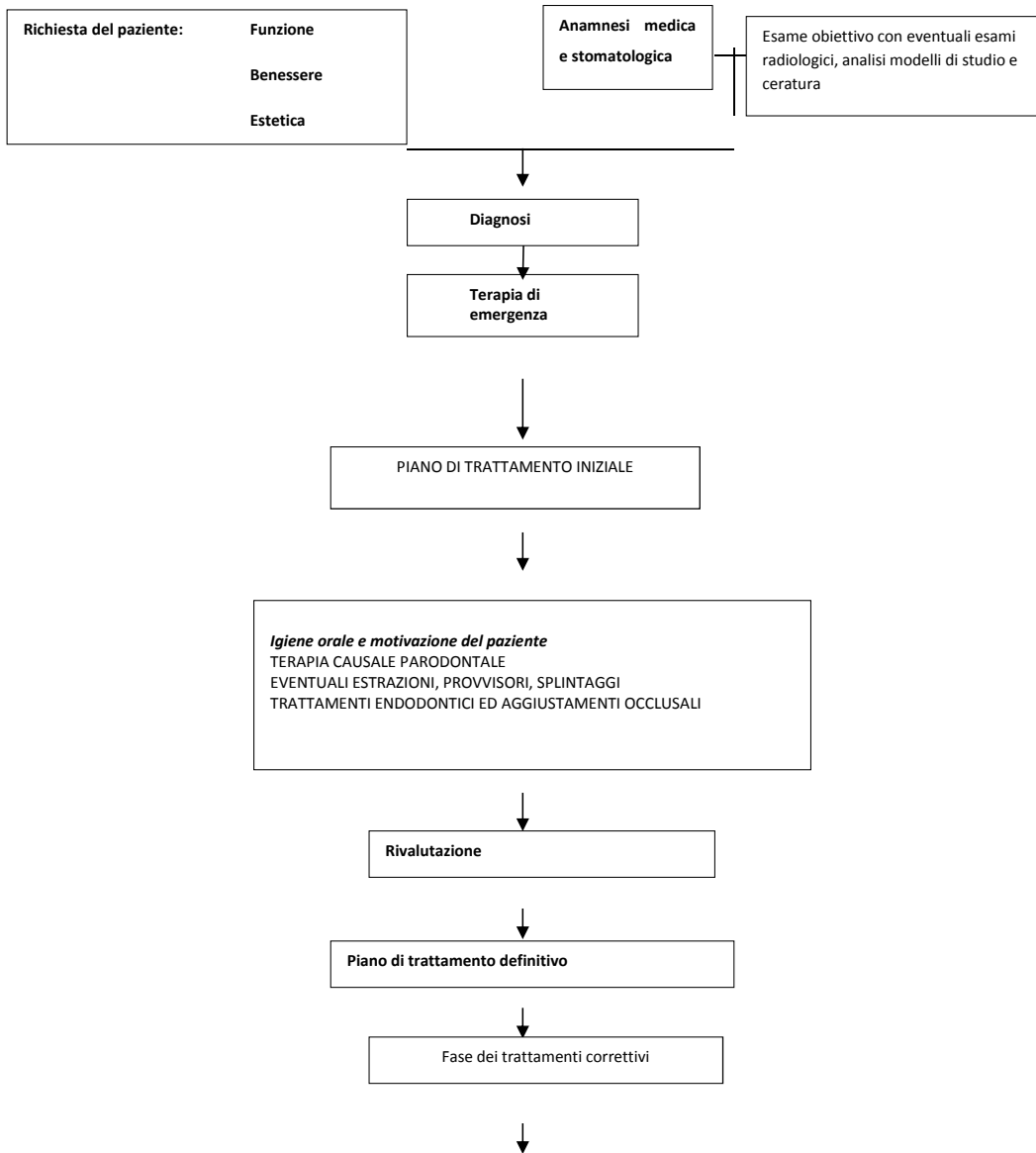
Valderhaug J, Ellingsen JE, Jokstad A. *Oral Hygiene, periodontal conditions and carious lesions in patients treated with dental bridges: A 15-year clinical and radiographic follow-up study. J Clin Periodontal,* 1993; 20: 482-89.

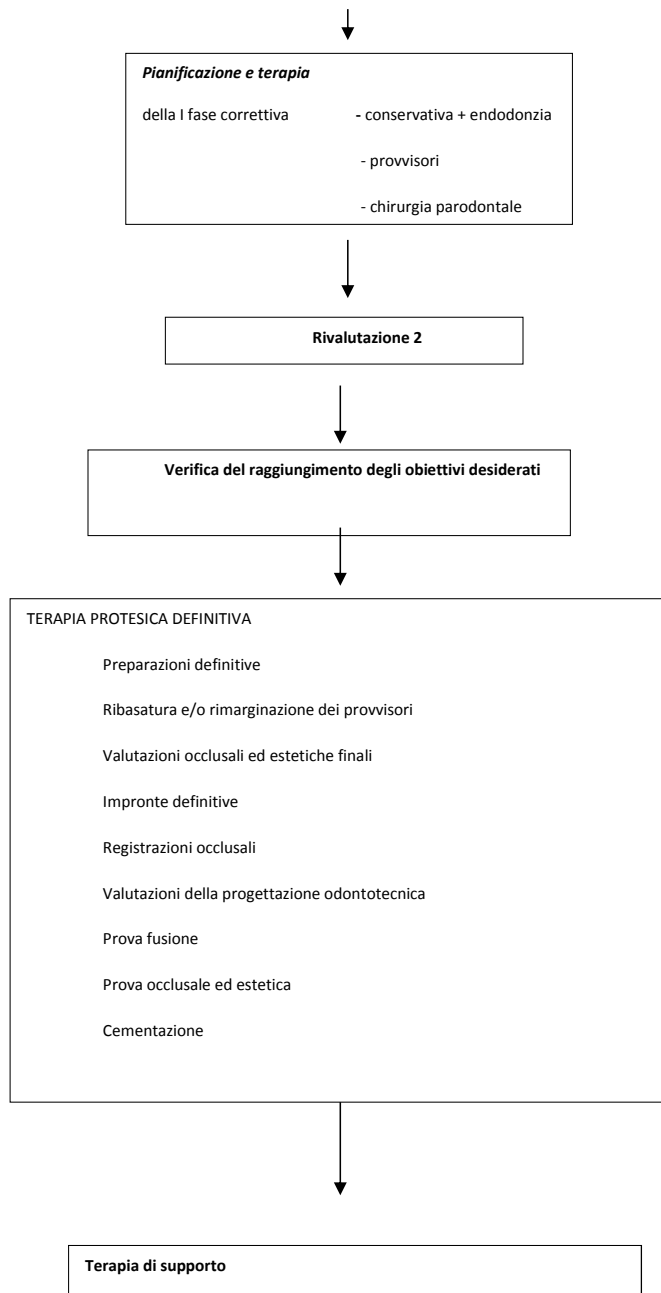
Walton JN, Gardner F, Agar R. *A survey of crown and fixed partial denture failures: length of service and reasons for replacement. Journal of Prosthetic Dentistry* 1986; 56, 416-421.

Il piano di trattamento protesico può essere suddiviso in varie fasi, dove ogni fase clinica deriva da quella precedente. Alla fine di ogni fase va fatta una rivalutazione che può anche portare ad una revisione e/o modifica della cura precedentemente stabilita.

Può essere utile schematizzare la sequenzialità delle fasi del trattamento protesico in un “albero decisionale”.

## Albero decisionale del trattamento protesico





## **Occlusione in terapia protesica**

Ogni terapia protesica presuppone, in fase diagnostica, un adeguato esame dell'occlusione dentale e della funzione masticatoria del paziente (Beyron 1973, Carlsson 2009).

Nella maggior parte delle terapie protesiche la posizione di riferimento statica dell'occlusione tra le arcate antagoniste ("posizione di massima intercuspidação") ed i rapporti occlusali dinamici non devono essere alterati nel corso del trattamento (approccio conformativo) (Wassell 1998, Celenza 1984a, Celenza 1984b, , McNeill 1997, Carlsson 2009).

Condizioni cliniche specifiche possono rendere necessario, per il raggiungimento degli obiettivi della terapia, una modifica dei rapporti occlusali sia statici che dinamici (approccio riorganizzativo) (Wassell 1998, Celenza 1984a, Celenza 1984b, McNeill 1997, Dawson 2007).

Come criterio generale si adotta un approccio conformativo nei casi in cui i rapporti esistenti consentono la realizzazione della terapia protesica programmata; la dentatura residua può essere utilizzata come riferimento per la costruzione degli aspetti statici e dinamici del nuovo restauro protesico: si è in presenza di rapporti occlusali giudicati fisiologici (McNeill 1997).

Si adotta un approccio riorganizzativo nei casi in cui i rapporti esistenti non consentono l'esecuzione della terapia protesica programmata; quando la dentatura residua non può essere utilizzata come riferimento per lo sviluppo degli aspetti statici e dinamici del restauro protesico; quando altri parametri clinici e/o funzionali valutati dall'operatore che esegue il trattamento indicano la necessità di reimpostare lo schema occlusale esistente (McNeill 1997).

In presenza di una massima intercuspidação stabile è consigliabile evitare di intervenire sulle superfici dentali non strettamente coinvolte dalla terapia protesica (Celenza 1984a). In assenza di precise necessità ricostruttive sono da evitare interventi volti a modificare il tipo di disclusione presente nel paziente.

Nei pazienti affetti da sintomi disfunzionali, sebbene il trattamento protesico possa essere necessario per necessità dettate dall'edentulia o dalle condizioni dentali, esso non costituisce terapia d'elezione per la risoluzione di patologie temporomandibolari (De Boever 2000a, De Boever 2000b).

Come criterio generale in pazienti che presentano sintomi di disfunzioni temporomandibolari (dolore facciale cronico o acuto non di origine dentale, dolore articolare, dolore muscolare, restrizioni gravi dei movimenti mandibolari) non devono essere intraprese terapie protesiche prima che sia stata formulata una diagnosi e che una terapia reversibile abbia dimostrato una regressione dei sintomi stabile nel tempo (De Boever 2000a, De Boever 2000b, Okeson 2008).

Nelle condizioni cliniche che richiedano un approccio riorganizzativo esistono differenti tecniche di registrazione della nuova relazione statica maxillo-mandibolare.

La maggior parte delle tecniche fanno riferimento ad una posizione a livello articolare (“posizione di relazione centrica”) (Keshvad 2000a, b, 2001, Dawson 2007, Celenza 1984b, Becker 2000).

Sono numerose le tecniche di registrazione della posizione spaziale reciproca maxillo-mandibolare che vengono utilizzate: il criterio di scelta della metodica dovrebbe essere in relazione alla compatibilità della posizione registrata con un’adeguata funzione ed alla riproducibilità della posizione stessa (McNeill 1997, Dawson 2007, Celenza 1984b).

Per quanto riguarda i rapporti occlusali dinamici, nei trattamenti che prevedono un approccio riorganizzativo, a grandi linee, si definiscono tre tipi di schemi terapeutici in base ai contatti eccentrici programmati (McNeill 1997, Dawson 2007):

- occlusione mutuamente protetta con guida canina: il movimento di lateralità è guidato dal canino del lato lavorante ed il movimento di protrusione dagli incisivi; i contatti dei denti guida permettono la disclusione di tutti gli altri elementi;
- occlusione con funzione di gruppo: il contatto simultaneo di più denti del lato lavorante permette la disclusione dei denti sul lato non lavorante;
- occlusione bilanciata: è presente contatto simultaneo di tutti i denti durante i movimenti escursivi. Trova la principale indicazione nel campo della protesi totale rimovibile.

La registrazione della posizione di massima intercuspide è indicata qualora si adotti un approccio conformativo (Wassell 1998, Celenza 1984a).

La registrazione della posizione mandibolare in relazione centrica è indicata qualora si adotti un approccio riorganizzativo (Wassell 1998, Celenza 1984b).

In presenza di impianti il controllo neuromuscolare della funzione masticatoria avviene secondo modalità differenti rispetto a quanto avviene su denti naturali (Klineberg 1999, Van Steenberghe 2006).

Sebbene vi siano evidenze di differenti livelli di sensibilità e differenti meccanismi di controllo del contatto occlusale, non esistono attualmente evidenze riguardo all’utilizzo di specifiche strategie occlusali rispetto a quanto avviene nei trattamenti protesici su denti naturali (Gross 2008, Carlsson 2009).

**Ogni terapia protesica presuppone, in fase diagnostica, un adeguato esame dell’occlusione dentale e della funzione masticatoria del paziente.**

I materiali per registrare i rapporti oclusali statici possono essere vari e dovrebbe essere in grado di registrare in modo rapido e preciso i dettagli delle superfici dentali oclusale e assio-occlusali; garantire un tempo di lavorazione sufficiente per il corretto posizionamento della mandibola in assenza di una stabile posizione di massima intercuspide dentale, offrendo al tempo stesso un rapido passaggio allo stato solido; essere dimensionalmente stabile e ritagliabile senza deformazioni, una volta indurito o passato allo stato solido.

Le tecniche adottate per le procedure di rimozione, pulizia, decontaminazione, identificazione e conservazione non dovrebbero portare a errori significativi.

L'utilità clinica in terapia protesica dei sistemi strumentali attualmente disponibili per la valutazione funzionale dell'occlusione può essere valutata a seconda dell'ambito applicativo:

- diagnosi: la bassa sensibilità e specificità che accomuna i sistemi di analisi li rende irrilevanti ai puri fini diagnostici.

Nessun sistema disponibile (analisi dei rapporti statici, del movimento mandibolare, dell'attività muscolare, dei contatti dentali, della postura) presenta vantaggi rispetto al semplice esame clinico (Baba 2000, Klasser & Okeson 2006, Lund 1995).

- controllo degli effetti della terapia: il problema della ripetibilità complica la possibilità di effettuare confronti tra misure rilevate in momenti diversi. L'ipotesi di testare gli effetti di una terapia protesica strumentalmente resta suggestiva, ma non trova supporto nella letteratura esistente (Tsolka 1992, Dao 1988, Lund 1995, Baba 2000, Klasser & Okeson 2006).

- progettazione e costruzione protesica: la riproduzione extra-orale della posizione spaziale del tavolo oclusale e la simulazione dei movimenti mandibolari tramite articolatori dovrebbero consentire una semplificazione delle fasi tecniche di realizzazione della protesi e del suo adattamento clinico. Esiste un'ampia mole di letteratura al riguardo. Il livello qualitativo è medio-basso, le conclusioni contrastanti (Lundeen 1978, Becker & Kaiser 1993, Carlsson 2009a, Dawson 2007, McNeill 1997, Pokorny 2008, Shillenburg 1997, Wiskott & Belser 1995, Koolstra 2002).

Nelle terapie protesiche coinvolgenti poche superfici oclusali la rilevanza di queste informazioni è scarsa.

Nelle terapie protesiche coinvolgenti la maggior parte delle superfici oclusali, l'utilizzo di un articolatore implica necessariamente l'impostazione di dati relativi alla posizione spaziale ed alla simulazione dei movimenti limite. Tali valori possono essere definiti arbitrariamente, definiti

utilizzando dati medi misurati su popolazione che si presumono adeguati per il paziente in terapia, oppure misurati sul paziente specifico. Non esistono evidenze scientifiche per preferire una metodica. In assenza di evidenze, la scelta del tipo di approccio è di natura empirica da parte dell'operatore, basata su un'analisi costi/benefici in funzione degli obiettivi definiti (schemi occlusali, tipologia di contatti, materiali).

La letteratura relativa al confronto tra sistemi elettronici o informatici e sistemi meccanici non evidenzia differenze di riproducibilità dei dati (Kukukles 2005, Petrie 2003).

### **Bibliografia**

*Baba K, Tsukiyama Y, Clark GT. Reliability, validity, and utility of various occlusal measurement methods and techniques. J Prosthet Dent. 2000;83:83-9.*

*Becker CM, Kaiser DA, Schwalm C. Mandibular centricity: centric relation. J Prosthet Dent. 2000;83:158-60.*

*Becker CM, Kaiser DA. Evolution of occlusion and occlusal instruments. J Prosthodont 1993;2:33-43.*

*Beyron H. Occlusion: point of significance in planning restorative procedures. J Prosthet Dent. 1973;30:641-52.*

*Carlsson GE. Critical review of some dogmas in prosthodontics. J Prosthodont Res. 2009 ;53:3-10.*

*Carlsson GE. Dental occlusion: modern concepts and their application in implant prosthodontics. Odontology 2009; 97:8-17.*

*Celenza FV. The theory and clinical management of centric positions: I. Centric occlusion. Int J Periodontics Restorative Dent. 1984;4:8-26.*

*Celenza FV. The theory and clinical management of centric positions: II. Centric relation and centric relation occlusion. Int J Periodontics Restorative Dent. 1984;4:62-86.*

*Dao TT, Feine JS, Lund JP. Can electrical stimulation be used to establish a physiologic occlusal position? J Prosthet Dent 1988; 60(4):509-14.*

*Dawson PE. Functional occlusion. Mosby, St. Luis, 2007.*

*Gross MD. Occlusion in implant dentistry. A review of the literature of prosthetic determinants and current concepts. Aust Dent J 2008; 53:S60-S68.*

*De Boever JA, Carlsson GE, Klineberg IJ. Need for occlusal therapy and prosthodontic treatment in the management of temporomandibular disorders. Part I. Occlusal interferences and occlusal adjustment. J Oral Rehabil. 2000 May;27(5):367-79.*

*De Boever JA, Carlsson GE, Klineberg IJ. Need for occlusal therapy and prosthodontic treatment in the management of temporomandibular disorders. Part II: Tooth loss and prosthodontic treatment. J Oral Rehabil. 2000 Aug;27(8):647-59.*

*Keshvad A, Winstanley RB. An appraisal of the literature on centric relation. Part I. J Oral Rehabil. 2000;27:823-33.*

*Keshvad A, Winstanley RB. An appraisal of the literature on centric relation. Part II. J Oral Rehabil. 2000; 27:1013-23.*

Keshvad A, Winstanley RB. *An appraisal of the literature on centric relation. Part III. J Oral Rehabil.* 2001;28:55-63.

Klasser GD, Okeson JP. *The clinical usefulness of surface electromyography in the diagnosis and treatment of temporomandibular disorders. JADA* 2006;137:763-71.

Klineberg I, Murray G. *Osseoperception: sensory function and proprioception. Adv Dent Res* 1999; 13; 120.

Koolstra JH. *Dynamics of the human masticatory system. Crit Rev Oral Biol Med* 2002;13:366-376.

Kucukles N., Ozkan H., Ari-Demirakaya A., Cilingirturk A.M. *Compatibility of mechanical and computerized axiographs: A pilot study. J Prosth dent* 2005; 94:190-194.

Lund JP, Widmer CG, Feine JS. *Validity of diagnostic and monitoring tests used for temporomandibular disorders. J Dent Res.* 1995;74:1133-43.

Lundeen HC, Shryock EF, Gibbs CH. *An evaluation of mandibular border movements: their character and significance. J Prosthet Dent* 1978; 40: 442-52.

McNeill C (ed.). *Science and practice of occlusion. QuintessencePublishing, Chicago, 1997.*

Okeson JP. *Management of temporomandibular disorders and occlusion. 6th edition, Mosby, St. Luis, 2008.*

Petrie C.S., WoolseyG.D., Williams K. *Comparison of recordings obtained with computerized axiography and mechanical pantography at 2 time intervals. J Prostodontics* 2003; 12: 102-110.

Pokorny PH, Wiens JP, Litvak H. *Occlusion for fixed prosthodontics: a historical perspective of the gnathological influence. J Prosthet Dent.* 2008; 99:299-313.

Shillingburg HT, Hobo S, Whitsett LD. *Fundamentals of fixed prosthodontics, 3rd ed., Quintessence Publishing Co., Chicago, 1997.*

Tsolka P, Woelfel JB, Man WK, Preiskel HW. *A laboratory assessment of recording reliability and analysis of the K6 diagnostic system. J Craniomand Disord* 1992; 6:273-80.

Van Steenberghe D, Jacobs R. *Jaw motor inputs originating from osseointegrated oral implants. J Oral Rehabil.* 2006; 33:274-81.

Wassell RW, Steele JG, Welsh G. *Considerations when planning occlusal rehabilitation: a review of the literature. Int Dent J.* 1998;48:571-81.

Wiskott HW, Belser UC. *A rationale for a simplified occlusal design in restorative dentistry: historical review and clinical guidelines. J Prosthet Dent.* 1995;73:169-83.

## **Protesi fissa**

I dispositivi protesici fissi consentono il restauro e/o la sostituzione dei denti con elementi artificiali che non possono essere rimossi dalla bocca da parte del paziente.



**In ogni circostanza i vantaggi devono giustificare il trattamento richiesto e controbilanciarne gli effetti negativi.**

**La realizzazione del dispositivo protesico fisso deve essere intrapresa solo nelle situazioni in cui il trattamento restaurativo avanzato sia ritenuto chiaramente in grado di migliorare lo stato di salute orale e psicologica del paziente.**

**Per tutte le realizzazioni di dispositivi protesici fissi è richiesta la presenza di pilastri idonei per qualità, locazione e prognosi. Il ricorso a dispositivi protesici fissi può essere indicato anche nell'ambito di un trattamento restaurativo che comporti l'uso di impianti.**

**La sostituzione di dispositivi protesici incongrui deve essere preceduta dalla conoscenza e dal controllo delle cause all'origine dell' insuccesso.**

#### **Indicazioni all'utilizzo di corone complete e restauri parziali**

1. restaurare e/o migliorare la forma, la funzionalità e l'estetica di denti gravemente deteriorati, consumati o fratturati, in caso di controindicazione o insuccesso clinico di forme di restauro più semplici;
2. ridurre il rischio di fratture in denti ampiamente restaurati, inclusi i denti posteriori sottoposti a trattamento endodontico;
3. modificare la forma, le dimensioni e l'inclinazione dei denti per scopi estetici o funzionali.

#### **Indicazioni all'utilizzo di dispositivi protesici "a ponte"**

1. sostituire uno o più denti di importanza funzionale o estetica;
2. evitare lo spostamento dei denti e migliorare la stabilità oclusale;
3. migliorare il comfort funzionale.

#### **Passaggi operativi in protesi fissa:**

1. preparazione dell'elemento naturale
2. rilevamento dell'impronta
3. posizionamento di elementi provvisori
4. prova del manufatto protesico

5. cementazione del manufatto protesico
6. controlli periodici

### Preparazione

La preparazione dell'elemento naturale deve essere realizzata nell'ottica di preservare il più possibile il tessuto dentale, seguendo l'anatomia esistente e creando, nello stesso tempo, lo spazio necessario alla realizzazione di un corretto dispositivo (Schillingburg 1981).

La scelta del disegno della preparazione deve essere effettuata in base al progetto clinico protesico, al parodonto marginale, alle necessità estetiche e al tipo di materiale restaurativo (Pascoe 1978, Dehoff 1989, Gavelis 1981).

In particolare, è necessario considerare l'anatomia e il grado di distruzione coronale, la presenza di restauri a livello della corona dentale (dalle otturazioni ai perni moncone), i rapporti con i denti e i tessuti molli adiacenti, eventuali malposizioni e conseguente necessità di riallineamento, le relazioni occlusali e la funzione (Martignoni 1987, Kuwata 1980).

E' fondamentale definire una preparazione che rispetti il corretto rapporto tra ritenzione e conicità oltre a fornire una forma di resistenza e di ritenzione del manufatto adeguata (Ayad 2009, Nordlamder 1988, Parker 1993, Parker 1991, Wiskott 1996).

In caso di necessità di splintaggio di più elementi è importante controllare il parallelismo dei monconi in relazione all'asse d'inserzione eliminando ogni sottosquadro per consentire un corretto alloggiamento del dispositivo protesico (Mc Lean 1979, 1980).

E' indicato effettuare preparazioni protesiche con margini leggibili, geometria appropriata ed in presenza di un parodonto sano (Syu 1993, Donovan 1985).

Quando è possibile, è consigliato raggiungere uno stato di salute parodontale prima di ultimare i trattamenti protesici e restaurativi; il margine più favorevole alla salute del parodonto è quello posizionato coronalmente alla gengiva marginale (Bader 1991, Lang 1983).

Se i margini della restaurazione si estendono dentro il solco gengivale è preferibile avere un'adeguata banda di gengiva aderente. Il posizionamento dei margini nel compartimento intrasulculare può essere indicato per esigenze estetiche, presenza di carie sottogengivali, presenza di margini di restauri preesistenti o necessità di una maggiore ritenzione (Richter-Snapp 1988, Carnevale 1990, 1983, Di Febo 1986, Chiche 1995).

**La preparazione dell'elemento naturale va realizzata conservando il più possibile il tessuto dentale e seguendo l'anatomia dell'elemento stesso, compatibilmente al disegno protesico pianificato ed ai materiali che si è deciso di utilizzare per il restauro.**

**Un corretto rapporto ritenzione/conicità associato ad un'adeguata forma di resistenza sono alla base di una buona preparazione del dente.**

**La scelta del disegno della preparazione è conseguente al progetto clinico protesico, alle caratteristiche biologiche, funzionali e ai risultati estetici che si vogliono raggiungere.**

### **Bibliografia**

*Ayad MF, Johnston WM, Rosenstiel SF. Influence of tooth preparation taper and cement type on recementation strength of complete metal crowns. J Prosthet Dent. 2009 Dec;102(6):354-61.*

*Bader JD, Rozier RG, McFall WT, Ramsey DL. Effect of crown margins on periodontal conditions in regularly attending patient. J Prosthet Dent, 65: 75-79, 1991.*

*Carnevale G, Di Febo G, Fuzzi M. A retrospective analysis of the perio-prosthetic aspect of teeth re-prepared during periodontal surgery. J Clin Periodontal, 17: 313-16, 1990.*

*Carnevale G, Freni SS, Di Febo G. Soft and hard tissue wound healing following tooth preparation to the alveolar crest. Int. J. Of Periodont Rest. Dent. 6, 37, 1983.*

*Chiche G, Pinault A L'estetica nelle protesi fisse anteriori. Resch Editrice Verona 1995, Cap. 6, p. 115-142.*

*Dehoff PH, Anusavice KJ. Effect of metal design on marginal distortion of metal ceramic crowns. J Dent Res 1989; 63: 1327.*

*Di Febo G. La protesi nella malattia parodontale. In "Parodontologia" (a cura di Calandriello M, Carnevale G, Ricci G.) pag. 549, Editrice Cides Odonto, Edizioni internazionali, 1986.*

*Donovan T, Prince J. An analysis of margin configurations for metal-ceramic crowns. J Prosthet Dent, 53: 153-57, 1985.*

*Gavelis JR, Monrency JD, Riley ED, Sozio RB. The effect of various finish line preparations on the marginal seal and occlusal seat of full crown preparations. J Prosthet Dent, 45: 138-45, 1981.*

*Kuwata M. Theory and Practice for Ceramo-metal Restorations. Chicago: Quintessence, 1980.*

*Lang NP, Kiel RA, Anderhalden K. Clinical and microbiological effects of subgingival restorations with overhanging on clinically perfect margins. J Clin Periodontol 10: 563, 1983.*

*Martignoni M, Schonenberger AJ. Precisione e contorno nella ricostruzione protesica. Quintessenz Verlags Berlin, 1987.*

*McLean JW. The Science and Art of Dental Ceramics. Vol I. The nature of dental ceramics and their clinical use. Quintessence Publishing Co, Inc, Chicago, 1979.*

*McLean JW. The Science and Art of Dental Ceramics. Vol II: Bridge design and laboratory procedures in dental ceramics. Quintessence Publishing Co, Inc, Chicago, 1980.*

Nordlander J, Weir D, Stoffer W, Ochi S. The taper of clinical preparations for fixed prosthodontics. *J Prosthet Dent*, 60: 148-51, 1988.

Parker MH, Calverly MJ, Gardner FM, Gunderson RB. New guidelines for preparation taper. *J Prosthodont*, 2: 61-66, 1993.

Parker MH, Malone KH, Trier AC, Striano TS. Evaluation of resistance form for prepared tooth. *J Prosthet Dent*, 66: 730-33, 1991.

Pascoe D. Analysis of the geometry of finishing lines for full crown restorations. *J Prosthet Dent* 1978; 40:157.

Richter-Snapp K, Aquilino SA, Svare CW, Turner KA. Change in marginal fit as related to margin design, alloy type and porcelain proximity in porcelain-fused-to-metal restorations. *J Prosthet Dent*, 60: 435-39, 1988.

Shillingburg HT, Hobo S, Whitsett LD. *Fundamentals of fixed prosthodontics*, 2nd ed., Quintessence Publishing Co., Chicago, 1981.

Syu J, Byrne G, Laub LW, Land MF. Influence of finish-line geometry on the fit of crowns. *Int J Prosthodont*, 6: 25-30, 1993.

Wiskott HWA, Nicholls JI, Belser US. The relationship between abutment taper and resistance of cemented crowns to dynamic loading. *Int J Prosthodont* 1996; 9: 117-30.

## Impronta

L'impronta per la realizzazione del modello di lavoro deve essere la più precisa possibile e contenere tutte le informazioni indispensabili per la fabbricazione del dispositivo protesico. Un'impronta di precisione corretta deve riprodurre fedelmente i tessuti dentali preparati ed evidenziare i margini di fine preparazione, riprodurre gli altri elementi dentari in arcata, le selle edentule ed i tessuti molli circostanti (Bomberg et al. 1988, Johnson et al. 1998, Nishigawa et al. 1998, Winstanley et al. 1997). Per ottenere un'impronta accurata e stabile dimensionalmente è necessario avere tessuti parodontali sani, preparazioni dentali adeguate, buona conoscenza dei materiali e delle tecniche di presa di impronta.

Per la corretta rilevazione dell'intera superficie dentale preparata è necessario che vengano evidenziate le zone marginali e trans marginali (ADA Council, 1996; Ciesco et al., 1989; Davis & Powers 1994; Dixon, 1994).

In caso di preparazioni intrasulculari, questo è ottenibile con una retrazione verticale ed orizzontale della gengiva libera attraverso il posizionamento di fili retrattori o mediante l'utilizzo di altre metodiche di spostamento della gengiva. In ogni caso, la gestione dei tessuti molli e il controllo dell'umidità durante la presa dell'impronta devono risultare efficaci e non traumatici (Corso et al. 1996, Eames et al. 1991, Flemmig et al. 1991, Hung et al. 1992).

E' consigliabile che il materiale da impronta sia selezionato in base alle proprietà chimiche, fisiche e di lavorabilità più indicate per i problemi clinici che si stanno affrontando.

Ogni materiale per impronta presenta caratteristiche di manipolazione diverse e di conseguenza deve essere usato in accordo con le istruzioni del produttore. Una volta induriti, tutti i materiali da impronta devono essere in grado di sopportare adeguate procedure di decontaminazione (ADA Council 1996, Ciesco et al. 1989).

Possono essere impiegati portaimpronte standard e portaimpronte individuali.

Nelle travate con più elementi è consigliabile un portaimpronte individuale quando si usano elastomeri da impronta.

In generale, i portaimpronte devono essere sufficientemente estesi per supportare il materiale da impronta in relazione alle strutture che devono essere registrate, devono essere rigidi, comprendere gli stop occlusali e le caratteristiche eventualmente richieste per favorire la ritenzione del materiale da impronta attraverso un adesivo specifico; inoltre, il portaimpronte deve essere in grado di sopportare la sterilizzazione in autoclave se non destinato al monouso (Gelbard et al. 1994, Martignoni & Schonenberger, 1987, Laufer et al., 1996, Johnson et al. 1998 ).

Successivamente alla loro rilevazione, le impronte vanno sciacquate accuratamente, può essere consigliato il controllo con l'uso di un sistema di ingrandimento in modo tale da verificare l'integrità dei margini, sottoposte ad un'efficace procedura di decontaminazione e ben conservate in modo da evitare danni, deformazioni o contaminazione durante il trasferimento al laboratorio.

Le impronte delle arcate antagoniste devono essere impronte in grado di assicurare una buona stabilità dentaria ed una accettabile rilevazione dei dettagli morfologia. (Hung et al. 1992, Purk et al. 1998, Rios et al. 1996, Nishigawa et al. 1998, Winstanley et al. 1997, Laufer et al. 1996, Johnson et al. 1998).

**L'impronta per la realizzazione del modello di lavoro deve contenere tutte le informazioni indispensabili per la fabbricazione del dispositivo protesico.**

**Per ottenere un'impronta accurata e dimensionalmente stabile è opportuno che tessuti parodontali siano sani, che le preparazioni dentali siano adeguate e che si abbia una buona conoscenza dei materiali e delle tecniche di presa di impronta.**

Ogni materiale da impronta deve presentare caratteristiche quali: precisa riproduzione dei dettagli, buona stabilità dimensionale, elasticità e resistenza alla distorsione, bagnabilità (bassa tensione superficiale), scorrevolezza (fluidità), tissotropia, biocompatibilità con i tessuti orali e compatibilità con materiali per modelli (gessi ed altri), tempi utili di lavorazione e di presa, durata di stoccaggio e

costi contenuti; deve essere usato in accordo con le istruzioni del produttore (Schulz et al. 1991; Shawell et al. 1988, Tan et al. 1996, Corso et al. 1996, Eames et al. 1991, Flemmig et al. 1991, Winstanley et al. 1997).

Importante è il tempo di lavorazione complessivo che non deve essere mai superato. Questo periodo di lavorazione viene considerato come periodo di tempo massimo che trascorre dall'inizio della miscelazione fino a quando il portaimpronta viene portato al livello del cavo orale. Il tempo di miscelazione è importante per poter ottenere un mescolamento omogeneo dei componenti dosati.

Il tempo di presa del materiale, invece, è il periodo di tempo minimo che deve trascorrere dall'inizio della miscelazione fino a quando l'impronta viene estratta dal cavo orale senza deformazioni permanenti e significative dal punto di vista clinico (Davis & Powers 1994, Dixon 1994, Tan et al. 1996, Corso et al. 1996, Schulz et al. 1991, Rios et al. 1996, Nishigawa et al. 1998, Winstanley et al. 1997).

### **I materiali da impronta vanno utilizzati tenendo conto delle caratteristiche di lavorazione e delle indicazioni fornite dalle aziende produttrici.**

Una volta rilevate le impronte, queste vanno sviluppate con materiali che devono avere caratteristiche di riproducibilità dei dettagli adeguate al tipo di impronta che il clinico rileva. Anche la durezza superficiale e la resistenza alla abrasione saranno da valutare nella scelta del prodotto idoneo. In base al materiale da impronta utilizzato sarà importante scegliere quello più adatto per lo sviluppo del modello. I materiali utilizzati sono il gesso, materiali a base di resine, rame o argento elettrodepositato, metalli a bassa temperatura di fusione e materiali refrattari. Andranno rispettati i tempi di attesa per sviluppare i modelli consigliati dalle case produttrici.

Alcuni materiali, come i polieteri, sono sensibili anche agli sbalzi termici e, pertanto, è importante usare dovute precauzioni, durante il trasporto dallo studio al laboratorio.

### **Bibliografia**

*ADA Council on Scientific Affairs and ADA Council on Dental Practice. Infection control recommendations for the dental office laboratory. J. Am Dent Assoc 1996; 127: 672 – 80.*

*Ahlholm P, Sipilä K, Vallittu P, Jakonen M, Kotiranta U Digital Versus Conventional Impressions in Fixed Prosthodontics: A Review. J Prosthodont. 2016*

*Bomberg TJ, Goldfogel MH, Hoffman W, Bomberg SE. Considerations for adhesion of impression materials to impression trays. J Prosthet Dent 1988; 60: 681.*

Ciesco JN, Malone WFP, Sandrik JL, Mazur B. Comparison of elastomeric impression materials used in fixed Prosthodontics. *J Prosthet Dent* 1989; 45: 89.

Chochlidakis KM, Papaspyridakos P, Geminiani A, Chen CJ, Feng IJ, Ercoli C. Digital versus conventional impressions for fixed prosthodontics: A systematic review and meta-analysis. *J Prosthet Dent*. 2016 Aug;116(2):184-190

Corso M, Abanomy A, Di Canzio J, Zurakowski D, Morgano SM. The effect of temperature changes on the dimensional stability of polyvinyl siloxane ad polyether impression materials. *J Prosthet Dent* 1996; 79: 626-31.

Davis BA, Powers JM. Effect of immersions disinfection on properties of impressions materials. *J. Prosthodont* 1994; 3: 31-4.

Dixon DL, Breeding LC, Moseley JP. Custom Impression trays. Part II: Removal forces. *J. Prosthet Dent*.1994; 71: 316-318.

Eames WB, Wallace SW, Suway NB, Rogers LB. Accuracy and dimensional stability of elastomeric impression materials. *J Prosthet Dent* 1991; 42: 159.

Flemmig TF, Sorensen JA, Newman MG, Nachnani S. Gingival enhancement in fixed prosthodontics. Part II *J Prosthet Dent* 1991; 65:365.

Gelbard S, DMD, J. Aoskar, DMD, M. Zalikint, DMD, and Noah Stern , DMD, MSD. Effect of impression materials and techniques on the marginal fit of metal castings. *J Prosthet Dent* 1994; 71: 1-5.

Hung SH, Purk JH, Tira DE, Eick JD. Accuracy of one-step versus two-step putty wash addition silicone impression technique. *J Prosthet Dent* 1992; 67: 583.

Johnson GH, Chellis KD, Gordon GE, Lepe X. Dimensional stability and detail reproduction of irreversible hydrocolloid and elastomeric impressions disinfected by immersion. *J Prosthet Dent* 1998; 79: 446-53.

Laufer BZ, Baharav H, Ganor Y, Cardash HS. The effect of marginal thickness on the distortion of different impression materials. *J Prosthet Dent* 1996; 76: 466-71.

Martignoni M, Schonberger A. *Precisione e contorno nella ricostruzione protesica*. Quintessenz, Berlin, 1987.

Nishigawa G, Sato T, Suenaga K, Minagi S. Efficacy of tray adhesives for the adhesion of elastomer rubber impression materials to impression modeling plastics for border molding. *J Prosthet Dent* 1998; 79: 140-4.

Purk JH, Willis MG, Tira DE, Eick D, Hung SH. The effects of different storage conditions on polyether and polyvinylsiloxane impressions. *J Am Dent Assoc* 1998; 129: 1014-21.

Rios MdP, Morgano SM, Stein RS, Rose L. Effects of chemical disinfectant solutions on the stability and accuracy of the dental impression complex. *J Prosthet Dent* 1996; 76: 8-14.

Schulz HH, Schewickerath H. *L'impronta in Odontoiatria* . Scienza e tecnica dentistica edizioni internazionali srl Milano.1991.

Shawell HM. Mastering the art of tissue management during provisionalization and biologic final impressions. *Int J Periodont Rest Dent* 1988; 8 ( 3) : 25

Tan E, Chai J, Wozniak WT. Working time of elastomeric impression materials determined by dimensional accuracy. In *J Prosthodont* 1996; 9: 188-86.

Tsirogiannis P, Reissmann DR, Heydecke G. Evaluation of the marginal fit of single-unit, complete-coverage ceramic restorations fabricated after digital and conventional impressions: A systematic review and meta-analysis. *J Prosthet Dent*. 2016 Sep;116(3):328-335

Winstanley RB, Carrote PV, Johnson A. The quality of impressions for crown end bridges received at commercial dental laboratories. *Br Dent J* 1997; 183: 209 – 13.

## **Elementi protesici fissi provvisori**

Nelle riabilitazioni protesiche fisse, il provvisorio svolge un ruolo fondamentale poichè consente di analizzare e testare la funzione, l'estetica, la fonetica e l'integrazione biologica del restauro ed il consenso da parte del paziente prima di procedere con il lavoro protesico definitivo (Fradeani 2002, Koop 1993).

I provvisori, oltre ad avere una funzione protettiva sulla dentina, servono a mantenere la posizione dei denti preparati, a mantenere e migliorare la salute parodontale, a sostituire i denti mancanti o modificare forma e funzione dei denti presenti, a ripristinare una stabilità oclusale ideale ed un'adeguata dimensione verticale (Di Febo 1986).

Gli elementi protesici provvisori sono, quindi, da considerare, quando ben costruiti, adattati e funzionalizzati in bocca, una valida prova del manufatto protesico definitivo.

Il provvisorio deve presentare un buon adattamento e una buona chiusura marginale, margini precisi e lucidati, un corretto disegno degli elementi intermedi ed adeguati spazi interprossimali per favorire l'igiene orale e la salute parodontale. La resistenza alla frattura e alla decementazione durante la normale funzione masticatoria, la resistenza all'abrasione e la stabilità oclusale sono caratteristiche necessarie per consentire la permanenza nel cavo orale anche per un lungo periodo (Bonfiglioli 1994, Koumjian 1990). Questo periodo di adattamento risulta obbligatorio quando deve essere modificata la dimensione verticale di occlusione, per stabilire in modo controllato una nuova posizione fisiologicamente accettabile.

Una corretta dimensione verticale di occlusione è essenziale per una valida funzione, per uno spazio libero adeguato, per il comfort, per una fonetica soddisfacente ed una estetica ottimale.

Per la fabbricazione del provvisorio può essere utilizzata la tecnica diretta o quella indiretta.

La tecnica diretta prevede la costruzione del provvisorio direttamente "alla poltrona" a partire da elementi prefabbricati oppure colando resina autopolimerizzante all'interno di una matrice, ad esempio in acetato (mascherina). Questa tecnica si utilizza soprattutto nel caso di riabilitazioni limitate (restauri singoli, piccoli ponti), quando la forma e la funzionalità del dente devono rimanere invariate.

La tecnica indiretta si utilizza, invece, nei casi in cui risultano necessarie significative modifiche estetiche e/o oclusali; viene costruito un manufatto protesico in laboratorio, che rappresenta la fedele riproduzione della ceratura diagnostica. Il provvisorio prelimatura può essere utilizzato per la guida delle preparazioni dentali, nella modifica dell'estetica e nella correzione delle malposizioni dentali.



Prima della realizzazione del lavoro definitivo può essere necessaria la fabbricazione di un secondo provvisorio per migliorare ulteriormente l'aspetto funzionale ed estetico.

Le caratteristiche principali delle protesi provvisorie sono la facilità con cui possono essere modificate mediante ribasature o esteticamente, sufficientemente resistenti da poter resistere durante il periodo della terapia, biologicamente accettabili e di costo contenuto.

I materiali utilizzati per la realizzazione degli elementi provvisori protesici con le caratteristiche sopra riportate sono le resine acriliche (polimetilmetacrilato).

Questi materiali permettono di ottenere un risultato estetico adeguato, hanno una buona stabilità dimensionale, assenza di sapore, facilità di lavorazione sia in laboratorio che nelle fasi cliniche, minimo assorbimento dei fluidi orali. Possono essere modificati facilmente ma presentano il problema della contrazione da polimerizzazione, per cui sgusciare e ribasare i provvisori migliora ulteriormente la precisione marginale sia dei provvisori pre-limatura o estemporanei che dei secondi provvisori o diagnostici (Grajower 1979, Moulding 1990, 1991).

Prima di ribasare un provvisorio bisogna valutare le interferenze all'interno dei gusci scavati, la chiusura marginale, le interferenze degli elementi intermedi e farsi guidare dalla dimensione verticale e dal rapporto oclusale per ridurre al minimo il lavoro di adattamento e funzionalizzazione alla poltrona.

Per i provvisori che devono rimanere in bocca per qualche tempo sono preferibili resine polimerizzate a caldo, che hanno caratteristiche di resistenza all'usura e alla flessione superiori, minor assorbimento di liquidi e minori discolorazioni.

Possono essere utilizzati anche materiali compositi che hanno una resistenza superiore e caratteristiche di precisione ed estetiche più elevate, ma sono più difficilmente ribasabili; il loro costo di fabbricazione può essere elevato.

**Gli elementi protesici provvisori devono presentare un buon adattamento e una buona chiusura marginale, margini precisi e lucidati, un corretto disegno degli elementi intermedi e adeguati spazi interprossimali in modo tale da favorire l'igiene orale e la salute parodontale. Rappresentano una valida prova del manufatto protesico definitivo.**

### ***Bibliografia***

*Bonfiglioli R. Restaurations provisoires simples et complexes: technologies de laboratoire. Realities cliniques Vol. 5 n° 1 1994 pp. 101-110.*

*Chiche G. Improving marginal adaptation of provisional restorations. Quintessence Int 1990; 21: 325.*

Di Febo G. *La protesi nella malattia parodontale. In Parodontologia. (a cura di Calandriello M, Carnevale G, Ricci G.)* Pag. 549, Editrice Cides Odonto. Edizioni internazionali, 1986.

Fradeani M, Barducci G. *Trattamento protesico. Approccio sistematico all'integrazione estetica, biologica e funzionale. Vol 2* Pag 124-146.

Grajower R, Shahar bani S, Kaufman E. *Temperature rise in pulp chamber during fabrication of temporary self-curing crowns. J Prosthet Dent* 1979; 41: 535.

Koop F. *Esthetic principles for full crown restorations. Part II. Provisionalization. J Esthet Dent* 1993; 5: 258-264.

Koumjian JH, Holmes JB. *Marginal accuracy of provisional restorative materials. J Prosthet Dent* 1990; 63: 639-42.

Moulding MB, Loney RW. *The effect of cooling techniques on intrapulpal temperature during direct fabrication of provisional restorations. Int J Prosthodont* 1991; 4:325.

Moulding MB, Teplitsky PE. *Intrapulpal temperature during fabrication of provisional restorations. Int J Prosthodont* 1990; 3:299.

Wang RL, Moore BK, Goodacre CJ, Swartz ML, Andres CJ. *A comparison of resins for fabricating provisional fixed restorations. Int J Prosthodont* 1989; 2:173.

## **Elementi protesici fissi definitivi**

Diversi sono i materiali utilizzati per la costruzione degli elementi protesici fissi: leghe metalliche preziose e non, ceramiche feldspatiche, ceramiche policristalline quali zirconia e allumina, disilicato di litio.

**La scelta del materiale più idoneo per la costruzione degli elementi protesici fissi deve esser fatta tenendo conto del tipo di dispositivo protesico, del tipo di pilastro, delle esigenze estetiche e degli aspetti parafunzionali e parodontali**

## Indicazioni di massima sull'utilizzo di differenti materiali in protesi fissa

	<i>Corone</i>	<i>Estesa protesi "a ponte"</i>	<i>Ridotta protesi "a ponte" settori posteriori</i>	<i>Ridotta protesi "a ponte" settori anteriori</i>
Leghe metalliche	SI	SI	SI	SI
Zirconia	SI	NO	SI	SI
Allumina	SI	NO	SI	SI
Disilicato di litio	SI	NO	NO	SI

Le strutture di supporto per la ceramica devono integrarsi con la forma anatomica delle corone. Lo spessore delle travate degli elementi "a ponte" deve essere adeguato alle dimensioni del dispositivo, al numero di denti mancanti che devono supportare, al tipo di materiale utilizzato. Lo spessore delle connessioni deve essere sviluppato nel massimo spessore possibile compatibilmente allo spazio necessario per il materiale da rivestimento estetico e per le manovre di igiene.

In occasione della prova della struttura protesica è opportuno ispezionare accuratamente il dispositivo preparato insieme ai modelli ed eventualmente all'impronta dei denti preparati.

Il clinico deve controllare il manufatto sul modello di lavoro, valutando l'assenza di basculamento e l'adeguatezza della chiusura marginale, parametri che poi dovrà verificare a livello del cavo orale. Un materiale rilevatore può essere usato per individuare eventuali aree di frizione che possono impedire al manufatto di alloggiare adeguatamente sui denti preparati ed effettuare piccoli ritocchi. Nel caso in cui la struttura non risulti precisa anche dopo ripetuti aggiustamenti sarà necessario, previa individuazione delle cause, ricorrere alla sua sezione e successiva saldatura tramite appositi indici registrati dal clinico, se si tratta di una travata metallica, o al rifacimento della struttura se non addirittura alla ripetizione delle impronte, qualora si tratti di struttura in zirconia o se la sezione della struttura metallica non risolve l'inadeguatezza dell'adattamento.

Una volta ceramizzato il lavoro protesico, prima delle cotture finali e della lucidatura, il clinico potrà effettuare la "prova biscotto", prova in cui dovranno essere controllati attentamente, ancora una volta, l'adattamento interno, l'adattamento marginale, la stabilità oclusale, i contatti e i rapporti con i denti adiacenti ed antagonisti e con i tessuti parodontali, il contatto degli elementi intermedi con la sella.

Per la verifica dei contatti oclusali è indicato l'uso di cartine articolari di colori differenti per meglio evidenziare i contatti di centrica, quelli di lateralità e protrusione.

Sempre in questa fase vanno valutate la qualità estetica, la forma dei denti e la loro posizione in rapporto alle labbra sia a riposo che durante l'eloquio ed il sorriso, ma è anche fondamentale verificarne l'accettazione da parte del paziente. È indicato confermare l'accettabilità clinica del manufatto protesico prima della cementazione tenendo presente gli scopi ed i principi della prova fusione e della prova oclusale ed estetica. La conferma del paziente in merito al comfort e all'estetica della protesi fissa dovrebbe essere considerata un elemento di routine nell'ambito della procedura di applicazione in prova. Se la protesi fissa risulta insoddisfacente durante l'applicazione in prova, è necessario individuare la causa del difetto prima dell'eventuale rifacimento o modifica della stessa.

Dopo la "prova biscotto", il manufatto viene inviato al laboratorio che provvederà alla finalizzazione del dispositivo definitivo.

Per attuare tutte le fasi sopra descritte è indispensabile un'adeguata collaborazione da parte del paziente.

### **Bibliografia**

Davis SH, Kelly JR, Campbell SD. Use of an elastomeric material to improve the occlusal seat and marginal seal of cast restorations. *J Prosthet Dent* 1989; 62: 288-91.

Di Febo G. Il trauma da occlusione e la sua terapia mediante molaggio selettivo. In *Parodontologia (a cura di Calandriello M, G Carnevale, G Ricci)*. Editrice Cides Odonto. Edizioni internazionali, 1986.

Kopp FR, Belsler U. Esthetic checklist for the fixed prosthesis. In: Scharer P, Rinn LA, Kopp FR (eds). *Esthetic guidelines for restorative dentistry*. Carol Stream, IL: Quintessence, 1982: 187-192.

Kuwata M. *Theory and Practice for Ceramo-metal Restorations*. Chicago: Quintessence, 1980.

Martignoni M, Schonenberger A.J. Precisione e contorno nella ricostruzione protesica. *Quintessenz Verlags – Gmbh – Berlin*, 1987.

McLean JW. *New dental ceramics and esthetics*. *J Esthet Dent* 1995; 7(4): 141-149.

Pameijer J.H.N. *Fattori parodontali e oclusali nella costruzione di ponti e corone*. Ediz. Scientifiche USES 7: 158, 1989.

Schwartz IS. A review of methods and techniques to improve the fit of cast restorations. *J Prosthet Dent* 1986; 56: 279-83.

Shillingburg HT, Hobo S, Whitsett LD. *Fundamentals of fixed prosthodontics*, 2nd ed., Quintessence Publishing Co., Chicago, 1981.

Sorensen JA. Improving seating of ceramic inlays with a silicone fit-checking medium. *J Prosthet Dent* 1991; 65: 646.

White SN, Sorensen JA, Kang SK. Improved marginal seating of cast restorations using a silicone disclosing medium. *Int J Prosthodont* 1991; 4: 323.

Yamamoto M. *Basic technique for metal ceramics*. Tokyo, Quintessence, 1990

## **Cementazione degli elementi protesici**

Una volta approntato definitivamente il dispositivo protesico fisso, questo va cementato sui pilastri, naturali o implantari.

Nella scelta del tipo di cemento definitivo è opportuno tener conto dei requisiti ideali quali la biocompatibilità, l'azione protettiva, la resistenza meccanica, l'adesione chimica, lo spessore del film, l'insolubilità nella saliva, l'inibizione della carie e le proprietà ottiche (Carter & Wilson 1996, Matsumura et al. 1997, White 1992, Tan & Ibbetson 1996, Margerit et al. 1996, Mojon et al. 1992, Mormann et al. 1998, Pilo & Cardash 1998, Rosenstiel et al. 1998, Stanilec et al. 1988).

Dal momento che la ritenzione del restauro è influenzata non solo dal cemento ma anche dalla preparazione dentale e dal manufatto protesico, è consigliabile utilizzare il sistema di cementazione definitiva più indicato per il singolo caso.

Il sistema di cementazione deve essere scelto considerando la distribuzione e le caratteristiche dei pilastri con particolare riferimento al materiale, alle superfici e ai margini.

Inoltre, è opportuno considerare l'adattamento alla linea di chiusura del restauro e la possibilità di detergere, isolare e trattare sia la superficie dentale per il sistema di cementazione scelto sia la superficie interna del restauro.

La protesi fissa deve essere messa completamente in sede entro il tempo di lavorazione del cemento, avendo cura di accertare che il materiale di cementazione abbia completamente riempito l'interfaccia tra preparazione e restauro. Pur essendo fortemente consigliabile mantenere una lieve eccedenza di cemento lungo l'intero margine del restauro, ogni eccesso di materiale deve essere opportunamente eliminato (White 1993, White 1992, Tan & Ibbetson 1996, Ayad et al. 1997, Guzman et al. 1997, Soderholm 1991, Mormann et al. 1998, Jacobs & Windler 1991).

È necessario impedire il movimento della protesi fissa rispetto al moncone sottostante durante la fase iniziale critica di indurimento/polimerizzazione del cemento. In tale fase, possono essere richieste precauzioni speciali per isolare e proteggere il materiale di cementazione utilizzato.

Una volta completato l'indurimento, il materiale di cementazione in eccesso deve essere attentamente rimosso con tecniche e strumenti che non danneggino i margini e le superfici dei restauri appena realizzati, i tessuti molli e le superfici dentali e i restauri adiacenti. Durante la rimozione del cemento, è particolarmente importante assicurarsi che non rimangano eccedenze di materiale nei siti interprossimali e intrasulculari.

Le protesi fisse appena cementate devono essere sottoposte ad un accurato controllo volto a determinare l'adattamento marginale, i contatti e i rapporti con i denti adiacenti e antagonisti e con i tessuti parodontali e la funzione oclusale.

Ove indicato, è consigliabile procedere alle regolazioni oclusali necessarie ed alla conseguente rifinitura e lucidatura delle superfici (Valderhaugh & Hele 1977, Ayad et al 1997, Martin et al 1997, Soderholm 1991, Stanilec et al 1988, Tan & Ibbetson 1996, Watanabe et al 1997, Tuntiprawon 1999, White 1994, Margerit et al. 1996).

**Requisiti importanti di un cemento devono essere la biocompatibilità, l'azione protettiva, la resistenza meccanica, l'adesione chimica, lo spessore del film, l'insolubilità nella saliva, l'inibizione della carie e le proprietà ottiche.**

**Il cemento in eccesso va rimosso specie nei siti interprossimale e intrasulculare.**

**Dopo la cementazione della protesi fissa, prima di congedare un paziente, è opportuno fornire istruzioni necessarie in merito alle attenzioni da seguire nelle prime ore, ai provvedimenti da adottare in caso di dolori o disturbi postoperatori e alle eventuali modifiche da apportare alle proprie abitudini per un'adeguata igiene orale.**

### **Bibliografia**

Ayad MF, Rosensteil ST, Salama M. Influence of tooth surface roughness and type of cement on retention of complete cast crowns. *J Prosthet Dent* 1997; 77: 116-21.

Carter SM, Wilson PR. The effect of die-spacing on crown retention. *Int J Prosthodont* 1996 ; 9 : 21-9.

Guzman AF, Moore BK, Andres CL. Wear resistance of four luting agents as a function of marginal gap distance, cement type, and restorative material. *Int J Prosthodont* 1997; 10': 415-25.

Jacobs MS, Windler AS. An investigation of dental luting agent solubility as a function of the marginal gap. *J Prosthet Dent* 1991; 65: 436-42.

Margerit J, Cluzel B, Leloup JM, Nurit J, Pauvert B, Terol A. Chemical characterization of in vivo aged zinc phosphate dental cements. *J Mat Sci Mat Med* 1996; 7: 623-8.

Martin R, Paul SJ, Luthy H, Scharer P. Dentin bond strength of Dyract Cem. *Am J Dent* 1997; 10: 28-32.

Matsumura H, Kato H, Atsuta M. Shear bond strength to feldspathic porcelain of two luting cements in combination with three surface treatments. *J Prosthet Dent* 1997; 78: 511-7.

Mojon P, Hawbolt EB, MacEntee ML. A comparison of two methods for removing zinc oxide-eugenol provisional cement. *Int J Prosthodont* 1992; 5: 78-84.

Mormann WH, Bindl A, Luthy H, Rathke A. Effect of preparation and luting system on all-ceramic computer-generated crowns. *Int J Prosthodont* 1998; 11: 333-9.

Pilo R, Cardash HS. In vivo retrospective study of cement thickness under crowns. *J Prosthet Dent* 1998; 79: 621-5.

Rosenstiel SF, Land MF, Crispin BJ. Dental luting agents: a review of the current literature. *J Prosthet Dent* 1998; 80: 280-301.

Soderholm K-JM. Correlation of in vivo and in vitro performance of adhesive restorative materials: a report of the ASC MD 156 Task Group on test methods for the adhesion of restorative materials. *Dent Mater* 1991; 7: 74-83.

Stanilec M, Giles WS, Saiku JM, Hattori M. Caries Penetration and cement thickness of three luting agents. *Int J Prosthodont* 1988, 1 : 259-63.

Tan K, Ibbetson R. The effect of cement volume on crown seating. *Int Prosthodont* 1996; 9: 445-51.

Tuntiprawon M. Effect of tooth surface roughness on marginal seating and retention of complete metal crowns. *J Prosthet Dent* 1999, 81; 142-7.

Valderhaugh J, Hele L. Oral hygiene in a group of supervised patients with fixed prostheses. *J Periodontol* 48, 221, 1977.

Watanabe EK, Yamashita A, Imai M, Yatani H, Suzuki K. Temporary cement remnants as an adhesion inhibiting factor in the interface between resin cements and bovine dentin. *Int J Prosthodont* 1997; 10: 440-52.

White SN, Ingles S, Kipnis V. Influence of marginal opening on microleakage of cemented artificial crowns. *J Prosthet Dent* 1994; 71: 257-64.

White SN, Yu Z. Compressive and diametral strengths of current adhesive luting agents. *J Prosthet Dent* 1993; 69: 568-72.

White SN, Yu Z. The effect of seating force on film thickness of new adhesive luting agents. *J Prosthet Dent* 1992; 68: 476-81.

## **Controlli a distanza**

Nel periodo successivo alla cementazione è opportuno effettuare controlli per individuare eventuali problemi e valutare dolori o disturbi postoperatori che possono insorgere entro alcune settimane dalla cementazione (Nevins 1996, Nevins 1993, Ainamo & Gjermo 1994, Axelsson et al. 1991, Axelsson & Lindhe 1981, Valderhaugh & Birkeland, 1976)

Anche in questo ambito, è opportuno valutare con particolare attenzione l'adattamento marginale, i contatti e i rapporti con gli altri elementi e con i tessuti parodontali e ricontrollare la funzione occlusale (Axelsson et al. 1991, Axelsson & Lindhe 1981, Axelsson 1994, Levine & Shanaman 1995, Westfelt 1996).

Una particolare cura va, inoltre, riservata all'esame della risposta tissutale iniziale e all'efficacia dell'igiene orale mantenuta dal paziente in relazione alla protesi fissa.

Ove indicato, è opportuno procedere alle necessarie correzioni ed alla rifinitura e lucidatura delle superfici e fornire ulteriori consigli e istruzioni sulle norme di igiene orale da adottare.

I controlli periodici post-installazione devono essere una parte essenziale della terapia in protesi fissa; infatti, una diagnosi precoce di eventuali problemi può impedire il fallimento dei restauri (Libby Greg et al. 1997, Nevins 1993, Scurria Mark et al. 1998, Westfelt 1996).

### **Dopo la cementazione definitiva di un restauro protesico fisso, sono opportuni controlli clinici.**

#### ***Bibliografia***

Ainamo J, Gjermo P. Consensus report of session III. In *Proceedings of the First European Workshop on Periodontology*. Eds. Lang NP, Karring T. 1994, Quintessence, pp. 289-291.

Axelsson P, Lindhe J, Nystrom B. On the prevention of caries and periodontal disease. Results of a 15-year longitudinal study in adults. *J Clin Periodontol* 1991; 18: 182-189.

Axelsson P, Lindhe J. Effect of controlled oral hygiene procedures on caries and periodontal disease in adults. Results after 6 years. *J Clin Periodontol* 1981; 8: 239-248.

Axelsson P. Mechanical plaque control. In *Proceedings of the First European Workshop on Periodontology*. Eds: Lang NP, Karring T. 1994, Quintessence, pp. 219-143.

Levine RA, Shanaman RH. Translating clinical outcomes to patient value: an evidence-based treatment approach. *Int J periodontics&Restorative Dent* 1995; 15: 186-200.

Libby Greg, BS, Michael R. Arcuri, DDS, MS, William E. LaVelle, DDS, MS, and Lisa Hebl, RDH. longevity of fixed partial dentures. *The Journal of Prosthetic Dentistry*, 1997; Vol. 78, n. 2:127-13 I.

Nevins M. Long-term periodontal maintenance in private practice. *J Clin Periodontol*, 1996 Mar 23, 273-7.

Nevins M. Periodontal considerations in prosthodontic treatment. *Curr Opin Periodontol*, 1993; 151-6.

Scurria Mark S., James D. Bader, DDS, MPH and Daniel A. Meta-analysis of fixed partial denture survival: Prostheses and abutments. *The Journal of Prosthetic Dentistry*, 1998; Vol.79, n. 4:459-464.

Valderhaugh J, Birkeland JM. Periodontal conditions in patients 5 years following insertion of fixed prosthesis. *J Oral Rehabilitation*:3, 237, 1976.

Westfelt E. Rationale of mechanical plaque control. *J Clin Periodontol* 1996; 23: 263-267.

#### **Protesi parziale rimovibile**

Nei pazienti parzialmente edentuli che necessitano di riabilitazione funzionale/estetica e per i quali - in base a valutazioni anamnestiche e cliniche, oggettive e soggettive - non è indicata o consigliata la sostituzione degli elementi mancanti con protesi fisse, è possibile l'utilizzo di dispositivi protesici a



supporto dento-mucoso, facilmente rimovibili dal paziente stesso (protesi parziale rimovibile) (Bergman et al. 1982, Dykins 1958, Kratochvil 1988, Preti & Pera 1991, Stoffel 1951).

I criteri di selezione dei denti pilastro per una protesi parziale rimovibile includono il supporto alveolare, il rapporto corona-radice, il numero, la forma e la curvatura delle radici, l'inclinazione dei denti (posizione nell'arcata), la profondità di sondaggio e la presenza di sanguinamento, la possibilità per il paziente di effettuare un efficace controllo della placca, la mobilità, la valutazione dei carichi occlusali, la previsione della risposta ai carichi, la possibilità di restaurare il dente, i rapporti occlusali, il contorno della corona, le esigenze estetiche (Applegate 1940, Applegate 1960, Applegate 1965, Carlson et al. 1965).

Il piano di trattamento, la progettazione del dispositivo protesico parziale rimovibile e la preparazione della bocca sono responsabilità professionale dell'odontoiatra. Sarà cura dello stesso verificare se i denti pilastro necessitano di restauro protesico o conservativo per accogliere ganci o connettori della protesi rimovibile.

L'odontotecnico è responsabile, invece, dell'esecuzione del manufatto protesico.

L'uso di un parallelometro dentale è consigliato per localizzare sul modello di studio i sottosquadri presenti ed individuare le superfici guida in relazione all'asse di inserzione stabilito (Preti & Pera 1991, Stoffel 1951, Hindels 1957).

Un dispositivo protesico parziale rimovibile è costituito di varie parti che servono a fornire supporto per mezzo di appoggi sui denti pilastro e di basi protesiche sulle creste edentule, una ritenzione primaria per mezzo di una ritenzione diretta (ganci o attacchi) e una trasmissione selettiva delle forze per mezzo del posizionamento delle componenti rigide del dispositivo protesico parziale rimovibile (Henderson & Steffel 1977, Warren & Caputo 1975, Chandler & Brudwik 1984, Hindels 1957, Jochen 1972).

I congiuntori principali uniscono la/e base/i ad altre parti del dispositivo protesico parziale rimovibile ed aiutano a distribuire le forze funzionali. La loro costruzione prevede che siano sufficientemente rigidi per distribuire le forze all'intera arcata dentale. Il congiuntore principale deve essere posizionato in modo che il suo contatto sia compatibile con le strutture che si muovono durante la masticazione per evitare decubiti dei tessuti molli (Pezzoli 1993, Henderson & Steffel 1977, Stewart et al. 1988).

Misurazioni dirette della distanza fra il pavimento attivo della bocca e i margini gengivali linguali sono necessarie per la selezione e il posizionamento del congiuntore principale mandibolare.

Altre strutture che fanno parte di una protesi parziale rimovibile sono i ganci o ritentori diretti. Perché un ritentore diretto sia efficace, gli elementi della struttura devono fare contatto sul dente pilastro in tre punti o zone che coprano almeno metà della circonferenza del dente. Ogni gancio ha bisogno di un controbilanciamento reciproco per ridurre il movimento del dente pilastro durante il posizionamento e per evitare la dislocazione della protesi parziale rimovibile e dovrebbe essere passivo quando la protesi parziale rimovibile è in posizione e a riposo (Henderson & Steffel 1977, Ribeiro et al. 2009, Mine et al. 2009, Chandler & Brudwik 1984).

L'elasticità di un gancio varia secondo la lunghezza, lo spessore, l'ampiezza, la curvatura, la rastrematura dell'estremità, la forma in sezione trasversale, la composizione metallurgica e la lavorazione.

I dispositivi protesici parziali rimovibili dovrebbero essere costruiti in modo da trasmettere le forze occlusali al dente pilastro il più possibile parallelamente al suo asse lungo. Appoggi occlusali multipli ed altri elementi di supporto possono fornire un trasferimento ed una distribuzione delle forze più vantaggiosi per i denti naturali esistenti (Kalk et al. 2009, Ribeiro et al. 2009, Chandler & Brudwik 1984, Applegate 1960, Applegate 1965).

Il disegno, il contorno e la rifinitura di una protesi parziale rimovibile devono cercare quanto più possibile di minimizzare la ritenzione e il ristagno di cibo. La maggior parte delle protesi rimovibili può avere un minimo movimento durante l'utilizzo; di questo il paziente deve essere previamente informato; l'entità e la direzione del movimento sono influenzate dalle strutture di supporto, dal disegno della protesi e dall'accuratezza dell'adattamento della struttura e delle basi (Pezzoli 1993, Stoffel 1951, Hindels 1957, Kalk et al. 2009).

Lo splintaggio fisso dei denti che devono essere usati come pilastri per dispositivi protesici parziali rimovibili può essere indicato quando il supporto osseo dei pilastri è svantaggioso o quando sono previsti dei ritentori rigidi.

**Nei pazienti parzialmente edentuli nei quali non è possibile l'utilizzo di dispositivi protesici fissi, la riabilitazione funzionale/estetica è attuabile con protesi parziale rimovibile a supporto dento-mucoso.**

Prima di prendere l'impronta per il "modello maestro" è opportuno valutare se esistono indicazioni per la preparazione dei denti pilastro sì da modificare i contorni sfavorevoli e creare superfici di guida e sedi di appoggio. Le superfici dei denti naturali, eventualmente modificate, devono essere ben levigate ed è consigliato sottoporle ad applicazione di fluoro. Gli eventuali restauri fissi fabbricati per i pilastri di protesi parziali rimovibili dovrebbero incorporare superfici di guida, sedi di appoggio ed un sottosquadro adeguato per il posizionamento dei ganci o la controparte di altri connettori (Applegate 1940, Applegate 1960, Applegate 1965, Stoffel 1951, Hindels 1957, Kalk et al. 2009).

I piani guida dovrebbero essere allineati all'asse d'inserzione, curvati bucco-lingualmente per seguire la forma dei denti, diritti occluso-gengivalmente e distribuiti quanto più è possibile nell'arcata.

Le sedi degli appoggi devono essere sufficientemente resistenti a sopportare stress funzionali, preferibilmente preparate in smalto o su un restauro metallico, fornire un contatto verticale per la struttura metallica, essere svasate, arrotondate e adattarsi all'anatomia coronale esistente ed avere una preparazione sufficientemente profonda per evitare fratture da appoggio.

La dentizione opposta può avere bisogno di modifiche in modo da lasciare spazio per un'adeguata profondità di appoggio.

Una sede di appoggio su un dente anteriore dovrebbe essere posizionata su una superficie linguale o incisale modificata. La forza risultante dovrebbe essere diretta parallelamente all'asse lungo del dente. Nel caso una modifica non fosse fattibile, può essere necessario un restauro che incorpori una sede di appoggio.

I contorni dei denti pilastro, quando necessario, possono essere modificati per creare delle superfici guida che favoriscano la ritenzione e la stabilità dei dispositivi protesici parziali rimovibili (Kalk et al. 2009, Ribeiro et al. 2009, Chandler & Brudwik 1984, Hindels 1957, Preti & Pera 1991).

**In fase di progettazione di una protesi parziale rimovibile, è opportuno valutare se esistono indicazioni per la preparazione dei denti pilastro in modo tale da modificare i contorni sfavorevoli e creare superfici di guida e sedi di appoggio.**

**Prima di prendere le impronte per una nuova protesi parziale rimovibile, i tessuti molli che sono stati distorti o spostati da un precedente dispositivo protesico parziale rimovibile devono essere ricondizionati e deve essere ristabilito il loro tono normale.**

## **Impronte**

In talune situazioni cliniche, prima dell'impronta per la realizzazione del "modello maestro", può essere necessario rilevare una prima impronta in alginato per la costruzione di un portaimpronta individuale.

L'impronta per la realizzazione del "modello maestro" deve registrare accuratamente le zone critiche dei tessuti duri e molli, specialmente le sedi di appoggio.

Quando i denti posteriori sono mancanti, l'impronta definitiva dell'arcata parzialmente edentula deve essere opportunamente estesa e ben leggibile. Il portaimpronta deve essere posizionato con attenzione e tenuto fermo fino a che il materiale da impronta non è del tutto indurito. Quindi, le impronte finali devono essere studiate attentamente per verificare che tutte le zone critiche dei tessuti molli o duri sono state registrate accuratamente, non sono presenti bolle nelle sedi di appoggio ed il materiale da impronta non è separato dal portaimpronta. E' consigliato l'utilizzo di un adesivo.

Successivamente alla presa dell'impronta, sono necessarie alcune prove per valutare l'adattamento della struttura metallica, l'accuratezza del montaggio sull'articolatore, la disposizione e la forma dei denti artificiali selezionati (Applegate 1960, Applegate 1965, Kalk et al. 2009, Ribeiro et al. 2009).

## Modelli

Una volta rilevata l'impronta, i modelli originali devono essere realizzati con un gesso dentale compatibile con il materiale usato per prendere le impronte.

È utile riportare il disegno della struttura della protesi parziale rimovibile progettata o sul modello originale o sul suo duplicato, in modo da trasmettere questa informazione all'odontotecnico (Carreiro Ada et al. 2008, Van Lovren 2009, Kalk et al. 2009, Ribeiro et al. 2009).

## Registrazioni occlusali

Nella fase di costruzione del dispositivo protesico parziale rimovibile, importante è la verifica delle relazioni intermascellari.

La dimensione verticale di occlusione stabilita per la protesi parziale rimovibile deve coincidere con quella della dentatura naturale rimanente e la struttura metallica della protesi non deve impedire il contatto dei denti naturali in occlusione se non nel caso che si sia pianificato un aumento della dimensione verticale.

Per un'articolazione adeguata, l'occlusione di un dispositivo protesico parziale rimovibile deve essere sviluppata con i denti naturali residui alla corretta dimensione verticale di occlusione.

Per ottimizzare la funzione masticatoria in presenza di una protesi parziale rimovibile, le superfici occlusali dei denti naturali possono avere bisogno di un rimodellamento per uniformarle ad un piano occlusale corretto in caso di estrusioni.

Contatti sul lato non lavorante sono generalmente indesiderabili per le protesi parziali rimovibili opposte a denti naturali o ad un'altra protesi parziale rimovibile.

Generalmente, nessuna parte della protesi rimovibile deve interferire con il completo contatto occlusale o con i movimenti eccentrici della dentizione naturale residua (Zitzmann et al. 2009, Carreiro Ada et al. 2008, Van Lovren 2009, Kalk et al. 2009, Ribeiro et al. 2009).

### Prova della struttura metallica

La maggior parte delle strutture metalliche delle protesi parziali rimovibili richiede qualche aggiustamento prima di raggiungere l'adattamento ottimale ai pilastri. Questo può essere ottenuto più facilmente con una pasta rivelatrice. Tutte le parti di una struttura devono essere nella giusta collocazione. La scelta del materiale dei denti artificiali è di pertinenza del clinico in base al progetto clinico (Warren & Caputo 1975, Chandler & Brudwik 1984, Carlson et al. 1965).

### Prova degli elementi dentari

Generalmente è necessaria una prova con i denti artificiali sistemati su cera aderente alla struttura. L'accuratezza del montaggio sull'articolatore deve essere verificata durante la prova. Dopo avere determinato l'accuratezza della dimensione verticale di occlusione, deve essere verificata la posizione intermassellare. I denti artificiali anteriori devono essere provati nella bocca per verificarne la dimensione, il colore, la posizione, la fonetica e l'accettazione da parte del paziente. L'aspetto della protesi parziale rimovibile deve essere soddisfacente sia per il paziente sia per l'odontoiatra (Pezzoli 1993, Henderson & Steffel 1977, Stewart et al. 1988, Kalk et al. 2009, Ribeiro et al. 2009).

Una volta terminata la costruzione del dispositivo protesico rimovibile, la prova nella bocca del paziente prevede il controllo delle basi della protesi e del congiuntore principale con una pasta rivelatrice al fine di identificare le zone di pressione non desiderabili. Le strutture delle protesi parziali rimovibili devono essere interamente alloggiare sulle strutture di supporto prima di verificare l'occlusione. A tale scopo, può essere utile un breve uso del dispositivo protesico prima della verifica. L'occlusione può avere bisogno di aggiustamenti per ottenere i contatti pianificati in posizione di massima intercuspazione e nelle escursioni laterali.

Le istruzioni per la pulizia della zona intorno ai denti pilastro e agli altri denti naturali sono essenziali. Per aiutare i pazienti a pulire le protesi parziali rimovibili ed i denti di supporto, possono essere forniti o prescritti spazzolini della giusta forma ed adeguate istruzioni.

La fluoroprofilassi dei denti naturali può essere indicata.

Al momento della consegna del lavoro finito, al paziente vanno date istruzioni verbali o scritte per il corretto inserimento e rimozione della protesi e per effettuare una corretta pulizia della stessa (Applegate 1960, Applegate 1965, Pezzoli 1993, Henderson & Steffel 1977, Stewart et al. 1988, Ribeiro et al. 2009, Van Lovren 2009, Chandler & Brudvik 1984).

**La maggior parte dei pazienti con protesi parziali rimovibili dovrebbe sottoporsi a seduta di controllo dall'odontoiatra almeno ogni sei mesi e, se necessario, anche più frequentemente. Ciò vale soprattutto per le protesi parziali rimovibili ad estensione distale che, periodicamente, dovrebbero essere esaminate per valutare il riassorbimento delle creste, la stabilità, l'occlusione e lo spostamento della struttura. Ogni scostamento dalla situazione ottimale va corretto.**

### **Bibliografia**

*Applegate OC. An evaluation of the support for the removable partial denture. J Prosthet Dent, 10: 112, 1960.*

*Applegate OC. Essentials of removable partial denture prosthesis. Philadelphia: W.B. Saunders, 1965.*

*Applegate OC. Use of paralleling surveyor in modern partial denture construction. J Am Dent Assoc, 27: 1397-407, 1940.*

*Bergman B, et al. Caries, periodontal and prosthetic findings in patients with removable partial dentures: A ten-year longitudinal study. J Prosthet Dent, 48: 506, 1982.*

*Carlsson GE, Hedegard B, Koivumaa KK. Studies in partial denture prosthesis. IV: Final results of a 4-year longitudinal investigation of dentogingivally supported partial dentures. Acta Odontol Scand, 23: 443, 1965.*

*Carreiro Ada F, Machado AL, Giampaolo ET, Santana IL, Vergani CE. Dual path: a concept to improve the esthetic replacement of missing anterior teeth with a removable partial denture. J Prosthodont vol. 17 (7) pp. 586-90, 2008.*

*Chandler J, Brudvik J. Clinical evaluation 8-9 years after placement of removable partial dentures. J Prosthet Dent, 51: 736, 1984.*

*Dykens WR. Requirements of partial denture prosthesis. J Am Dent Assoc, 57: 232, 1958.*

*Henderson D, Steffel VL. McCracken's removable partial prosthodontics (5th ed.). St. Louis: The C.V. Mosby Co., 1977.*

*Hindels GW. Stress analysis in distal extension partial dentures. J Prosthet Dent, 7: 197, 1957.*

*Jochen DG. Achieving planned parallel guiding planes for removable partial dentures. J Prosthet Dent, 27: 654-61, 1972.*

Kalk W, Schwencke BM, Droulias N, ten Dam KM .Treatment planning in patients with a severe reduced dentition .Ned Tijdschr Tandheelkd , vol. 116 (11) pp. 599-604, 2009.

Kratochvil FJ. Influence of occlusal rest position and clasp design on movement of abutment teeth. J Prosthet Dent, 13: 114-24, 1963.

Kratochvil FJ. Partial removable prosthodontics. Philadelphia: W.B. Saunders, 1988.

Mine K, Fueki K, Igarashi Y . Microbiological risk for periodontitis of abutment teeth in patients with removable partial dentures . J Oral Rehabil vol. 36 (9) pp. 696-702 , 2009.

Pezzoli M. Il disegno della protesi scheletrata. Milano: Masson Ed., 1993.

Preti G, Pera P. La protesi parziale rimovibile. Padova: Piccin Nuova Libreria, 1991.

Ribeiro DG, Pavarina AC, Giampaolo ET, Machado AL, Jorge JH, Garcia PP. Effect of oral hygiene education and motivation on removable partial denture wearers: longitudinal study . Gerodontology vol. 26 (2) pp. 150-6 , 2009.

Steffel VL. Fundamental principles involved in partial design. J Am Dent Assoc, 42:534, 1951.

Stewart KL, Rudd KD, Keuber WD. Clinical removable partial prosthodontics (2nded.). St. Louis: The C.V. Mosby Co., 1988.

van Loveren C . Prevention: the success of a partial denture. Ned Tijdschr Tandheelkd vol. 116 (11) pp. 617-21 , 2009.

Warren AB, Caputo AA. Load transfer to alveolar bone as influenced by abutment designs for tooth-supported dentures. J Prosthet Dent, 33: 137-48, 1975.

Zitzmann NU, Rohner U, Weiger R, Krastl G . When to choose which retention element to use for removable dental prostheses. Int J Prosthodont vol. 22 (2) pp. 161-7 , 2009

## **Protesi totale rimovibile**

I pazienti con edentulia totale di mascellare superiore o mandibola possono ricorrere al trattamento protesico rimovibile per svariate ragioni. La soluzione di protesi rimovibile è oggi di grande attualità a causa dell'incremento dell'età media della popolazione e in relazione alle condizioni economiche, oggi molto difficili. In pazienti con edentulia totale è possibile il confezionamento di protesi rimovibile totale (Kotin 1985)

Il grado di funzionalità della protesi è importante per il mantenimento in buona salute delle strutture orali residue ma lo è meno per ciò che concerne la soddisfazione del paziente che dipende da molti fattori (spesso indipendenti dalla qualità della protesi) quali fattori psicologici, aspettative del paziente stesso, rapporto medico-paziente, durata dell'edentulismo, condizioni anatomico-funzionali, esperienze pregresse.

E' molto importante il rapporto empatico con il paziente, come pure ascoltarlo, raccogliere i dati riguardanti la salute generale, la storia odontoiatrica, l'esame obiettivo delle strutture residue ai fini di una prognosi (Lefer & Pleasure 1962).

Obiettivi della riabilitazione in caso di edentulia totale sono la soddisfazione del paziente che è stato informato delle possibilità e del limite del trattamento protesico relativi alle sue condizioni anatomico-funzionali e la collaborazione dello stesso per ciò che concerne l'igiene orale, la manutenzione del manufatto protesico, la necessità del follow-up.

Esistono diversi fattori prognostici che possono influenzare la prognosi di una riabilitazione per edentulia totale:

FAVOREVOLI	SFAVOREVOLI	MOLTO SFAVOREVOLI
<ul style="list-style-type: none"> <li>• Presenza di denti residui</li> <li>• Precoce sostituzione dei denti estratti</li> <li>• Saliva viscosa ed abbondante</li> <li>• Mucose trofiche e larga banda di gengiva aderente</li> <li>• Frenuli ad inserzione alta, sottili e poco mobili</li> <li>• Creste ben rappresentate ed a "U" rovesciata</li> <li>• Creste antagoniste congruenti</li> <li>• Tuber ipertrofici monolaterali</li> <li>• Eminenza piriforme fissa</li> <li>• Palato molle rettilineo</li> <li>• Mandibola manipolabile</li> </ul>	<ul style="list-style-type: none"> <li>• Rapida perdita dei denti</li> <li>• Mancata sostituzione dei denti</li> <li>• Paziente non riabilitato per molto tempo</li> <li>• Saliva scarsa e fluida</li> <li>• Mucose ipertrofiche</li> <li>• Frenuli ad inserzione bassa, a ventaglio e spessi</li> <li>• Creste riassorbite a "V" rovesciata</li> <li>• Tuber scarsamente sviluppati</li> <li>• Torus palatino</li> <li>• Eminenza piriforme mobile</li> <li>• Palato molle intermedio</li> <li>• Presenza di pieghe mucose</li> </ul>	<ul style="list-style-type: none"> <li>• Atteggiamento psicologico negativo</li> <li>• Assenza di precedenti protesi parziali</li> <li>• Macroglossia con posizione retrusa della lingua</li> <li>• Mucose atrofiche</li> <li>• Creste fluttuanti a lama di coltello</li> <li>• Creste antagoniste incongruenti</li> <li>• Tuber atrofici</li> <li>• Palato molle a tendina</li> <li>• Cresta miloioidea seghettata o dolente</li> <li>• Apofisi geni prominenti</li> <li>• Strutture neurovascolari superficializzate</li> <li>• Mandibola non manipolabile</li> </ul>

Dalla letteratura emerge che le lamentele più frequenti del paziente edentulo nei riguardi della riabilitazione protesica sono l'estetica per la protesi mascellare e la mobilità per quella mandibolare. Per quanto concerne l'estetica è bene, prima della finalizzazione della protesi, avere l'approvazione del paziente (Kotin 1985, Cardioli et al. 1997).



Una volta effettuata la prima visita che ci permette di identificare eventuali problemi attraverso l'analisi medica, odontoiatrica e l'esame obiettivo intra ed extra orale associato ad una OPT, vengono prese le impronte preliminari in alginato. Queste impronte, oltre a consentire un più puntuale studio delle selle edentule consentono di costruire un portaimpronta individuale per l'impronta definitiva (Cardioli et al. 1997). La buona riuscita dell'impronta definitiva si ottiene con la perfetta adesione del materiale da impronta al portaimpronta. Per questo scopo sono fondamentali un buon controllo del cucchiaino posizionato in cavo orale e la ripetizione dei movimenti funzionali durante tutto il tempo di presa del materiale.

Per quel che concerne la protesi totale superiore, argomento importante è la determinazione del post-dam.

Il post-dam è l'area in cui la protesi superiore deve chiudere strettamente a contatto con la mucosa palatina in modo da determinare una perfetta adesione tra la protesi e il tessuto sottostante senza interposizione di area (area del suggello). La determinazione di questa zona deve quindi essere estremamente precisa, pena la mancata ritenzione del manufatto superiore.

Gli studi di anatomia e fisiologia hanno verificato come il suggello deve avvenire nell'area in cui il tessuto sottomucoso determina una minore adesione dalla mucosa alle ossa palatine: ciò rende possibile la circolazione dei fluidi all'interno del tessuto stesso con possibilità di compressione e ritorno allo stato originale (resilienza) (Liddelow & Henry 2007).

Una buona definizione del suggello posteriore, insieme ad una adeguata estensione rende ritentiva la protesi superiore anche in presenza di tessuti molto riassorbiti e in cui non sia possibile eseguire interventi di aumento di cresta se non chirurgia pre-protetica con grossi innesti ossei da siti extra orali (Massad & Cagna 2007).

La forma dell'area di post-dam è individuale, quindi varia da paziente a paziente, a seconda della resilienza e del tessuto (Hayakawa & Watanab 2003).

I rapporti sul piano verticale devono essere determinati attraverso la valutazione di tre parametri: distanza interocclusale quando la mandibola è in posizione di riposo; distanza fonetica minima durante la pronuncia della "s" associata alla "i" o alla "e"; valutazione estetica del profilo in occlusione centrica.

I rapporti intermascellari sul piano orizzontale possono essere determinati manualmente o con l'ausilio dell'arco gotico.

Per ciò che concerne l'estetica, si suggerisce di coinvolgere il paziente nella scelta della forma e del colore dei denti.

Quando i modelli con le basi di registrazione inserite sono stati posizionati in articolatore, è possibile, rimuovendo le placche stesse dal modello, valutare i rapporti delle creste in modo da poter stabilire la classe edentula di appartenenza e scegliere la tipologia di denti artificiali posteriori in base a tabelle prestabilite, e le loro modalità di arrangemento (Garotti 1998).

Per ciò che concerne l'occlusione, è preferibile adottare una morfologia oclusale che permetta una libertà in centrica piuttosto che una morfologia anatomica.

Una volta confezionata la protesi è opportuno controllare il paziente il giorno dopo la consegna della protesi, a scadenze programmate (Lefer & Pleasure 1962).

**Nella costruzione di una protesi totale di qualità, le superfici protesiche sono tutte ugualmente importanti. Esse concorrono infatti in egual misura alla ritenzione e alla stabilità protesica.**

**Nel confezionamento di una protesi totale, è doveroso tenere in adeguata considerazione i numerosi fattori che possono influenzarne la riuscita.**

### **Bibliografia**

*Cordioli G, Majzoub Z, Castagna S. Mandibular overdentures anchored to single implants: a five-year prospective study. J Prosthet Dent 1997;78:159-65.*

*Kotkin I. Diagnostic Significance of denture complaints. J Prosthet Dent 1985; 53: 73-77.*

*Lefer L, Pleasure MA. Psychiatric Approach to Denture Patient. Psychosom Res 1962; 6: 199-20.*

*Liddel GJ, Henry PJ. A prospective study of immediately loaded single implant-retained mandibular overdentures: preliminary one-year results. J. Prosthet Dent 2007; 97:S126-37.*

*Massad JJ, Cagna DR. Vinyl polysiloxane impression material in removable prosthodontics. Part 1: edentulous impression. Compend Cont Educ Dent 2007;28 (8):452-9*

*Hayakawa I, Watanabe I. Impression for complete dentures using new silicone impression materials. Quintessence Int 2003;34 (3):177-80*

*Garotti G. Definizione della classe edentula e relative soluzioni. Odontotecnica italiana ed. Brescia 1989*

### **Protesi su impianti**

In generale, nei pazienti edentuli, parziali o totali, deve essere ben valutata la necessità oggettiva e/o soggettiva del trattamento protesico sostitutivo. Se tale necessità sussiste, vanno in primo luogo prese in considerazione le indicazioni, le controindicazioni generiche al trattamento protesico e le possibili alternative terapeutiche, inclusa la sostituzione degli elementi mancanti con impianti

osteointegrati. Nel caso della protesi implantosupportata, in particolare, è indispensabile un attento inquadramento clinico e tecnico preliminare del caso, non solo sotto il profilo chirurgico, ma anche dal punto di vista protesico, partendo dall'analisi delle richieste ed aspettative del paziente, procedendo poi con una corretta anamnesi, esame obiettivo, esami radiografici e studio dei modelli diagnostici (Branemark 1985, Engelman 1996, Taylor 2000). (Per dettagli sulla pianificazione e sugli aspetti chirurgici della terapia implantare fare riferimento al capitolo relativo all'implantologia). Ove lo si ritenga opportuno, sarà anche possibile utilizzare sistemi informatici per la pianificazione e la realizzazione del caso, in accordo con lo stato dell'arte della cosiddetta procedura "computer-guidata".

Guide chirurgiche di vario tipo potranno essere utilizzate per favorire un corretto inserimento degli impianti, la cui posizione andrà valutata, oltre che sulla base delle condizioni anatomiche, anche in riferimento ai requisiti biomeccanici, oclusali ed estetici della riabilitazione (Basten 1996).

**Il trattamento protesico deve essere pianificato sempre prima di procedere alla chirurgia implantare, affinché possano essere programmati correttamente la localizzazione, il numero, la posizione e la tipologia degli impianti da inserire.**

**I denti sostitutivi non devono essere posizionati, per motivi estetici, in collocazioni che potrebbero causare una sfavorevole distribuzione delle forze agli impianti e/o compromettere un agevole accesso all'igiene orale domiciliare.**

Una volta posizionati gli impianti secondo il progetto riabilitativo e sulla base delle tempistiche di carico programmate si può procedere all'inserimento di protesi provvisorie congrue, finalizzate al ripristino dell'occlusione, della funzione, dell'estetica e, ove indicato, al condizionamento dei tessuti molli (Parel 1989, Tarnow 1997, Schneider 2002).

Le componentistiche protesiche da utilizzare dovranno essere compatibili meccanicamente e funzionalmente con i supporti implantari, e selezionate in base al progetto protesico assicurando un accoppiamento corretto tra le parti, che va sempre verificato attentamente in ogni fase del trattamento (Binon 1995, Binon 2000).

**La scelta della soluzione protesica e delle componentistiche restaurative nell'ambito di un sistema implantoprotetico rappresenta uno dei momenti più importanti del trattamento riabilitativo. Essa andrebbe sempre effettuata nella fase di pianificazione pre-chirurgica del caso ed eventualmente ridefinita all'atto della fase restaurativa.**

**L'architettura oclusale deve essere realizzata in modo da non determinare traumi, deformazioni e stress eccessivi a livello del supporto osseo, degli impianti, dei denti residui, dei muscoli e delle A.T.M. Il sovraccarico oclusale può, infatti, essere associato a gravi problemi di natura sia meccanica che biologica (Isidor 1997, Isidor 2006, Weinberg 1993, Kozlovsky 2007).**

Nel caso di gravi atrofie crestali non correggibili chirurgicamente, specie se associate a sfavorevoli relazioni intermascellari, per considerazioni di carattere estetico (denti artificiali lunghi e dismorfici), biomeccanico (bracci di leva sfavorevoli, rapporti corona/impianto eccessivi), fonetico (spazi ampi tra denti e supporti implantari) ed igienico (difficoltà a mantenere un adeguato controllo igienico) ci si potrà indirizzare verso sistemi rimovibili, dotati di flangia vestibolare (tipo overdentures ritenute da barra o attacchi singoli, protesi "fissa/rimovibile" con mesostrutture e chiavistelli, etc.). Tale opzione andrà preliminarmente discussa dettagliatamente con il paziente ed accettata con consenso informato appropriato (Zitzmann 1999, Yi 2001).

In caso di edentulia mandibolare, la procedura classica prevede l'utilizzo di una tipologia di protesi fissa sostenuta da 4-6 impianti in regione interforaminale, definita "Toronto bridge", antagonista di una protesi totale rimovibile tradizionale a riabilitazione dell'arcata superiore (Branemark 1977, Adell 1981, Beumer 1989).

Tale riabilitazione è basata su un protocollo clinico che è stato nel tempo ampiamente validato scientificamente da follow-up ormai pluridecennali (Albrektsson 1986, 1988). Questo sistema restaurativo, pur se coronato da elevato successo a lungo termine, può porre dei problemi sotto il profilo estetico (visibilità dei pilastri metallici, scarsa naturalezza dei restauri) e fonetico (ampi spazi e irregolarità crestali tra i supporti implantari) spesso di non facile risoluzione clinica (Zitzmann 1999, Yi 2001).

Negli ultimi decenni, varie soluzioni protesiche, fisse o rimovibili per la sostituzione di elementi dentari singoli o multipli hanno affiancato il protocollo originario, ampliandone le indicazioni ed estendendone le potenzialità restaurative (Ekfeld 1994, Taylor 2002, Weber 2007, Jung 2008, Lambert 2009) .

Oggi il clinico può scegliere nell'ambito di una vasta serie di componentistiche e sistematiche protesiche; tale opzione non investe soltanto valutazioni di carattere protesico, merceologico od economico, ma anche e soprattutto scelte metodologiche, tra diversi sistemi restaurativi, senz'altro validi ma caratterizzati da diversi rapporti costi-benefici, che andranno valutati caso per caso e discussi esaurientemente col paziente (Walton 1994, Zarone 2005, Sailer 2009, Sorrentino 2009, Rammelsberg 2016).

**A tutt'oggi, non è dimostrata alcuna influenza del materiale estetico (resina, composito o ceramica) sulle percentuali di sopravvivenza nei trattamenti impianto-protetici.**

Il pilastro protesico può essere connesso all'impianto sottostante, per lo più tramite avvitamento e/o sistema conometrico, o far parte integrante dell'impianto. La stabilità della connessione dei pilastri dipende fortemente dalla geometria dei sistemi di accoppiamento e dal corretto serraggio meccanico delle componenti; qualora disponibili, saranno utilizzabili sistemi di serraggio controllato adatti allo specifico tipo di connessione (ad es., dispositivi "torque-controller") (Carotenuto 1999). Va sempre considerato che la qualità delle componenti e delle superfici di connessione, oltre alla precisione della struttura protesica, influenzano in maniera determinante la stabilità generale del sistema biomeccanico (Jemt 1995, 1996, Keith 1999, May 1997).

I manufatti protesici fissi possono essere solidarizzati in vario modo ai supporti implantari. Le procedure ad oggi più utilizzate e documentate prevedono l'avvitamento o la cementazione (Michalakis 2003).

Il principale vantaggio delle protesi avvitate è rappresentato dall'elevata fedeltà e riproducibilità delle componenti pre-lavorate, ampiamente dimostrata sia per quanto concerne la fedeltà e riproducibilità marginale, sia per quanto concerne l'affidabilità meccanica. Imprecisioni nell'accoppiamento marginale o interno e qualunque irregolarità meccanica nelle interfacce tra le componenti del sistema possono esitare in danni biologici dei tessuti perimplantari a causa dell'accumulo e proliferazione della placca mucobatterica o determinare problemi di carattere meccanico, quali allentamento o frattura delle viti, sfavorevole distribuzione degli stress, sovraccarico implantare e frattura per fatica meccanica di impianti o materiali restaurativi (ad es. leghe, ceramiche) (Hurzeler 1995, Jemt 1996, Keith 1999).

I sistemi di solidarizzazione sono normalmente basati sull'uso di una barra o sovrastruttura che unisce gli impianti tra di loro e che può essere avvitata, cementata (Vigolo 2012, Cochran 2004, Gallucci 2014) o saldata intraoralmente (Degidi 2010, Degidi 2013). La solidarizzazione deve essere realizzata con metodiche affidabili e aggiornate.

Per quanto riguarda il tipo di connessione protesi-impianto, avvitata o cementata, ad oggi in letteratura non sono state rilevate differenze significative in termini di successo e sopravvivenza protesica (Chee W, Jivraj 2006, Vigolo 2012, Sailer I et al 2012, Wittneben JG et al 2014).

La precisione della lavorazione industriale varia in modo consistente da sistema a sistema, per cui si impone la scelta di sistemi che offrano non solo impianti biologicamente validi ma anche componentistiche protesiche affidabili e precise; è fortemente sconsigliato l'utilizzo di componentistiche implantari (abutments, viti, etc.) di scadente qualità e scarsa precisione (Ucar 2009).

**L'utilizzo di impianti non certificati e di componentistiche implantari di scarsa qualità e precisione è ampiamente sconsigliato.**

Lo svitamento periodico delle viti oclusali da parte dell'operatore a fini igienici non deve rappresentare un evento di routine nella pratica implanto-protesica: le modifiche cui vanno incontro le viti nel tempo dopo vari cicli di svitamento/avvitamento (fenomeno del "settling", deformazioni, fatica meccanica) e l'usura meccanica delle componenti durante la funzione possono comportare, infatti, in questo caso, una progressiva perdita di efficienza del giunto avvitato (Kallus 2004).

**Tutti i restauri su impianti, in particolare quelli avvitati, devono essere adattati passivamente ai pilastri implantari. La presenza di tensioni interne nel collegamento di più impianti è causa frequente di insuccessi meccanici e/o biologici del trattamento implantoprotesico, dai semplici allentamenti delle viti di serraggio fino al fallimento degli impianti stessi.**

Riguardo alla protesi cementata, i principali vantaggi operativi sono rappresentati dalla semplicità delle procedure operative cliniche e tecniche, che ricalcano quelle di tipo tradizionale, dalla versatilità di individualizzazione delle morfologie restaurative, tra cui il profilo emergente del restauro, e dall'estetica più naturale, per l'assenza della vite oclusale, che, in alcuni casi, può influenzare la modellazione dell'elemento protesico (Sheets 2008, Nejatidanesh 2012, Garg 2014, Kent 1997, Inokoshi 2013).

Per le geometrie altamente ritentive dei pilastri implantari, più sottili e spesso più lunghi di quelli dentari, è talora possibile adoperare i cementi che di norma vengono utilizzati per il fissaggio temporaneo del restauro su pilastri naturali; in tal modo è possibile un'agevole rimozione, in caso di necessità, pur garantendo una sufficiente stabilità dei restauri, specialmente in presenza di impianti multipli (Yanikoglu 2007, Emms 2007, Assenza 2005, de Brandao 2013).

**I residui di cemento dal solco perimplantare vanno sempre rimossi in maniera accurata, utilizzando strumenti non abrasivi e che non danneggino la superficie dell’impianto e delle relative componentistiche** (Agar 1997, Korsch 2014, Shapoff 2012, Hess 2014, Pauletto 1999, Korsch 2015, Linkevicius 2013).

Allo stato attuale, i protocolli basati sui principi del carico immediato (l’impianto è sottoposto alle forze masticatorie già il giorno stesso del suo inserimento o nei giorni immediatamente successivi) e del carico precoce (il carico avviene a distanza di 2-3 settimane) sono oggetto di intense attività di ricerca, atte a convalidarne l’efficacia clinica a lungo termine e ad identificarne protocolli applicativi definitivi. In casi altamente selezionati, i dati oggi disponibili sono tuttavia promettenti (Tarnow 1997, Romanos 2002, Barndt 2015, Moraschini 2016).

### **Bibliografia**

Adell R, Lekholm U, Rockler B et al. *A 15-year study of osseointegrated implants in the treatment of the edentulous jaw. J Oral Surg* 1981; 10:387-415.

Agar JR., Cameron SM, Hughbanks JC & Parker M.H. *Cement removal from restorations luted to titanium abutments with simulated subgingival margins. The Journal of Prosthetic Dentistry*, 1997 Jul; 78(1): 43-47.

Albrektsson T, Dahl E, Enbom L, et al. *Osseointegrated oral implants. A Swedish multicenter study of 8139 consecutively inserted Nobelpharma implants. J Periodontol* 1988; 59:287-296.

Albrektsson T, Zarb G, Worthington P et al. *The long-term efficacy of currently used dental implants: a review and proposed criteria of success. Int J Oral Maxillofac Implants* 1986; 1:11-25.

Assenza B, Scarano A, Leghissa G, Carusi G, Thams U, Roman FS, Piattelli A. *Screw- vs cement-implant-retained restorations: an experimental study in the Beagle. Part 1. Screw and abutment loosening. J Oral Implantol*. 2005;31(5):242-6.

Barndt P, Zhang H, Liu F. *Immediate loading: from biology to biomechanics. Report of the Committee on Research in fixed Prosthodontics of the American Academy of fixed Prosthodontics. J Prosthet Dent*. 2015 Feb;113(2):96-107

Basten C, Kois J. *The use of barium sulfate for implant templates. Journal Prosthet Dent* 1996; 76:451-454.

Beumer III J, Lewis SG. *The Brånemark Implant System. Clinical and laboratory Procedures. Ishiyaku EuroAmerica, St. Louis*, 1989.

Binon P. *Evaluation of machining accuracy and consistency of selected implants, standard abutments, and laboratory analogs. Int. J. Prosthodont*, 1995; 82:172-178.

Binon PP. *Implants and components: entering the new millennium. The International Journal of Oral & Maxillofacial Implants*, 2000 Jan-Feb; 15(1): 76-94.

Brånemark PI, Hansson BO, Adell R et al. *Osseointegrated implants in the treatment of the edentulous jaw. Experience from a 10-year period. Scand J Plast Reconstr Surg (Suppl 16)* 1977;11:1-132.

- Brånemark PI, Zarb GA, Albrektsson T. *Tissue-Integrated Prosthesis*. Chicago, Quintessence Publishing Co, 1985.16.
- Carotenuto G, Palumbo M, Zarone F & Nicolais L. Characterization of the interface between prefabricated gold copings and cast dental alloy in implant restorations. *Clinical Oral Implants Research*, 1999 Apr; 10(2): 131-138.
- de Brandão ML, Vettore MV, Vidigal Júnior GM. Peri-implant bone loss in cement- and screw-retained prostheses: systematic review and meta-analysis. *J Clin Periodontol*. 2013 Mar;40(3):287-95.
- Ekfeldt A, Carlsson GE, Börjesson G. Clinical evaluation of single-tooth restorations supported by osseointegrated implants: a retrospective study. *Int J Oral Maxillofac Implants*. 1994 Mar-Apr;9(2):179-83
- Emms M, Tredwin CJ, Setchell DJ, Moles DR. The effects of abutment wall height, platform size, and screw access channel filling method on resistance to dislodgement of cement-retained, implant-supported restorations. *J Prosthodont*. 2007 Jan-Feb;16(1):3-9.
- Engelman MJ. *Clinical decision making and treatment planning in osseointegration*. Quintessence Books, Chicago, 1996.
- Garg P, Pujari M, Prithviraj DR, Khare S. Retentiveness of various luting agents used with implant-supported prosthesis: an in vitro study. *J Oral Implantol*. 2014 Dec;40(6):649-54
- Hans-Peter Weber, Cortino Sukotjo. Does the type of implant Prosthesis affect outcomes in the partially edentulous patient? *Oral.Maxillofacial Implants* 2007;22:140-172.
- Hess TA. A technique to eliminate subgingival cement adhesion to implant abutments by using polytetrafluoroethylene tape. *J Prosthet Dent*. 2014 Aug;112(2):365-8.
- Hürzeler MB et al. Influence of the superstructure on the peri-implant tissues in beagle dogs. *Clin Oral Impl Res* 1995;6:139-148.
- Inokoshi M, Kameyama A, De Munck J, Minakuchi S, Van Meerbeek B. Durable bonding to mechanically and/or chemically pre-treated dental zirconia. *J Dent*. 2013 Feb;41(2):170-9.
- Isidor F. Histological evaluation of peri-implant bone at implants subjected to occlusal overload or plaque accumulation. *Clin Oral Impl Res* 1997;8:1-9.
- Isidor F. Influence of forces on peri-implant bone. *Clin Oral Implants Res*. 2006 Oct;17 Suppl 2:8-18.
- Jemt, T. Three-dimensional distortion of gold alloy castings and welded titanium frameworks. Measurements of the precision of fit between completed implant prostheses and the master casts in routine edentulous situations. *Journal of Oral Rehabilitation*, 1995 Aug; 22(8): 557-564.
- Jemt T & Book K. Prosthesis misfit and marginal bone loss in edentulous implant patients. *The International Journal of Oral & Maxillofacial Implants*, 1996 Sep-Oct; 11(5): 620-625.
- Jung RE, Pjetursson BE, Glauser R, Zembic A, Zwahlen M, Lang NP. A systematic review of the 5-year survival and complication rates of implant-supported single crowns. *Clin Oral Implants Res*. 2008 Feb;19(2):119-30. Epub 2007 Dec 7.
- Kallus T & Bessing C. Loose gold screws frequently occur in full-arch fixed prostheses supported by osseointegrated implants after 5 years. *The International Journal of Oral & Maxillofacial Implants*, 1994 Mar-Apr; 9(2): 169-178.
- Keith SE, Miller BH, Woody R.D & Higginbottom FL. Marginal Discrepancy of Screw-Retained and Cemented Metal-Ceramic Crowns on Implant Abutments. *The International Journal of Oral & Maxillofacial Implants*, 1999; 14(3): 369-378.
- Kent DK, Koka S, Froeschle ML. Retention of cemented implant-supported restorations. *J Prosthodont*. 1997 Sep;6(3):193-6.



- Korsch M, Walther W, Marten SM, Obst U. Microbial analysis of biofilms on cement surfaces: An investigation in cement-associated peri-implantitis. *J Appl Biomater Funct Mater*. 2014 Sep 5;12(2):70-80. doi: 10.5301/jabfm.5000206)
- Korsch M, Robra BP, Walther W. Predictors of excess cement and tissue response to fixed implant-supported dentures after cementation. *Clin Implant Dent Relat Res*. 2015 Jan;17 Suppl 1:e45-53.
- Kozlovsky A, Tal H, Laufer B-Z, Leshem R, Rohrer M. Impact of implant overloading on the peri-implant bone in inflamed and non-inflamed peri-implant mucosa. *Clin. Oral Impl. Res*. 18,2007;601-610.
- Lambert FE, Weber HP, Susarla SM, Belser UC, Gallucci GO. Descriptive analysis of implant and prosthodontic survival rates with fixed implant-supported rehabilitations in the edentulous maxilla. *J Periodontol*. 2009 Aug;80(8):1220-30.
- Linkevicius T, Vindasiute E, Puisys A, Linkeviciene L, Maslova N, Puriene A. The influence of the cementation margin position on the amount of undetected cement. A prospective clinical study. *Clin Oral Implants Res*. 2013 Jan;24(1):71-6.
- May KB, Edge MJ, Russell MM, Razzoog ME & Lang, BR. The precision of fit at the implant prosthodontic interface. *The Journal of Prosthetic Dentistry*. 1997 May; 77(5): 497-502.
- Michalakakis KX, Hirayama H, Garefis PD. Cement-retained versus screw-retained implant restorations: a critical review. *Int J Oral Maxillofac Implants*. 2003 Sep-Oct;18(5):719-28.
- Moraschini V, Porto Barboza E. Immediate versus conventional loaded single implants in the posterior mandible: a meta-analysis of randomized controlled trials. *Int J Oral Maxillofac Surg*. 2016 Jan;45(1):85-92.
- Nejatidanesh F, Savabi O, Ebrahimi M, Savabi G. Retentiveness of implant-supported metal copings using different luting agents. *Dent Res J (Isfahan)*. 2012 Jan;9(1):13-8.
- Parel SM, Sullivan DY. *Esthetics and Osseointegration*. OSi, Dallas 1989.
- Pauletto N, Lahiffe BJ, Walton JN. Complications associated with excess cement around crowns on osseointegrated implants: a clinical report. *Int J Oral Maxillofac Implants*. 1999 Nov-Dec;14(6):865-8.
- Rammelsberg P, Lorenzo-Bermejo J, Kappel S. Effect of prosthetic restoration on implant survival and success. *Clin Oral Implants Res*. 2016 Sep 13.
- Romanos GE, Toh CG, Star CH, Swaminathan D. Histologic and histomorphometric evaluation of peri-implant bone subjected to immediate loading: an experimental study with *Macaca fascicularis*. *Int J Oral Maxillofac Implants* 2002; 17:44-51 .
- Sailer I, Philipp A, Zembic A, Pjetursson BE, Hämmerle CH, Zwahlen M. A systematic review of the performance of ceramic and metal implant abutments supporting fixed implant reconstructions. *Clin Oral Implants Res*. 2009 Sep;20 Suppl 4:4-31.
- Schneider RL, Higginbottom FL, Weber H, Sones AD. For your patients receiving endosseous implants for immediate loading, how are the implant-supported crowns or prostheses initially put into occlusal function, and what instructions are given for their use? *Int J Oral Maxillofac Implants* 2002; 17:881-884.
- Shapoff CA, Lahey BJ. Crestal bone loss and the consequences of retained excess cement around dental implants. *Compend Contin Educ Dent*. 2012 Feb;33(2):94-6, 98-101; quiz 102, 112. Review.
- Sheets JL, Wilcox C, Wilwerding T. Cement selection for cement-retained crown technique with dental implants. *J Prosthodont*. 2008 Feb;17(2):92-6. Epub 2007 Oct 30.
- Sorrentino R, Galasso L, Tetè S, De Simone G, Zarone F. Clinical Evaluation of 209 All-Ceramic Single Crowns Cemented on Natural and Implant-Supported Abutments with Different Luting Agents: A 6-Year Retrospective Study. *Clin Implant Dent Relat Res*. 2009 Dec 17. [Epub ahead of print].

Tarnow DP, Emtiaz S, Classi A. Immediate loading of threaded implants at stage 1 surgery in edentulous arches: ten consecutive case reports with 1- to 5-year data. *Int J Oral Maxillofac Implants* 1997; 12: 319-324.

Taylor TD, Agar JR, Vogiatzi T. Implant prosthodontics: Current perspective and future directions. *Int J Oral Maxillofac Implants* 2000; 15(1):66-75.

Taylor TD, Agar JR. Twenty years of progress in implant prosthodontics. *J Prosthet Dent*. 2002 Jul;88(1):89-95.

Ucar Y, Brantley WA, Bhattiprolu SN, Johnston WM, McGlumphy EA. Characterization of cast-to implant components from five manufacturers. *J Prosthet Dent*. 2009 Oct;102(4):216-23.

Walton JN, MacEntee MI. Problems with prostheses on implants: A retrospective study. *J Prosthet Dent* 1994; 71:283-288.

Weinberg, L.A. The biomechanics of force distribution in implant-supported prostheses. *The International Journal of Oral & Maxillofacial Implants*, 1993; 8(1): 19-31.

Yanikoğlu N, Yeşil Duymuş Z. Evaluation of the solubility of dental cements in artificial saliva of different pH values. *Dent Mater J*. 2007 Jan;26(1):62-7.

Yi SWI, Carlsson GE, Ericsson I, Kim CK. Patient evaluation of treatment with fixed implant-supported partial dentures. *J Oral Rehabil*. 2001 Nov;28(11):998-1002.

Zarone F, Sorrentino R, Vaccaro F, Russo S, De Simone G. Retrospective clinical evaluation of 86 Procera AllCeram anterior single crowns on natural and implant-supported abutments. *Clin Implant Dent Relat Res*. 2005;7 Suppl 1:S95-103.

Zitzmann NUI, Marinello CP. Treatment plan for restoring the edentulous maxilla with implant-supported restorations: removable overdenture versus fixed partial denture design. *J Prosthet Dent*. 1999 Aug;82(2):188-96.



# **ORTOGNATODONZIA**

L'apparato stomatognatico, complesso "sistema multifunzionale" costituito dalle basi mascellare e mandibolare, dalle arcate dento-alveolari, dal sistema neuro-muscolare e dalle articolazioni temporo-mandibolari, concorre all'espletamento di funzioni vitali per l'individuo, quali deglutizione, respirazione, fonazione e masticazione. In presenza di equilibrio tra le sue diverse componenti, l'apparato stomatognatico si accresce e si sviluppa in modo armonico; tuttavia, fattori sfavorevoli possono condizionarne il normale iter evolutivo determinando l'instaurarsi di una malocclusione.

L'ortognatodonzia, disciplina che studia le disgnazie dento-maxillo-facciali, ha come finalità primaria quella di individuare precocemente una noxa patogena, "creando le premesse per ricondurre nell'ambito della norma biologica la vis vitalis della crescita naturale".

In ambito ortognatodontico la formulazione del giudizio diagnostico risulta determinante, non come semplice inquadramento di una situazione statica, bensì come obiettivazione di un status clinico da contestualizzare nel processo accrescitivo individuale.

Quadri clinici disgnatici apparentemente simili possono presentare sostanziali differenze, sia per le difformi derivazioni tridimensionali che per il concorso di più complesse implicazioni, per le quali sono talvolta richieste differenti priorità di trattamento (Bjork 1996).

Il paziente ortognatodontico è, in genere, un soggetto in fase di crescita; tuttavia, sempre più frequentemente anche l'adulto richiede l'intervento dell'odontoiatra con competenze in ortodonzia ortodontista, con esigenze soggettive e necessità cliniche oggettive sostanzialmente differenti, per le quali risulta spesso indispensabile un approccio interdisciplinare.

Al di là di quadri sindromici, i cui tratti oclusali risultano spesso patognomonic del complessivo contesto sindromico, le caratteristiche facciali e dento-mascellari possono essere espressione di un'interazione tra fattori genetici, familiari ed ambientali che possono concorrere ad influire su crescita e sviluppo del complesso dento-maxillo-facciale, favorendo l'instaurarsi di malocclusioni (es. sindrome di Classe III).

Relativamente all'**eziopatogenesi** delle malocclusioni, le alterazioni funzionali (es. le abitudini orali, quali l'interposizione linguale, la suzione del dito, della lingua e della tettarella, le alterazioni posturali, la respirazione orale, etc) rappresentano i fattori ambientali maggiormente implicati nel determinismo delle malocclusioni, in quanto sono in grado di sostenere alterazioni tra muscolatura intraorale ed extraorale, con conseguenti cambiamenti morfo-funzionali a livello dento-alveolare e/o scheletrico. (Ackerman 2009, Agenter 2009)

Tra i fattori eziopatogenetici locali devono essere, altresì, annoverati quelli dentali. L'avulsione traumatica di decidui - in genere incisivi superiori, in assenza di un'adeguata valutazione degli effetti

a medio e/o a lungo termine sul corrispondente permanente, la carie distruttiva o le estrazioni precoci dei denti decidui - in genere primi o secondi molari, in assenza di un opportuno mantenimento dello spazio, possono generare una riduzione della lunghezza dell'arcata ed un possibile quadro di malocclusione.

Per la corretta **diagnosi** delle malocclusioni è necessaria la valutazione complessiva di diversi fattori. Nella raccolta dei dati anamnestici risulta indicato porre attenzione ad informazioni inerenti alle caratteristiche oclusali ed eventuali problematiche ortodontiche incorse anche nei familiari, per la possibile "familiarità" di determinati quadri clinici (es. Classe III, anomalie dentali, etc); indagare su eventi traumatici incorsi nella prima infanzia, in grado di sostenere alterazioni a livello scheletrico (es. traumi a livello mandibolare per le possibili implicazioni a carico delle articolazioni temporo-mandibolari e sull'insorgenza di asimmetrie) e su traumi dentali incorsi in dentizione decidua, per le possibili ripercussioni sul corrispondente permanente (es. dislocazione, dilacerazione, anomalia di sviluppo, etc.) o in dentizione permanente.

L'esame clinico extra-orale consente di stabilire la tipologia facciale (mesiofacciale, brachifacciale o dolico-facciale) ed il profilo (concavo, convesso o piatto) con la valutazione dell'estetica del viso e del sorriso.

Con l'esame funzionale è possibile esaminare le articolazioni temporo-mandibolari, la muscolatura extra-orale.

L'esame clinico intraorale permette di rilevare la formula dentaria, valutando preliminarmente caratteristiche ed integrità delle strutture dento-parodontali; consente, altresì, di rilevare taluni parametri oclusali:

- classi di Angle: parametro sagittale che definisce i rapporti oclusali tra le arcate mascellare e mandibolare, in base al rapporto tra primo molare inferiore e primo molare superiore e tra canino inferiore e superiore. I rapporti oclusali ottimali sono Classe I molare e Classe I canina;
- overjet, overbite, coincidenza delle linee mediane (in apertura e chiusura), presenza di eventuali morsi crociati o morsi a forbice.

Risulta importante valutare attentamente la funzione linguale ed il relativo frenulo, esaminare inserzioni e caratteristiche dei frenuli labiali nonché aspetto e caratteristiche delle mucose.

L'esame clinico può essere supportato dall'acquisizione di foto extra-orali ed intra-orali.

La realizzazione di modelli in gesso permette di approfondire caratteristiche e rapporti intra-arcata ed inter-arcata: dimensioni e simmetria delle arcate, parametri occlusali, curva di Spee, curva di Wilson, posizione e dimensioni dei denti ed eventuali discrepanze dento basali e dento- dentali (Andrews 1972).

Accertamenti radiografici possono essere prescritti a completamento della raccolta dei dati clinici, solo se necessari/indispensabili ai fini diagnostici e prognostici e per la formulazione del piano terapeutico.

L'esame ortopantomografico (OPT) delle arcate dentarie permette di valutare la presenza degli elementi dentali e la reciproca posizione, eventuali anomalie dentali, di numero, posizione, sede, talvolta anche di forma, eventuali lesioni cariose, endodontiche, parodontali, cistiche, etc. Sebbene l'OPT non assicuri il dettaglio anatomico dei radiogrammi periapicali endorali, consente una visione generale delle arcate dentali e delle strutture alveolari ed ossee. In caso di dubbio diagnostico si possono rendere necessari radiogrammi endorali – periapicali o occlusali – o indagini tridimensionali.

Lo studio della teleradiografia del cranio in proiezione latero-laterale e la relativa analisi cefalometrica consentono di valutare, sia sul piano sagittale che verticale, i rapporti tra base cranica e basi mascellari e tra mascellare e mandibola, i rapporti dento-mascellari e dento-dentali, la direzione di crescita, l'analisi dei tessuti molli; tale indagine può fornire, inoltre, informazioni diagnostiche preliminari circa lo stato di sviluppo osseo del soggetto tramite gli indici di crescita vertebrale.

La teleradiografia del cranio in proiezione postero-anteriore può essere prescritta in presenza di alterazioni verticali, problematiche trasversali, asimmetrie dento-alveolari e maxillo-facciali e dislocazioni mandibolari funzionali.

La radiografia della mano e del polso può consentire di stabilire in modo più attendibile l'età scheletrica.

**La pianificazione del trattamento** richiede l'individuazione di obiettivi mirati da perseguire con precise priorità, in base a quanto rilevato in fase diagnostica ed alla relativa prognosi. A tal proposito risulta determinante tener conto di diversi fattori: età del soggetto, fattori anamnestici, anche familiari, in grado di influire sulla prognosi, caratteristiche della malocclusione (dentali, dento-alveolari, scheletriche, funzionali, estetiche), stadio di sviluppo e potenzialità di crescita, eventuali ulteriori implicazioni strettamente correlate al quadro clinico che possono richiedere un approccio

multidisciplinare (es. problematiche odontoiatriche generali, parodontali, etc) (Riolo 1988, Riolo 2009)

In considerazione dei molteplici fattori e variabili che concorrono all'instaurarsi dei diversi quadri di malocclusione, non risulta sempre possibile individuare un iter terapeutico standardizzato e il dispositivo clinico più indicato, per differenti motivazioni:

- l'evidenza scientifica non consente di poter suggerire sempre per le diverse problematiche un unico percorso terapeutico, elettivamente indicato;
- ancora limitati sono gli studi clinici randomizzati e differenti i dispositivi terapeutici proposti;
- "raccomandazioni" cliniche specifiche ed univoche non sono state definite in letteratura per la maggior parte delle problematiche ortognatodontiche;
- non sempre risulta concorde l'opinione in merito al timing di intervento, né sui tempi di trattamento; alcune malocclusioni devono essere trattate precocemente (es. quadri clinici di classe III o di asimmetrie), altre, sebbene con le dovute eccezioni, possono essere risolte più tardivamente, sempre che la malocclusione non sia di per sé presupposto per ulteriori problematiche ortognatodontiche anche più strettamente odontoiatriche (es. la precoce risoluzione di quadri di Classe II con ampio overjet può prevenire il rischio di traumatismi dentali);
- le innovazioni tecnologiche e l'evoluzione del pensiero scientifico hanno concorso in modo significativo all'evoluzione dei diversi dispositivi clinici, ottimizzandone caratteristiche e finalità terapeutiche. Non risulta, tuttavia, sempre possibile indicare per la risoluzione di specifici quadri di malocclusione un preciso dispositivo clinico, rispetto ad altri, sebbene con medesimi effetti, "raccomandandolo" come "elettivo" in senso assoluto.

Indipendentemente dalla problematica clinica oggettivata, per la quale è richiesto l'intervento ortognatodontico, risulta determinante la collaborazione del paziente, sia ai fini prognostici, che terapeutici. In assenza di adeguata collaborazione, non solo potrà essere vanificato l'intervento ortognatodontico, senza il perseguimento degli obiettivi terapeutici prefissati, ma possono, altresì, manifestarsi effetti indesiderati per l'integrità dei tessuti dento parodontali (Gkantidis 2010).

**Nella raccolta dei dati anamnestici bisogna tener conto di informazioni inerenti lo stato dentale ed occlusale e di possibili problematiche ortodontiche incorse anche nei familiari, per la possibile "familiarità" di alcuni quadri clinici (es. Classe III, anomalie dentali, etc).**



**Bisogna porre attenzione a possibili eventi traumatici incorsi nella prima infanzia, in grado di comportare alterazioni a livello scheletrico o implicazioni dentali in dentizione decidua o permanente.**

**Bisogna inquadrare e risolvere precocemente le alterazioni funzionali, in grado di alterare l'equilibrio tra muscolatura intra ed extra-orale, con possibili implicazioni a livello del complesso dento-maxillo-facciale (Chen 2002).**

**Bisogna garantire la continuità delle arcate dentali con la cura precoce delle lesioni cariose sugli elementi decidui, per evitare che la perdita di “sostanza dentale” comporti mesio-inclinazioni, mesializzazioni e rotazioni di elementi contigui ed estrusione degli antagonisti con possibili ulteriori ripercussioni sui rapporti interarcata (Ruhl 1994, Tollaro 1996).**

**Nella pianificazione del trattamento ortodontico bisogna tener conto del quadro diagnostico del soggetto e, se in crescita, dell'età scheletrica, valutandone le relative potenzialità accrescitive; della gravità e priorità dei problemi rilevati (es. quadri sindromici ed anomalie di sviluppo, difetti scheletrici per asimmetrie, discrepanze verticali, sagittali e trasversali, anomalie dentoalveolari). Il tutto tenendo in debita considerazione la motivazione e le esigenze del paziente (Brook 1989, Hassan 2010).**

**Data la complessità di taluni quadri di malocclusione, differenti problematiche possono risultare spesso associate ad altre e, sebbene alcune siano sicuramente prioritarie, non risulta indicato “raccomandare” sempre e comunque un determinato iter terapeutico; è opportuno fornire ad ogni paziente una diagnosi accurata in base alla quale poi pianificare il più appropriato piano di trattamento, attentamente individualizzato (Hayes 2009).**

**Riguardo ai tempi di trattamento non risulta sempre possibile stabilire con esattezza la durata della terapia ortodontica:**

- ▶ nel soggetto in crescita, la pianificazione terapeutica può prevedere differenti fasi, con periodi intermedi, nel corso dei quali va monitorata la crescita e lo sviluppo del soggetto e la permuta dentale;
- ▶ nel soggetto adulto è spesso richiesto un approccio multidisciplinare con interventi differentemente programmati che concorrono al perseguimento degli obiettivi stabiliti (es. parodontologia, protesi, implantologia, etc) (Turpin 2007, Thiruvengkatachari 2015, Vaden 2009).

**Relativamente alla “durata” dei risultati ottenuti, in termini di “stabilità del trattamento”, in letteratura le opinioni risultano controverse. Il perseguimento di un buon equilibrio funzionale dovrebbe garantire il mantenimento nel tempo dei risultati ottenuti (Hiemstra 2009, Kuhlberg 1997, Marshall 2008).**

Il piano terapeutico deve essere chiaramente ed esaustivamente esposto al paziente e ai familiari (in caso di minori), ponendo attenzione all'effettiva comprensione delle finalità, alle esigenze/aspettative, alla compliance richiesta ed al rapporto impegno/beneficio. Devono essere, altresì, date indicazioni dei tempi entro i quali, presumibilmente e compatibilmente con la variabilità biologica, potranno essere raggiunti gli obiettivi del trattamento, tenendo conto dell'eventuale possibilità di una successiva nuova valutazione e di un'ulteriore pianificazione terapeutica. Un ruolo determinante è svolto dalla collaborazione del paziente e dei familiari durante le diverse fasi terapeutiche, in assenza della quale, non solo potrà essere vanificato l'intervento ortognatodontico, ma possono incorrere effetti indesiderati per l'integrità dei tessuti dento-parodontali (Jharwal 2014, Laskin 1988, Little 1990).

I dispositivi clinici utilizzati devono rispondere alle norme di legge; essere scelti/realizzati in base agli obiettivi stabiliti, tenendo conto delle caratteristiche biologiche, della maturità scheletrica, della comprensione della meccanica e dell'impatto sociale; seguire il principio della maggior semplicità nella massima efficacia ed efficienza, del minor costo biologico, emotivo e, possibilmente, economico; i pazienti devono comprenderne funzione, modalità e tempo di utilizzo.

Gli steps consigliati da seguire nell'iter diagnostico, al fine di inquadrare correttamente una malocclusione e programmare l'iter terapeutico, sono schematicamente riportati nella Tabella 1. (Peck 2009, Proffit 2013)

Tabella 1

D=Diagnosi T=Terapia	TIPOLOGIA PRESTAZIONE e TIMING	S / C / MC (S= Semplice) (C= Complesso) (MC= Molto complesso)
D	<b>Prima visita e raccolta dei dati di base:</b> <ul style="list-style-type: none"> <li>❖ anamnesi medica e odontostomatologica</li> <li>❖ valutazione della salute dentale e delle mucose del cavo orale: priorità delle cure</li> <li>❖ esame clinico e funzionale               <ul style="list-style-type: none"> <li>○ valutazione delle proporzioni facciali e analisi del profilo</li> <li>○ valutazione della simmetria facciale</li> <li>○ rilevamento formula dentaria</li> <li>○ valutazione dell'occlusione statica</li> <li>○ valutazione della motilità mandibolare</li> <li>○ valutazione delle funzioni dell'apparato stomatognatico</li> <li>○ esame dei muscoli masticatori e cervicali</li> <li>○ esame delle ATM</li> </ul> </li> </ul>	S / C

	<ul style="list-style-type: none"> <li>❖ eventuale prescrizione esami radiografici *</li> <li>❖ eventuale prescrizione esami strumentali</li> </ul>	
<b>D</b>	<p><b>Seconda visita e raccolta dei dati di base:</b></p> <ul style="list-style-type: none"> <li>❖ rivalutazione ed approfondimento esame clinico e funzionale</li> <li>❖ valutazione dello stadio di sviluppo fisico (<i>es: peso, altezza e segni della pubertà</i>)</li> <li>❖ rilevamento delle impronte delle arcate dentali</li> <li>❖ foto intra-orali ed extra-orali</li> <li>❖ eventuali esecuzione di esami strumentali</li> <li>❖ eventuale richiesta di consulenza di altro clinico [altro collega odontoiatra ortognatodentista, medico, chirurgo maxillo-facciale) o di altro professionista (logopedista, fisioterapista]</li> </ul>	<b>C</b>

<b>D</b>	<p><b>* Check radiografico</b></p> <ul style="list-style-type: none"> <li>❖ Eventuale Ortopantomografia</li> <li>❖ Eventuale Teleradiografia Latero-laterale</li> <li>❖ Eventuale Teleradiografia Postero-Anteriore [presenza/sospetto di asimmetrie dento-alveolari e/o maxillo-facciali, crossbite dentali e/o scheletrici, dislocazioni mandibolari funzionali, problematiche verticali]</li> <li>❖ Eventuale Radiografia del polso e della mano [valutazione dell'età scheletrica]</li> <li>❖ Eventuali radiografie endorali periapicali e/o occlusali</li> <li>❖ Eventuali indagini tridimensionali tipo CONE BEAM TC [in caso di gravi asimmetrie, di inclusioni dentarie con anomalie di posizione e rischio di lesioni su elementi dentali contigui]</li> <li>❖ [Eventuale RMN ATM - in caso di disfunzioni ATM]</li> </ul> <p><b>*Le indagini radiografiche dovranno essere prescritte solo dopo un attento esame clinico e solo quando risultano necessarie / indispensabili ai fini diagnostici e per la formulazione del piano terapeutico</b></p>	<b>C</b>
<b>D</b>	<p><b>Pianificazione del trattamento</b></p> <p>Valutazione complessiva dei parametri clinici intra ed extra-orali (statici e dinamici)</p> <p>Valutazione dei modelli in gesso</p> <ul style="list-style-type: none"> <li>❖ Forma e simmetria delle arcate</li> <li>❖ Analisi dello spazio</li> <li>❖ Entità della discrepanza sagittale</li> <li>❖ Entità della discrepanza trasversale</li> <li>❖ Eventuale set-up dei modelli [per visualizzazione dei movimenti dentali e</li> </ul>	

	<p>dentoscheletrici]</p> <p>Valutazione foto intra-orali ed extra-orali</p> <p>Visione esami radiografici</p> <ul style="list-style-type: none"> <li>❖ Valutazione delle strutture ossee e dentali</li> <li>❖ Individuazione di eventuali patologie a livello degli elementi dentali e delle strutture scheletriche</li> </ul> <p>Eventuali tracciati cefalometrici</p> <ul style="list-style-type: none"> <li>❖ Analisi dei rapporti scheletrici mascellari e mandibolari sagittali, verticali e trasversali</li> <li>❖ Analisi dei rapporti dento-maxillo-facciali e dento-dentali</li> <li>❖ Analisi dei tessuti molli</li> <li>❖ Tipologia di crescita facciale</li> <li>❖ Eventuale VTO [Visualizzazione obiettivi di trattamento] ortodontico o ortodontico-chirurgico [nei casi pre-chirurgici]</li> </ul>	MC
<b>D</b>	<p><b>Presentazione del piano di trattamento</b></p> <p><b>Spiegazione dei dispositivi clinici utilizzati: finalità, uso e manutenzione</b></p> <p><b>Consenso informato</b></p>	C
<b>T</b>	<p>La <b>decisione clinica</b> sarà stabilita in base alla lista delle problematiche individuate ed elaborate nel percorso diagnostico con precise priorità, strettamente individuali, in base alla gravità dei problemi clinici [quadri sindromici ed anomalie di sviluppo; alterazioni scheletriche in presenza o meno di asimmetrie, discrepanze trasversali, verticali e sagittali, anomalie dento-alveolari]</p> <p>La decisione terapeutica sarà presa nell'attenta considerazione dell'età scheletrica del paziente, se in crescita, dello stadio di sviluppo e delle potenzialità di crescita.</p> <p>Il <b>piano terapeutico</b> deve essere proposto e illustrato al paziente e/o a i familiari [in caso di minore], al fine di valutare l'effettiva comprensione delle finalità e degli obiettivi terapeutici, valutandone esigenze/aspettative, <i>compliance</i> e rapporto impegno / benefici.</p> <p>Gli <b>obiettivi del trattamento</b> devono essere chiari e deve essere indicata la durata entro la quale, presumibilmente, verranno raggiunti o, se in futuro, sarà necessaria un'ulteriore valutazione ed un nuovo Piano di Trattamento.</p> <p>Nei casi "chirurgici", la pianificazione del trattamento deve essere condivisa con il Chirurgo che effettuerà il trattamento</p> <p>Esporre esaurientemente al paziente gli obiettivi del trattamento ortodontico pre- e post chirurgico e del complessivo intervento chirurgico-ortodontico.</p>	MC

T	<p><b>Terapia</b></p> <ul style="list-style-type: none"> <li>❖ Le apparecchiature utilizzate dovranno rispondere alle <b>norme di legge</b></li> <li>❖ I pazienti dovranno <b>comprenderne la funzione, modalità e tempo</b> di utilizzo.</li> <li>❖ Gli apparecchi devono essere scelti in base agli <b>obiettivi stabiliti</b>, tenendo conto delle caratteristiche biologiche, di maturità scheletrica, di comprensione della meccanica, dell'impatto sociale.</li> <li>❖ I dispositivi terapeutici devono seguire il <b>principio della maggior semplicità nella massima efficacia ed efficienza al minor costo biologico, emotivo e possibilmente economico.</b></li> </ul>	MC
T	<ul style="list-style-type: none"> <li>❖ Nei <b>casi chirurgici</b> è prevista una <b>fase ortodontica pre-chirurgica</b>, al termine</li> <li>❖ della quale il paziente viene inviato al chirurgo per il trattamento necessario.</li> <li>❖ Compiuto l'intervento chirurgico, ai fini del perfezionamento dell'occlusione, della riabilitazione funzionale stomatognatica e del completamento dell'iter terapeutico, è prevista una <b>fase ortodontica post-chirurgica.</b></li> </ul>	MC
T	<p><b>Fine terapia</b></p> <ul style="list-style-type: none"> <li>❖ Eventuale rilevamento delle impronte e sviluppo di modelli in gesso di fine terapia</li> <li>❖ Eventuali foto intra-orali ed extra-orali</li> <li>❖ Eventuale applicazione della contenzione</li> <li>❖ Eventuale Ortopantomografia e Teleradiografie di controllo</li> <li>❖ [Eventuali TC e RMN di controllo]</li> <li>❖ [Eventuali esami strumentali di controllo]</li> <li>❖ Illustrazione degli obiettivi raggiunti, delle possibili recidive, oltre che di eventuali ulteriori terapie da svolgere, della stabilizzazione funzionale.</li> </ul>	C

### **Bibliografia**

*Ackerman JL, Kean MR, Proffit WR. The interaction of function and stability in the dentition. Aust Orthod J. 2009;25:169-72.*

*Agenter MK, Harris EF, Blair RN. Influence of tooth crown size on malocclusion. Am J Orthod. Dentofacial Orthop. 2009;136(6):795-804.*

*Andrews LF, The six keys to normal occlusion. Am J Orthod. 1972 Sep;62(3):296-309.*

- Bjork A. Sutural growth of the upper face studied by the implant method. *Acta Odont Scand* 1996;24:109-127.
- Brook PH, Shaw WC. The development of an Index of Orthodontic treatment priority. *Eur J Orthod* 1989 Aug; 11 (3):309-20
- Casko JS, Vaden JL, Kokich et al. Objective grading system for dental casts and panoramic radiographs. *Am J Orthod Dentofacial Orthop* 1999;114:589-99.
- Chen JY, Leslie AW, Niederman R. Analysis of efficacy of functional appliances on mandibular growth. *Am. J. Orthod Dentofacial Orthop* 2002;122:470-476.
- Gkantidis N, Christou P, Topouzelis N. The orthodontic periodontic interrelationship in integrated treatment challenges: a systematic review. *J Oral Rehabil.* 2010;37:377–390.
- Harvold EP. The role of function in the etiology and treatment of malocclusion. *Am J Orthod.* 1968;54:883-98.
- Hassan AH, Amin Hel. Association of orthodontic treatment needs and oral health-related quality of life in young adults. *Am J Orthod Dentofacial Orthop* 2010;137:42-7.
- Hayes Williamsport J. L. Letters to the editor: Problems with RCT design. *Am J Orthod Dentofacial Orthop* 2009;136:143-4.
- Hiemstra R, Bos A, Hoogstraten J. Patients' and parents' expectations of orthodontic treatment. *J Orthod.* 2009;36:219-28.
- Jharwal V, Trehan M, Rathore N, Rathee P, Agarwal D, Mathr N. Informed consent for brace. *Int J Clin Pediatr Dent* 2014 May; 7(2): 105-8
- Kuhlberg AJ, Glynn. Treatment planning consideration for adult orthodontic patients, *Dent Clin North Am* 1997;41:17-27.
- Laskin DM. Establishing standards of care. *J Oral Maxillofac Surg* 1988;46:1.
- Little RM. Stability and relapse of dental arch alignment. *Br J Orthod.* 1990 Aug;17(3):235-41.
- Marshall JD et al. Ask us Long-term stability of maxillary expansion *Am J Orth Dent Orthop* 2008, 133, 780-781
- Peck S, The contributions of Edward H. Angle to dental public health. *Community Dent Health.* 2009 Sep;26(3):130-1.
- Proffit WR, Fields HW, Sarver DM. *Ortodonzia Moderna (IV edizione)*. Elsevier Masson, 2013
- Riolo ML, Moyers RE, TenHave TR. Imprecision and bias in orthodontic treatment. *Am J Orthod Dentofacial Orthop* 1988;93: 138-42.
- Riolo ML, Vaden JL. Standard of care: Why it is necessary. *Am J Orthod Dentofacial Orthop* 2009; 136: 494:496.
- Ruhl CM, Bellian KT, Van Meter BH, Hoard MA, Pham CD, Edlich RF. Diagnosis, complications, and treatment of dentoskeletal malocclusion. *Am J Emerg Med.*1994;12:98-104.
- Thiruvenkatachari B, Harrison J, Worthington H, O'Brien K. Early orthodontic treatment for Class II malocclusion reduces the chance of incisal trauma: Results of a Cochrane systematic review. *Am J Orthod Dentofacial Orthop.* 2015 Jul;148(1):47-59.
- Tollaro I, Franchi L, Baccetti T. Floating norms for the assessment of craniofacial pattern in the deciduous dentition, *Eur J Orthod*18:359-365, 1996.
- Turpin DL. The case for treatment guidelines. *Am J Orthod Dentofacial Orthop* 2007;131:159.
- Vaden JL, Riolo ML. How can the speciality establish a standard of care? *Am J Orthod Dentofacial Orthop* 2009;136: 497:500.

## PROBLEMATICHE TRASVERSALI

Hanno un particolare rilievo per le possibili implicazioni nello sviluppo di asimmetrie scheletriche e per la stretta relazione tra dimensioni trasversale, sagittale e verticale.

Tra le problematiche trasversali, quelle riconducibili a una contrazione del mascellare superiore presentano un'elevata frequenza. Si manifestano con un'anomala relazione sul piano trasversale che si rende evidente quando gli elementi dentali delle due arcate sono in occlusione (crossbite mono o bilaterale: le cuspidi vestibolari dei molari e dei premolari superiori occludono nelle fosse centrali degli antagonisti inferiori e il canino superiore si trova in posizione linguale rispetto all'inferiore). (Baccetti 2001, Deshayes 2006)

All'instaurarsi di una contrazione trasversale del mascellare superiore possono concorrere numerosi fattori: quelli familiari rivestono un ruolo prioritario; fattori ambientali funzionali come respirazione orale, suzione del dito o del ciuccio e deglutizione atipica rappresentano la causa più frequente di deficit trasversale, modificando l'equilibrio tra le forze esercitate dalla muscolatura interna (lingua) e quelle sviluppate dalla muscolatura esterna (labbra e guance).

Gli eccessi trasversali del mascellare superiore sono quadri patologici piuttosto rari con la risultante, a livello oclusale, di un scissor bite mono o bilaterale (morso a forbice) (Subtelny 1973).

La discrepanza trasversale non si auto coregge, ma si trasmette dalla dentizione decidua a quella mista con un aumento della prevalenza del morso crociato (crossbite) laterale.

Riguardo all'**inquadramento clinico**, la contrazione del mascellare superiore può essere scheletrica consistente in una riduzione dell'ampiezza del mascellare superiore a livello basale associata a un insufficiente sviluppo trasversale del terzo medio del viso; dento-alveolare che si realizza per inclinazione palatale dei denti dell'arcata superiore e dei relativi processi alveolari; mista quando su una base scheletrica deficitaria si ritrovano elementi dentali con alterata inclinazione palatale (Lima 2005, McNamara 2002, McNamara 2015).

La forma più frequente di crossbite posteriore è monolaterale, a sua volta distinto in vero o funzionale: il morso crociato monolaterale vero è espressione di una reale asimmetria nell'arcata superiore; il morso crociato monolaterale funzionale è, in genere, riconducibile ad una contrazione bilaterale dell'arcata mascellare e concomitante/consequente latero-deviazione mandibolare verso il lato del crossbite. Il riallineamento delle linee mediane in massima apertura, validato dallo studio della simmetria del mascellare superiore, può confermare il sospetto di latero-deviazione funzionale.

La posizione asimmetrica dei condili predispone ad una progressiva compensazione attraverso un rimodellamento omolaterale della superficie articolare, determinando asimmetrie cranio-facciali e dei tragitti condilari.

La contrazione mascellare può manifestarsi anche in assenza di morso crociato, nei casi in cui il deficit trasversale sia compensato a livello dento-alveolare (es. quadri di Classe III, nella forma compensata) (Westwood 2003).

Nei quadri clinici di Classe II, anche in assenza di crossbite, un mascellare contratto può determinare un retro-posizionamento mandibolare. Può essere, altresì, evidenziabile un'insufficienza trasversale mascellare "relativa", riconducibile a un adattamento del mascellare superiore ad una mandibola retroposizionata (Pinto 2001).

Nell'ambito degli eccessi trasversali del mascellare possiamo distinguere una forma congenita primitiva, la sindrome di Brodie, ovvero una forma presente in pazienti affetti da morbo di Cooley, e forme acquisite conseguenti a malposizioni dentali primarie o ad interventi iatrogeni (Lagravere 2004).

Nella **valutazione diagnostica**, particolare attenzione deve essere posta alle caratteristiche extra-orali ed intra-orali ed alle eventuali implicazioni funzionali, in particolare all'atteggiamento posturale, mediante approfondite valutazioni cliniche statiche e dinamiche (es. apertura e chiusura della bocca per appurare eventuali latero-deviazioni). L'adattamento neuromuscolare, conseguente all'acquisita postura mandibolare in latero-deviazione propria del crossbite funzionale, determina una disarmonia facciale con sviluppo mandibolare asimmetrico (McNamara 2002).

I modelli in gesso consentono di oggettivare i rapporti inter-arcata ed intra-arcata, in particolare quelli trasversali. Per discrepanza trasversale (DT) si intende la differenza tra la distanza intermolare superiore ed inferiore. Quando la DT è negativa, l'ampiezza dell'arcata superiore è inferiore a quella mandibolare, viceversa quando la DT è positiva, l'arcata superiore è più larga dell'inferiore.

La teleradiografia del cranio in proiezione postero-anteriore, sebbene di difficile interpretazione per la complessa rappresentazione delle strutture anatomiche, può consentire di confermare o no il riscontro dell'alterata postura della mandibola, della discrepanza trasversale maxillo-mandibolare, anche in termini di implicazioni dento-alveolari, dell'eventuale concomitante presenza di asimmetrie e di alterazioni verticali (Lagravere 2005).



**L'iter terapeutico** si avvale di una diagnosi precoce delle problematiche trasversali e la loro tempestiva correzione rappresenta un'effettiva priorità di trattamento.

Tenuto conto del basso tasso di correzione spontanea del crossbite in dentizione decidua e mista precoce, probabilmente per un meccanismo di adattamento neuromuscolare all'acquisita postura mandibolare in latero-deviazione e delle possibili alterazioni accrescitive maxillo-facciali, è opportuno trattare precocemente tali quadri clinici. La scelta dell'approccio terapeutico più indicato è strettamente correlato alle caratteristiche ossee e/o dento-alveolari.

Nei quadri clinici d'insufficienza trasversale del palato, l'indicazione principale è la terapia espansiva, volta a riportare trasversalmente le dimensioni del mascellare a quelle della mandibola.

Il possibile meccanismo di espansione può essere:

- ortodontico, con effetti a livello dentale o dento-alveolare;
- ortopedico, se per incrementare i diametri trasversali è necessaria una diastasi della sutura palatina mediana, eseguibile nel soggetto in crescita;
- ortodontico-ortopedico, se per la risoluzione del deficit trasversale è necessario agire a livello dento-alveolare e scheletrico;
- chirurgico-ortodontico, se, completata la crescita, per la risoluzione della contrazione si rende necessario anche un approccio chirurgico, integrato con il trattamento ortodontico.

L'applicazione di dispositivi funzionali, quali il regolatore di funzione di Frankel, in particolare in dentizione mista precoce, potrebbe, in alcuni casi, favorire un ampliamento degli spazi funzionali, facilitando la crescita trasversale delle arcate.

In taluni quadri di Classe II da retrusione mandibolare, una terapia espansiva può fungere da apparecchio funzionale endogeno, perché in grado di favorire un corretto riposizionamento sagittale della mandibola rispetto al mascellare superiore.

Il trattamento ortopedico di espansione permette di aumentare il diametro mascellare scheletrico e un aumento della capacità intra-nasale per la dislocazione laterale delle due metà del complesso naso-mascellare in fuori e in alto (Kantomaa 1986).

**La risoluzione delle problematiche trasversali può essere ritenuta spesso prioritaria rispetto a problematiche riferibili ad altri piani dello spazio, talvolta contestualmente presenti, per la stretta relazione esistente tra dimensioni trasversale, sagittale e verticale** (Bartzela 2007, Thilander 1984).

**Il trattamento della discrepanza trasversale può, talvolta, concorrere alla risoluzione di quella sagittale** (Franchi 2005).

**In presenza di latero-deviazione mandibolare, un intervento precoce e tempestivo può consentire di prevenire o intercettare possibili asimmetrie posizionali che altrimenti esiterebbero in asimmetrie scheletriche (Doruk 2003, Dugoni 2006, Erdinc 1999).**

**In dentizione decidua, il molaggio selettivo, nel rimuovere eventuali interferenze occlusali responsabili della latero-deviazione mandibolare, può prevenire l'instaurarsi di morsi crociati posteriori. Quando il molaggio da solo non è sufficiente, si può ricorrere ad un dispositivo d'espansione rapida del palato (es. disgiuntore rapido) o lenta (es. quad-helix), al fine di evitare che il morso crociato posteriore si stabilizzi in dentizione mista (Kennedy 2005, Kurol 1992, Tollaro 1996, Vizzotto 2008).**

**In dentizione mista, si può intervenire con dispositivi d'espansione lenta o rapida del mascellare per ripristinare i corretti rapporti maxillo-mandibolari; al fine di preservare l'integrità dento-parodontale dei denti permanenti, è preferibile, ove possibile, applicare i dispositivi ortopedici espansivi sugli elementi decidui (Kecik 2007, O'Grady 2006, Tollaro 1996).**

**L'ampliamento delle cavità nasali riscontrato dopo espansione ortopedica del mascellare superiore in pazienti in crescita, consente una riduzione delle resistenze delle vie aeree superiori, associate con la respirazione orale, russamento e apnee ostruttive del sonno.**

**Il confronto tra diversi approcci terapeutici, da quanto emerso in differenti indagini, sembrerebbe comunque dare risultati non significativi ai fini della pianificazione dell'iter terapeutico (Nerder 1999).**

**In dentizione permanente e a crescita ultimata, la terapia delle problematiche trasversali può essere di tipo esclusivamente ortodontico, spesso di compromesso, o chirurgico-ortodontico (Petrèn 2003).**

### ***Bibliografia***

*Baccetti T, Franchi L, Cameron CG, McNamara JA Jr. Treatment timing for rapid maxillary expansion. Angle Orthod 2001;71:343-50.*

*Baccetti T, Franchi L, Schulz SO, McNamara JA Jr. Treatment timing for an orthopedic approach to patients with increased vertical dimension. Am J Orthod Dentofacial Orthop 2008;133:58-64.*

*Bartzela T, Jonas I. Long-term Stability of Unilateral Posterior Crossbite Correction. Angle Orthod 2007;77:237-43.*

*Deshayes MJ. Cranial asymmetries and their dento-facial and occlusal effects. Orthod Fr 2006;77:87-99.*

*Doruk C, Bicakci AA, Basciftci FA, Agar U, Babacan H. A comparison of the effects of rapid maxillary expansion and fan-type rapid maxillary expansion on dentofacial structures. Angle Orthod 2003;74:184-94.*

- Dugoni S, Maryse A, Baumrind S. Differential diagnosis and treatment planning for early mixed dentition malocclusions. *Am J Orthod Dentofacial Orthop* 2006;129:S80-1.
- Erdinc AE, Ugur T, Erbay E. A comparison of different treatment techniques for posterior crossbite in the mixed dentition. *Am J Orthod Dentofacial Orthop* 1999;116:287-300.
- Franchi L, Baccetti T. Transverse maxillary deficiency in Class II and Class III malocclusions: a cephalometric and morphometric study on postero-anterior films. *Orthod Craniofac Res* 2005;8:21-5.
- Kantamaa T. Correction of unilateral crossbite in the deciduous dentition. *Eur J Orthod* 1986;8:80-3.
- Kecik D, Kocadereli I, Saatci I. Evaluation of the treatment changes of functional posterior crossbite in the mixed dentition. *Am J Orthod Dentofacial Orthop* 2007;131:202-15.
- Kennedy DB, Osepchok M. Unilateral Posterior Crossbite with mandibular shift: a review. *J Can Dent Ass.* 2005;71:569-73.
- Kurol J, Bergland L. Longitudinal study and cost-benefit analysis of the effect of early treatment of posterior cross-bites in the primary dentition. *Eur J Orthod* 1992;14:173-79.
- Lagravere MO, Major PW, Flores Mir C. Long term dental arch changes after rapid maxillary expansion treatment: a systematic review. *Angle Orthod* 2004;75:155-61.
- Lagravere MO, Major PW, Flores-Mir C. Long-term skeletal changes with rapid maxillary expansion: a systematic review. *Angle Orthod* 2005;75:833-39.
- Lima AL, Lima Filho RM, Bolognese AM. Long-term clinical outcome of rapid maxillary expansion as the only treatment performed in Class I malocclusion. *Angle Orthod* 2005;75:416-20.
- Lione R, Ballanti F, Franchi L, Baccetti T, Cozza P. Treatment and posttreatment skeletal effects investigated by low-dose computed tomography in growing subjects. *Am J Orthod Dentofacial Orthop* 2008;134:389-92.
- McNamara JA Jr, Lione R, Franchi L, Angelieri F, Cevidanes LHS, Darendeliler MA, Cozza P. The role of rapid maxillary expansion in the promotion of oral and general health. *Prog Orthod* 2015;16:33.
- McNamara JA Jr. Early intervention in the transverse dimension: is it worth the effort? *Am J Orthod Dentofacial Orthop* 2002;121:572-4.
- Nerder PH, Bakke M, Solow S. The functional shift of the mandible in unilateral posterior crossbite and the adaptation of the temporomandibular joints a pilot study. *Eur J Orthod* 1999;21:155-66
- O'Grady PW, McNamara JA Jr, Baccetti T, Franchi L. A long-term evaluation of the mandibular Schwarz appliance and the acrylic splint expander in early mixed dentition patients. *Am J Orthod Dentofacial Orthop* 2006;130:202-13.
- Petrén S, Bondemark L, Söderfeldt BA. Systematic review concerning early orthodontic treatment of unilateral posterior crossbite. *Angle Orthod* 2003;73:588-96.
- Pinto A, Buschang P, Throckmorton G. Morphological and positional asymmetries of young children with functional unilateral posterior crossbite. *Am J Orthod Dentofacial Orthop* 2001;120:513-20.
- Subtelny JD, Subtelny JD. Oral habits - studies in form, function and therapy. *Angle Orthod* 1973;43:349-83.
- Thilander B, Wahlund S, Lennartsson B. The effect of early interceptive treatment in children with posterior crossbite. *Eur J Orthod* 1984;6:25-34.
- Tollaro I, Baccetti T, Franchi L, Tanasescu CD. Role of posterior transverse interarch discrepancy in Class II, division I malocclusion during the mixed dentition phase. *Am J Orthod Dentofacial Orthop.* 1996;110:417-22.

Vizzotto MB, de Araújo FB, da Silveira HE, Boza AA, Closs LQ. The quad-helix appliance in the primary dentition-orthodontic and orthopedic measurements. *J Clin Pediatr Dent* 2008;32:165-70.

Westwood PV, McNamara JA Jr, Baccetti T, Franchi L, Sarver DM. Long-term effects of Class III treatment with rapid maxillary expansion and facemask therapy followed by fixed appliances. *Am J Orthod Dentofacial Ortho.* 2003;123:306-20.

## PROBLEMATICHE SAGITTALI

Possono essere ritenute quelle con maggiore impatto nella popolazione, per prevalenza e peculiarità di taluni quadri clinici. Sono spesso associate a problematiche sul piano trasversale e verticale.

Nell'**eziopatogenesi** delle alterazioni sagittali svolgono un ruolo importante fattori familiari, congeniti e ambientali, in grado di sostenere modifiche dento-alveolari e della crescita dei mascellari. La familiarità ricopre un ruolo di primo piano soprattutto nei quadri di Classe III ed in alcuni quadri di malocclusione di Classe II. Alterazioni funzionali (es. abitudini viziate, modello di respirazione), nel modificare l'equilibrio muscolare, possono determinare e/o concorrere a quadri di malocclusione di Classe II; un'alterata postura linguale e/o un frenulo linguale corto possono contribuire allo sviluppo di quadri di Classe III.

Relativamente all'**inquadramento clinico**, le malocclusioni sul piano sagittale, possono essere distinte in Classe I, Classe II e Classe III.

Da un punto di vista oclusale presentano le seguenti caratteristiche:

- Classe I: occlusione corretta sul piano sagittale con alterazioni localizzate spesso al settore anteriore e/o sul piano trasversale e verticale;
- Classe II: quadri oclusali caratterizzati da alterati rapporti sagittali delle arcate con i denti dell'arcata mandibolare che occludono distalmente rispetto a quelli dell'arcata mascellare. Si distinguono i seguenti quadri oclusali:
  - ▶ Classe II/1: un'arcata superiore stretta ed allungata con un gruppo frontale protruso;
  - ▶ Classe II/2: retrusione ed affollamento del gruppo frontale superiore, in genere degli incisivi centrali superiori, con esoinclinazione dei laterali superiori, spesso associati a lieve contrazione dell'arcata mascellare, con una mandibola in genere retroposizionata.
- Classe III: quadri oclusali caratterizzati da alterati rapporti sagittali delle arcate con i denti dell'arcata mandibolare che occludono mesialmente rispetto a quelli dell'arcata mascellare; la mandibola può apparire protrusa in senso assoluto o relativo (Baccetti 1998).

**Valutazioni cliniche e cefalometriche** rilevate sulla teleradiografia del cranio in proiezione latero-laterale risultano utili ai fini diagnostici, prognostici e terapeutici.

Nelle Classi I le problematiche cliniche sono generalmente di natura dentale (affollamento, mesializzazione, rotazione di elementi dentali, protrusione anteriore superiore, etc), con possibile interessamento dei piani verticale e trasversale.

Nelle Classi II la discrepanza sagittale maxillo-mandibolare è riconducibile a protrusione del mascellare superiore, ovvero a retrusione mandibolare (circa l'80% dei casi) o ad entrambe le condizioni.

Nelle Classi III la discrepanza sagittale maxillo-mandibolare è riconducibile a protrusione della mandibola rispetto al mascellare, ovvero a retrusione/iposviluppo del mascellare superiore rispetto alla mandibola o ad entrambe le condizioni.

Nei diversi quadri di malocclusione sul piano sagittale possono risultare determinanti, ai fini diagnostici, prognostici e terapeutici, anche le concomitanti implicazioni sui piani verticale e/o trasversale (Baccetti, 2004).

Nel soggetto in crescita può essere utile accertare lo stadio di sviluppo scheletrico con la valutazione preliminare degli indici di crescita vertebrale sulla teleradiografia del cranio in proiezione latero-laterale e, qualora il clinico ritenga necessari maggiori approfondimenti, tramite la prescrizione di una radiografia della mano e del polso.

Le **strategie di trattamento** variano in considerazione del quadro clinico (Proietti 2000).

-Quadri di **Classe I**: riconducibili a problematiche più strettamente dentali per la cui risoluzione si deve, comunque, tener conto del profilo e della tipologia facciale del soggetto e di parametri dentali e scheletrici, verticali e trasversali. Nei problemi di spazio, ad esempio, la soluzione può essere o meno estrattiva solo dopo valutazione dei parametri clinici e radiografici.

- Quadri di **Classe II** con:

- ipersviluppo/protrusione del mascellare superiore: nel paziente in crescita l'approccio terapeutico potrà essere mirato a condizionare/controlare la crescita del mascellare superiore con dispositivi solitamente ortopedici (es. terapia ortopedica);
- iposviluppo/retrusione mandibolare: nel paziente in crescita possono risultare indicate procedure funzionali atte a stimolare/favorire la crescita della mandibola e/o a favorirne il corretto posizionamento mesiale (es. terapia funzionale);
- ipersviluppo/protrusione del mascellare superiore associato a iposviluppo/retrusione mandibolare: nel paziente in crescita l'approccio terapeutico può essere mirato a condizionare/controlare la crescita del mascellare superiore con la contestuale applicazione di

dispositivi funzionali, atti a stimolare/favorire la crescita della mandibola (es. terapia combinata).

Nei quadri clinici da retrusione mandibolare una possibile ed efficace strategia di trattamento potrebbe prevedere un intervento durante il picco di crescita mandibolare, quando la mandibola presenta il massimo input accrescitivo, con la possibilità di ottimizzare l'intervento terapeutico, in termini di efficacia, tempi terapeutici e collaborazione del paziente, sebbene alcuni Autori sostengano che intervenire anche in altre fasi di crescita risulti comunque efficace (Pancherz 1997, Ruf 1999)

Taluni quadri clinici di Classe II, caratterizzati da concomitante affollamento dentale e/o overjet aumentato, possono richiedere un intervento precoce (trauma-profilassi in presenza di accentuato over-jet).

Nelle forme "miste" (ipersviluppo/protrusione del mascellare superiore associato a iposviluppo/retrusione mandibolare) può essere prevista la concomitante applicazione di dispositivi ortopedici e funzionali, differentemente progettati in base alle implicazioni verticali e trasversali (McNamara 1996).

Un'eventuale concomitante problematica trasversale risulta spesso prioritaria nel quadro clinico complessivo, in quanto nei quadri di Classe II l'espansione trasversale può migliorare e favorire il ripristino di corretti rapporti sagittali (espansione del mascellare superiore: apparecchio funzionale endogeno) (Cozza 2006, Dolce 2007, Ghafari 1998).

- Quadri di **Classi III**: in considerazione delle differenti modalità di crescita della mandibola rispetto al mascellare e delle implicazioni funzionali e familiari correlate a tali quadri clinici, risulta determinante intervenire precocemente sul mascellare superiore, al fine di ripristinare corretti rapporti sagittali. Non risulterebbe, invece, indicato procrastinare l'intervento durante il picco di crescita mandibolare, quando la mandibola presenta il massimo input accrescitivo (Battagel 1993).

Problematiche sagittali di Classe II e Classe III, affrontate a termine crescita, possono essere risolte con compensi dentali. Tuttavia, in presenza di grave discrepanza scheletrica, nell'evenienza che compensi dentali possano sostenere problemi gnatologici e/o per esigenze estetiche, potrebbe risultare indicato un intervento combinato chirurgico-ortodontico (Tulloch 1997, Tulloch 1998).

**In presenza di una disgnazia sul piano sagittale risultano determinanti, nel complessivo inquadramento della malocclusione, sia da un punto di vista dentale, che scheletrico, esame**

clinico e analisi cefalometrica sulla telerradiografia del cranio in proiezione latero-laterale e, se necessario, valutazioni auxologiche sulla radiografia della mano e del polso.

Nei quadri di Classe II, la predicibilità del trattamento è sempre in relazione con la tipologia facciale (dimensione verticale) e con la dimensione trasversale (eventuali asimmetrie), in grado di influire sulla prognosi. Un trattamento ortopedico-funzionale nelle malocclusioni di Classi II da retrusione mandibolare potrebbe risultare particolarmente efficace, se include il picco di crescita mandibolare, sebbene alcuni Autori sostengano che intervenire anche in altre fasi di crescita risulti, comunque, efficace (Firouz 1992, Keeling 1998, Johnston 2005).

Nei quadri di Classi III, la correzione ortopedica appare più complessa soprattutto in presenza di sindromi progeniche. La correzione dei quadri di retrusione del mascellare superiore sembra avere maggiori possibilità di successo con il trattamento ortopedico; l'applicazione della trazione inversa può sortire effetti positivi se intrapresa in età prepuberale (7-8 anni). Dopo i 10 anni la predicibilità di un trattamento ortopedico con trazione postero-anteriore decade in modo evidente. In ogni caso, la prognosi di tali malocclusioni risulta essere, comunque, riservata (Kapust 1998, Sugawara 1997, Westwood 2003).

Le implicazioni sul piano verticale condizionano la prognosi e la pianificazione terapeutica (Harrison 2007).

La risoluzione di concomitanti problematiche sul piano trasversale risulta, in genere, prioritaria rispetto alle problematiche individuabili negli altri piani dello spazio (Von Bremen 2002, Wheeler 2002).

### **Bibliografia**

Baccetti T et al. *Skeletal effects of early treatment of Class III malocclusion with maxillary expansion and face-mask therapy. Am J Orthod Dentofacial Orthop* 1998;113:333-343.

Baccetti T. *Interview on Functional Appliances. Progress in Orthodontics* 2004;5:179-183

Battagel J. *The aetiological factors in Class III malocclusion, Eur J Orthod* 1993;15:347-370.

Cozza P, Baccetti T, Franchi L, De Toffol L, McNamara JA Jr. *Mandibular changes produced by functional appliances in Class II malocclusion: A systematic review. Am J Orthod Dentofacial Orthop.* 2006;129:599e1-599e12.

Dolce C, McGorray SP, Brazeau L, King GJ, Wheeler TT. *Timing of Class II treatment: skeletal changes comparing 1-phase and 2-phase treatment. Am J Orthod Dentofacial Orthop.* 2007;132:481-9.

Firouz M, Zernik J, Nanda R. *Dental and orthopedic effects of high-pull headgear in treatment of Class II, division I malocclusion, Am J Orthod Dentofacial Orthop.* 1992;102:197-205.

Ghafari J et al. *Headgear versus function regulator in early treatment of Class II, division I malocclusion: a randomized clinical trial, Am J Orthod Dentofacial Orthop* 1998;102:197-200.

Harrison JE, O'Brien KD, Worthington HV. *Orthodontic treatment for prominent upper front teeth in children Cochrane Database Syst Rev.* 2007 Jul 18;(3):CD003452.

- Johnston LE. *If wishes were horses: Functional appliances and growth modification. Progress in Orthodontics* 2005;6(1):36-47
- Kapust AJ, Sinclair PM, Turlay PK. *Cephalometric effects of face mask/expansion therapy in Class III children: a comparison of threegroups. Am J Orthod Dentofacial Orthop* 1998;113:204-212.
- Keeling SD et al. *Anteroposterior skeletal and dental changes after early Class II treatment with bionators and headgear, Am J Orthod Dentofacial Orthop* 1998;113:40-50.
- McNamara JA Jr, Peterson JE Jr, Alexander RG. *Three-dimensional diagnosis and management of Class II malocclusion in the mixeddentition. Semin Orthod.* 1996;2:114-37.
- Ngan PW et al. *Treatment response and long-term dentofacial adaptations to maxillary expansion and protraction, Semin Orthod*1997;3:255-264.
- Pancherz H, Zieber K, Hoyer B. *Cephalometric characteristics of Class II division 1 and Class II division 2 malocclusions: a comparative study in children, Angle Orthod* 1997; 67:111-120.
- Proietti D, Barbato E., Malagola C.. *Il timing di trattamento delle malocclusioni. Mondo Ortodontico* 2000:XXV(3):205-217.
- Ruf S, Pancherz H. *Class II division 2 malocclusion: genetics or environment? A case report of monozygotic twins, Angle Orthod*1999; 69:321-324.
- Sugawara J, Mitani H. *Facial growth of skeletal Class III malocclusion and the effects, limitations, and long-term dentofacialadaptations to chin cap therapy, Semin Orthod* 1997; 3:244-254.
- Tulloch JF et al. *The effect of early intervention on skeletal pattern in Class II malocclusion: a randomized clinical trial, Am J OrthodDentofacial Orthop* 1997; 111:391-400.
- Tulloch JFC, Phillips C, Proffit WR. *Benefit of early Class II treatment: progress report of a two-phase randomized clinical trial, Am JOrthod Dentofacial Orthop* 1998;113:62-72.
- Von Bremen J, Pancherz H. *Efficiency of early and late Class II Division 1 treatment. Am J. Orthod Dentofac Orthop.* 2002;121: 31-37.
- Westwood PV, McNamara JA Jr, Baccetti T, Franchi L, Sarver DM. *Long-term effects of Class III treatment with rapid maxillaryexpansion and facemask therapy followed by fixed appliances. Am J Orthod Dentofacial Orthop.* 2003;123:306-20.
- Wheeler TT, McGorray SP, Dolce C, Taylor MG, King GJ. *Effectiveness of early treatment of Class II malocclusion. Am J OrthodDentofacial Orthop.* 2002;121:9-17.

## **PROBLEMATICHE VERTICALI**

Le anomalie verticali possono determinare sia alterazioni dell'estetica facciale che problematiche di tipo funzionale e richiedono un intervento precoce al fine di ripristinare fisiologiche condizioni ambientali e funzionali e favorire una crescita fisiologica dei mascellari. Un aumento della dimensione verticale (morso aperto-open bite) può, peraltro, determinare anche alterazioni della funzione masticatoria, mentre un'evidente diminuzione (morso profondo-deep bite) può sostenere problematiche parodontali a carico, in particolare, degli incisivi superiori ed inferiori. Le alterazioni



verticali si possono presentare come forme isolate o associate a problematiche sui piani sagittale e trasversale.

Fattori ereditari ed ambientali giocano un ruolo determinante nell'**eziopatogenesi** delle problematiche verticali. Implicazioni funzionali concorrono in modo rilevante all'insorgenza ed all'evoluzione di tali quadri clinici e, se non risolte, possono contribuire ad un'eventuale recidiva.

Relativamente all'**inquadramento clinico**, si distinguono forme scheletriche, dento-alveolari e funzionali; nella maggior parte dei casi, tuttavia, la malocclusione è espressione di una loro combinazione. La dimensione verticale viene valutata esaminando i rapporti di proporzionalità tra terzo superiore, medio ed inferiore del viso.

I quadri clinici caratterizzati da alterazioni sul piano verticale sono il morso aperto o open-bite ed il morso profondo o deep-bite.

Le forme di open-bite possono presentare un overbite negativo, e sono spesso associate ad alterazioni funzionali (es. abitudini viziate o respirazione orale). Possono essere distinte in scheletriche e dento-alveolari:

- ▶ i morsi aperti scheletrici sono, in genere, riconducibili ad un eccesso di sviluppo verticale del mascellare superiore; è possibile evidenziare faccia lunga, incompetenza labiale a riposo (> 4 mm), evidente sorriso gengivale e, nei quadri di Classe I scheletrica, ma soprattutto di Classe II, scarsa prominenza del mento per la post-rotazione della mandibola. Le arcate dentali si possono presentare strette, il palato ogivale, i denti anteriori vestibolarizzati e l'over-bite negativo. I piani mascellare e mandibolare possono risultare inclinati, in evidente iperdivergenza; sono presenti inclinazione distale del condilo ed angolo goniaco ottuso;
- ▶ i morsi aperti dento-alveolari sono dovuti ad estrusione dei molari e/o ad intrusione dei denti del gruppo frontale.

In presenza di problemi funzionali, l'interposizione della lingua o l'ostacolo meccanico del dito o della tettarella possono determinare una beanza anteriore, talvolta a partire dai primi premolari e/o dai canini con conseguente infra-eruzione degli incisivi superiori e/o inferiori.

Nelle forme dentali e funzionali "pure" l'anomalia non interessa le basi ossee; la dimensione verticale inferiore può, infatti, risultare normale o addirittura ridotta, in particolare nei soggetti brachifacciali. Nei casi in cui il morso aperto risulta limitato al settore anteriore si parla più correttamente di beanza anteriore (Janson 2008).

Le forme di morso profondo si manifestano, in genere, con un deficit della dimensione verticale e sono caratterizzati da un aumento del valore di overbite. È possibile distinguere forme scheletriche, dentali, muscolari e miste.

Da un punto di vista estetico è possibile evidenziare, in soggetti brachicefali, una faccia larga e squadrata, una distanza labbro superiore-mento diminuita, un approfondimento del solco sottolabiale ed una sporgenza relativa del mento.

A livello intraorale si apprezzano arcate ampie e squadrate, talvolta anche presenza di diastemi ed aumento dell'overbite; nelle forme più gravi i margini degli incisivi inferiori articolano con il palato.

Nei quadri di morso profondo dento-scheletrico si osserva, talvolta, un'augmentata eruzione degli incisivi con ridotta eruzione dei denti latero-posteriori e conseguente accentuazione della curva di Spee; può essere rilevabile una ipodivergenza con tendenza al parallelismo dei piani mascellare e mandibolare, un angolo goniaco chiuso conseguente ad ante-rotazione della mandibola, eccessiva altezza del ramo mandibolare e crescita condilare in alto ed in avanti.

Nelle forme dento-alveolari "pure", l'anomalia è limitata agli elementi dentali, in particolare ad un'eccessiva eruzione dei denti anteriori mentre la dimensione verticale scheletrica non risulterebbe alterata.

Ulteriori fattori dentali di tipo locale, potenzialmente correlati a quadri di deep bite, sono le agenesie multiple, in grado di aggravare la riduzione della dimensione verticale, soprattutto in soggetti con tipologia brachifacciale.

La **diagnosi** consiste in un esame clinico intraorale in cui si osservano le arcate dentali, le relazioni oclusali nei tre piani dello spazio, le caratteristiche e la postura dei tessuti molli, in particolare della lingua, sia in fase statica che dinamica, durante la deglutizione e la fonazione.

Inoltre, con lo studio dei modelli è rilevabile un'analisi precisa dell'occlusione; un'eventuale raccolta di fotografie extraorali ed intraorali può essere utile per valutare i rapporti di proporzionalità tra terzo superiore, medio ed inferiore del viso, oltre che eventuali asimmetrie (Lentini 2007).

La valutazione cefalometrica sulla teleradiografia del cranio in proiezione latero-laterale e, quando il clinico lo ritenga necessario, sulla postero-anteriore, può concorrere a formulare una diagnosi differenziale sull'origine scheletrica, alveolo-dentale o mista dell'anomalia.

In particolare, dal tracciato cefalometrico in proiezione laterolaterale è possibile valutare la divergenza tra mascellare superiore e mandibola e la direzione di crescita, potendo così classificare il

tipo scheletrico facciale e la natura dell'anomalia. Vengono, altresì, valutate le posizioni dei denti relativamente alle ossa basali ed ai tessuti molli.

Sulla base dei dati raccolti, se ritenuto necessario, si può richiedere la consulenza di un altro specialista (es. chirurgo maxillo-facciale, otorinolaringoiatra, foniatra), per completare il quadro diagnostico.

Un corretto inquadramento diagnostico e l'età del paziente, nonché le diverse implicazioni verticali e trasversali, risultano determinanti ai fini della **programmazione terapeutica**.

La precocità delle manifestazioni cliniche suggerisce l'adozione di terapie che si oppongono alla tendenza di crescita e che favoriscono il controllo degli atteggiamenti funzionali che tendono ad accentuare l'evoluzione sfavorevole dell'anomalia.

I diversi quadri di malocclusione possono essere risolti solo ortodonticamente nelle forme a prevalente componente dentale o nei casi borderline.

Nei soggetti in crescita si può tentare di correggere e/o almeno controllare la discrepanza verticale scheletrica, intervenendo con una mirata terapia miofunzionale associata ad una terapia ortopedico-ortodontica.

Nei soggetti a termine crescita le forme basali da alterato sviluppo delle ossa mascellari possono essere corrette ricorrendo ad un approccio chirurgico-ortodontico (Ren 2007).

**Le alterazioni sul piano verticale si possono presentare come forme isolate o associate a problemi sui piani sagittale e trasversale.**

**Un aumento della dimensione verticale (open-bite) può determinare alterazioni della funzione masticatoria, mentre un'evidente diminuzione della dimensione verticale (deep-bite) può essere causa di problemi parodontali a carico soprattutto degli incisivi superiori ed inferiori (Millet 2006).**

**La precocità delle manifestazioni cliniche suggerisce l'adozione di terapie che possano opporsi alla tendenza di crescita e favorire il controllo delle alterazioni posturali e funzionali, che tendono ad accentuare l'evoluzione sfavorevole dell'anomalia, con possibili implicazioni estetiche. Un intervento precoce può ripristinare condizioni ambientali e funzionali corrette ed una fisiologica crescita dei mascellari (Ngan 1997).**

**Nel trattamento delle alterazioni verticali risulta fondamentale una diagnosi ed una correzione precoce dell'anomalia con l'eliminazione delle abitudini viziate eventualmente presenti, l'individuazione e successiva risoluzione di problematiche respiratorie e con una riduzione della muscolatura e della funzione linguale.**

**Può essere prevista una valutazione logopedica e otorinolaringoiatrica con la finalità di ripristinare e stabilizzare una corretta funzione, al fine di evitare recidive e garantire la stabilità della correzione ortodontica (Feres 2016).**

### **Bibliografia**

*Feres M, Abreu L, Insabralde N, De Almeida M, FloresMirC. Effectiveness of open bite correction when managing deleterious oral habits in growing children and adolescents: a systematic review and meta-analysis. Eur J Orthod 2016 Feb 3*

*Janson G, Crepaldi MV, de Freitas KM, de Freitas MR, Janson W. Evaluation of anterior open-bite treatment with occlusal adjustment. Am J Orthod Dentofacial Orthop. 2008;134:10-1.*

*Lentini-Oliveira D, Carvalho FR, Qingsong Y et al. Orthodontic and orthopaedic treatment for anterior open bite in children. Cochrane Database Syst Rev. 2007 Apr 18;(2):CD005515.*

*Millett DT, Cunningham SJ, O'Brien KD et al. Orthodontic treatment for deep bite and retroclined upper front teeth in children. Cochrane Database Syst Rev. 2006 Oct 18;(4):CD005972.*

*Ngan P, Fields HW. Open bite: a review of etiology and management. Pediatr Dent. 1997;19:91-8.*

*Ren Y. Treating anterior open bite. Evid Based Dent. 2007;8:83.*

### **PROBLEMATICHE DI GESTIONE DELLO SPAZIO IN ARCATA**

Sono di frequente riscontro e possono, in genere, derivare da disarmonia tra dimensioni dei denti e delle arcate basali con carenza di spazio (affollamento dentario) o eccesso di spazio (diastemi); da perdita precoce di elementi decidui con conseguente migrazione di denti permanenti contigui e perdita di spazio per i corrispondenti permanenti non ancora erotti o parzialmente erotti; da agenesia di uno o più elementi dentari con problematiche di gestione dello spazio; da anomalie nella permuta e nell'eruzione dentaria con ectopie e/o inclusione di denti permanenti; da presenza di denti soprannumerari; da microdonzia.

Per una corretta **diagnosi** i criteri e gli strumenti diagnostici utilizzati sono quelli della semeiotica tradizionale: raccolta di dati anamnestici ed approfondito esame clinico, con particolare attenzione alla forma ed alle caratteristiche extra-orali, all'analisi della muscolatura oro-facciale e dei tessuti molli e, infine, alle specifiche caratteristiche della dentatura e dei tessuti parodontali.

I dati clinici possono essere integrati con quelli rilevati dall'analisi dei modelli in gesso, che nel riprodurre le arcate dentali consentono di valutare i rapporti dento-basali, dento-dentali, intra-arcata ed interarcata, in particolare relativamente ai diametri trasversali.

L'odontoiatra può ricorrere all'ortopantomografia delle arcate dentarie per valutare la presenza degli elementi dentali, la reciproca posizione ed eventuali anomalie dentali di numero, posizione, sede, talvolta anche di forma, eventuali lesioni (cariose, endodontiche, parodontali, cistiche, etc). Sebbene l'ortopantomografia non garantisca il dettaglio anatomico dei radiogrammi endorali, consente di avere una visione generale delle arcate dentali e delle strutture alveolari ed ossee. In caso di dubbio diagnostico possono rendersi necessari radiogrammi endorali, periapicali o occlusali, e/o, qualora il clinico lo ritenga necessario, indagini tridimensionali (3D). In particolare nei quadri di inclusione dentale, le indagini 3D consentono non solo di stabilire la corretta posizione nei tre piani dello spazio dell'elemento incluso ma anche di valutarne i rapporti con i denti contigui.

La teleradiografia del cranio in proiezione latero-laterale consente di individuare caratteristiche scheletriche e posizione antero-posteriore della dentatura, nonché l'inclinazione degli elementi dentali rispetto alle basi mascellare e mandibolare, fattori spesso determinanti nella scelta di una terapia finalizzata al recupero di spazio.

**La programmazione terapeutica** varia a seconda della problematica di gestione dello spazio:

- in caso di *disarmonia tra le dimensioni dei denti e delle arcate basali*, va individuato il cosiddetto limite anteriore e trasversale della dentatura, sebbene, di fatto, non esistano in merito parametri oggettivamente riconosciuti che garantiscano la correttezza del trattamento e la conseguente stabilità.

- in caso di *perdita precoce di elementi decidui con conseguente migrazione dei denti permanenti contigui e perdita di spazio per i corrispondenti permanenti non ancora erotti o parzialmente erotti*, risulta prioritario mantenere la continuità dell'arcata, ripristinando, in primis, morfologia e dimensione degli elementi dentali della prima dentizione se affetti da lesioni cariose; in seguito alla perdita precoce di un elemento deciduo, risulta determinante l'applicazione di un mantentore di spazio per il corrispondente permanente; qualora sia già avvenuta la migrazione dei denti permanenti può risultare opportuno ricorrere a procedure di recupero dello spazio e di riallineamento/riposizionamento dei denti migrati (Brothwell 1997, Lin 2007, Park 2009).

- in caso di *agenesia di uno o più elementi dentari con conseguenti problematiche di gestione dello spazio* è richiesta un'approfondita valutazione.

Dopo i terzi molari, gli elementi dentari maggiormente interessati da agenesie sono i secondi premolari inferiori, gli incisivi laterali superiori, i secondi premolari superiori. Un ritardo di eruzione di uno o più elementi dentari permanenti, rispetto all'epoca prevista di eruzione, può indurre il sospetto di un quadro di agenesia, suggerendo al clinico la prescrizione di un'indagine ortopantomografica per avere la certezza diagnostica. Il piano di trattamento deve essere stabilito in

base all'età del soggetto, alla tipologia facciale, al profilo, al quadro oclusale complessivo ed ai parametri cefalometrici. In base ai parametri estetici, scheletrici, funzionali e dentali (es. eventuale presenza di affollamento o di diastemi, stato dento-parodontale degli elementi presenti) è possibile stabilire la soluzione terapeutica più opportuna.

Due sono, sostanzialmente, le possibili soluzioni terapeutiche: chiusura degli spazi del/i dente/i agenesico/i o la sostituzione protesica tradizionale (protesi convenzionale o adesiva) o implantoprotesica. La chiusura degli spazi ha il beneficio di evitare la riabilitazione protesica, ma richiede, preferibilmente, un intervento ortodontico precoce, con un periodo di contenzione a lungo termine ed un eventuale intervento di coronoplastica correttiva. L'intervento protesico e/o implantoprotesico deve essere, comunque, procrastinato a termine di crescita.

Con l'eccezione di situazioni limite (buona occlusione in presenza di spazio degli elementi mancanti/chiusura quasi completa dello spazio), entrambe le soluzioni presentano vantaggi e svantaggi nell'attenta considerazione di molteplici fattori, tra i quali, non da ultimo, la disponibilità del paziente a sottoporsi ad un lungo trattamento ortodontico (Sabri 2008, Tunison 2008)

- quadri di disarmonia dento-basale possono aversi in caso di *anomalie nella permuta e nell'eruzione dentaria con gravi ectopie o inclusione di denti permanenti*.

I casi di ectopia dentaria sono da ricondurre ai più generici quadri di disarmonia dento-basale con affollamento dentario, rappresentandone una forma più complessa.

Diversa è la valutazione in caso di inclusioni di elementi dentari. Fatta eccezione per gli ottavi, obiettivo primario, laddove possibile, dovrebbe sempre essere il recupero del dente incluso, in particolare in caso di inclusione di denti frontali e dei canini superiori per il rilevante ruolo estetico dei primi e funzionale dei secondi.

Nei diversi quadri di inclusione, qualora ve ne siano le indicazioni da parte del clinico, possono essere richieste indagini 3D, che garantiscono una rappresentazione tridimensionale dell'elemento dentale incluso, in termini morfologici e posizionali e dei suoi rapporti con gli elementi contigui. Tali valutazioni tridimensionali possono risultare determinanti sia ai fini prognostici, che terapeutici.

Le procedure di disinclusione devono avvalersi, con l'eccezione di casi molto semplici, di apparecchiature che consentano un attento controllo degli spostamenti degli elementi inclusi (Laing, 2009).

**La continuità delle arcate dentali va garantita con la cura tempestiva degli elementi decidui, al fine di prevenire perdita di "sostanza dentale", evitando così mesio-inclinazioni,**

**mesializzazioni, rotazioni di elementi contigui che comporterebbero perdita di spazio in arcata - ed estrusioni degli antagonisti, con possibili ulteriori ripercussioni sui rapporti interarcata.**

**Nei quadri clinici più complessi (es. agenesie, infraocclusione del deciduo, con contestuale distopia del permanente o agenesia, inclusioni dentali) devono essere adeguatamente considerati i diversi parametri clinici e radiografici, età ed esigenze del paziente, valutazione ed inquadramento dell'intera problematica nei tre piani dello spazio, ricorrendo, se ritenuto necessario dal clinico, anche ad indagini tridimensionali (Park 2009).**

**Le indagini radiografiche 3D possono risultare utili, in particolare, nei quadri di inclusione di elementi dentali, per il cui recupero risulta indicato un approccio combinato chirurgico-ortodontico. Nel fornire una rappresentazione tridimensionale delle arcate dentali, si “riproducono” aspetti morfologici e posizionali dell'elemento incluso, con un'attenta valutazione dei rapporti tra dente incluso e strutture contigue, determinanti non solo ai fini diagnostici, ma anche prognostici e terapeutici.**

**L'approccio chirurgico-ortodontico deve tener conto della posizione non solo della corona del dente incluso, ma anche della radice, al fine di poter ottenere una corretta inclinazione coronoradicolare dell'elemento dentale riposizionato in arcata.**

### **Bibliografia**

*Brothwell DJ. Guidelines on the use of space maintainers following premature loss of primary teeth. J Can Dent Assoc. 1997; 63:753,757-60, 764-6.*

*Laing E, Ashley P, Naini FB, Gill DS. Space maintenance. Int J Paediatr Dent. 2009;19:155-62.*

*Lin YT, Lin WH, Lin YT. Immediate and six-month space changes after premature loss of a primary maxillary first molar. J Am Dent Assoc. 2007;138:362-8.*

*Park K, Jung DW, Kim JY. Three-dimensional space changes after premature loss of a maxillary primary first molar. Int J Paediatr Dent. 2009;19:383-9. Epub 2009 Apr 16.*

*Sabri R. Management of over-retained mandibular deciduous second molars with and without permanent successors. World J Orthod. 2008; 9:209-20.*

*Tunison W, Flores-Mir C, ElBadrawy H, Nassar U, El-Bialy T. Dental arch space changes following premature loss of primary first molars: a systematic review. Pediatr Dent. 2008;30:297-302.*

### **ASIMMETRIE**

Rappresentano delle alterazioni del complesso dento-maxillo-facciale, per il cui corretto inquadramento è richiesta un'attenta valutazione dentale, scheletrica e funzionale. Possono manifestarsi precocemente, come alterazione della componente dento-alveolare e scheletrica;

altrettanto precocemente devono essere trattate, per prevenire l'instaurarsi e/o lo stabilizzarsi delle alterazioni scheletriche.

Forme più rare possono manifestarsi più tardivamente; in tali quadri clinici un intervento precoce non sortisce alcun effetto e, talvolta, può essere controindicato; è preferibile, quindi, intervenire a termine di crescita con un approccio ortodontico-chirurgico.

Il problema delle asimmetrie rappresenta uno dei più difficili da affrontare, sia per la complessità dell'iter diagnostico e della valutazione prognostica che per il timing di trattamento. Quest'ultimo richiede un'attenta considerazione dei fattori eziopatogenetici che concorrono all'instaurarsi del quadro clinico (Akhil 2015).

Da un punto di vista **eziopatogenetico** nonché **clinico** risulta opportuno distinguere le asimmetrie in posizionali o funzionali, strutturate e da alterata crescita.

- Le *asimmetrie posizionali o funzionali* trovano il proprio momento eziopatogenetico in una contrazione dento-alveolare dell'arcata superiore riconducibile ad un'alterazione funzionale (es. un'abitudine viziata, un alterato modello di respirazione), ad un'interferenza oclusale, in genere a livello dei canini decidui o ad un reale iposviluppo del mascellare superiore, con conseguente latero-deviazione mandibolare e morso crociato monolaterale. In taluni quadri clinici, caratterizzati dalla presenza di morso profondo e da rapporti di neutro-occlusione, la tendenza alla rotazione della mandibola (rotazione interna), sia posizionalmente che con il suo complesso dento-alveolare, può esitare in rapporti oclusali asimmetrici di Classe I da un lato e di Classe II dal lato opposto (Kecik 2007).

- Le *asimmetrie strutturate* sono, in genere, espressione dell'evoluzione di asimmetrie posizionali non trattate e, quindi, conseguenti ad una precoce crescita asimmetrica della mandibola, con un relativo iposviluppo del versante mandibolare, corrispondente al lato del crossbite ed un allungamento vicariante del versante controlaterale. Il complesso articolare omolaterale al crossbite non si accresce anteriormente mentre il controlaterale tende a spostarsi in senso anteriore e verso il basso. Analoghe considerazioni possono essere formulate nei quadri di "rotazione interna", nei quali non risulta presente un cross-bite bensì un morso profondo; anche tali forme tendono a strutturarsi preliminarmente nella componente dento-alveolare e, poi, in quella basale.

Le asimmetrie posizionali o funzionali e le asimmetrie strutturate possono presentarsi in epoca molto precoce, già in dentizione decidua, e sono, in genere, riconducibili ad una lieve contrazione del mascellare superiore, con latero-deviazione mandibolare, crossbite monolaterale, deviazione della linea mediana inferiore omolaterale al crossbite, che si ricentra in apertura (vedi disgnazie trasversali). Può essere presente un contestuale basculamento del piano oclusale superiore con



estrusione compensatoria degli elementi dentali dell'arcata mascellare. Nel tempo l'asimmetria si presenta più evidente, il mento deviato, gli angoli goniaci non simmetrici e, in particolare, quello controlaterale alla deviazione è più aperto; infine, sul lato della deviazione, il mascellare superiore risulta basculato in basso. Anche le forme con "rotazione interna" si sviluppano precocemente; sono caratterizzate da morso profondo e rapporti occlusali asimmetrici, Classe I su di un versante e Classe II su quello controlaterale (Haraguchi 2008).

- Le *asimmetrie da alterata crescita* monolaterale possono essere distinte in due differenti forme: da aumentata crescita e da diminuita crescita.

Le asimmetrie da *aumentata crescita*, caratterizzate da allungamento emimandibolare, iperplasia emimandibolare monolaterale o ipercondilia monolaterale, possono svilupparsi in epoca molto precoce e possono essere causa di insuccessi, quando il trattamento viene intrapreso precocemente; più spesso si manifestano in età adolescenziale in soggetti tendenti alla Classe III.

Nelle forme da allungamento emi-mandibolare, la mandibola può presentarsi strutturalmente più lunga da un lato, sia nel ramo che nel segmento orizzontale che può apparire talvolta più sottile, l'angolo goniaco omolaterale più aperto ed il mento deviato contro-lateralmente; si riscontra crossbite controlaterale e deviazione della linea mediana inferiore consensuale; il mascellare superiore tende spesso alla micrognazia e, comunque, si presenta basculato in basso dal lato dell'alterazione; in visione frontale gli angoli goniaci possono presentarsi alla stessa altezza; in apertura non si assiste ad un ricentramento delle linee mediane, bensì ad un aggravamento della deviazione.

Nell'iperplasia emi-mandibolare monolaterale il ramo e la branca orizzontale della mandibola, sul versante interessato dall'asimmetria, possono risultare allungati e, soprattutto, di maggiore spessore con un angolo goniaco più chiuso; i denti dell'arcata inferiore in genere si presentano inclinati dal lato interessato, situazione che può esitare in un morso aperto laterale; la linea mediana può non essere deviata ovvero presentarsi "inclinata" dal lato affetto; in visione frontale gli angoli goniaci si presentano "sfalsati", con l'angolo goniaco di un lato più basso rispetto al controlaterale, così come il margine inferiore della mandibola, mentre il mento non risulta deviato; in apertura la mandibola devia verso il lato interessato.

L'ipercondilia, alterazione che si manifesta in maniera abbastanza rapida ed improvvisa in genere verso termine crescita, è riconducibile ad un anomalo sviluppo condilare, sia in lunghezza, che in volume, con contestuale variabile deformazione. Può essere evidenziata una

deviazione mandibolare verso il lato controlaterale all'alterazione, con deviazione della linea mediana inferiore, apertura del morso omolaterale ed, in genere, assenza di compensi dentali mascellari in senso verticale, dato il repentino evolversi dell'anomalia.

Il contestuale riscontro di forme miste ne rendono difficile la collocazione in una delle categorie precedenti. A differenza delle forme posizionali strutturate, i disturbi articolari temporo-mandibolari, se presenti, sono tendenzialmente controlaterali allo spostamento del mento ed omolaterali all'alterazione (Obwegeser 1986).

Nell'ambito delle forme da *diminuita crescita* possono essere distinte le forme da ipoplasia emimandibolare (microsomaemifacciale, embriopatia discondrogenetica) o ipoplasia condilare monolaterale (spesso congenita o post-traumatica). Quest'ultima difficilmente si manifesta in forma pura; è spesso associata ad iperplasia ed elongazione monolaterale, con i segmenti ridotti, un condilo tendente all'ipoplasia e con collo corto; si riscontrano deviazione della linea mediana e del mento. L'ipoplasia condilare può essere congenita, sebbene talvolta riconosca una causa traumatica; la deviazione del mento omolaterale si accentua in apertura (Obwegeser 2007).

Dal punto di vista **diagnostico**, nell'ambito delle asimmetrie posizionali o funzionali e delle asimmetrie strutturate, all'esame clinico extra-orale frontale a bocca chiusa è possibile rilevare segni di asimmetria con deviazione del mento, che si ricentra in apertura. L'esame clinico intra-orale confermerà tale rilevamento, con il riscontro di un morso crociato monolaterale o morso profondo, linea mediana deviata dal lato del morso crociato. Possono essere presenti rapporti dentali asimmetrici con tendenza alla Classe II sul lato del crossbite e alla Classe III sul controlaterale. L'entità del ricentramento della linea mediana in apertura è proporzionale al contributo funzionale dato all'asimmetria e si riduce progressivamente, contestualmente alla strutturazione dell'asimmetria. Inoltre, un attento esame funzionale delle strutture muscolari e delle articolazioni temporo-mandibolari risulta determinante per il potenziale rischio di disordini temporo-mandibolari (Azevedo 2006).

Nell'ambito delle indagini radiografiche, l'ortopantomografia consente di avere indicazioni preliminari sulle caratteristiche morfologiche e strutturali, sebbene poco attendibili nella valutazione degli aspetti dimensionali. La teleradiografia del cranio in proiezione postero-anteriore risulta utile ai fini diagnostici e prognostici, supportata eventualmente da ulteriori indagini bidimensionali, quali la teleradiografia del cranio in proiezione sub-mentovertece e le radiografie oblique della mandibola, qualora il clinico lo ritenga necessario.

Per le asimmetrie da alterata crescita, all'esame clinico extra-orale è possibile rilevare peculiari caratteristiche morfologiche mandibolari e degli angoli goniaci; in massima apertura è possibile rilevare una deviazione mandibolare. A livello intra-orale è riscontrabile una peculiare inclinazione degli elementi dentali e un morso aperto. Tali caratteristiche e segni, se presenti, sono molto attenuati nella prima infanzia (Yazdani 2010).

Dal punto di vista diagnostico strumentale, l'ortopantomografia consente di avere indicazioni preliminari sulle caratteristiche morfologiche e strutturali, sebbene poco attendibile nella valutazione degli aspetti dimensionali. La teleradiografia del cranio in proiezione postero-anteriore può risultare utile ai fini diagnostici e prognostici, supportata eventualmente, qualora il clinico le ritenga necessarie, da ulteriori indagini bidimensionali, quali teleradiografie del cranio in proiezione submento-vertice e oblique della mandibola e le stratigrafie delle articolazioni temporo-mandibolari, o eventuali indagini tridimensionali (TC, TC 3D). Può risultare, infine, indicato ricorrere ad una scintigrafia ossea per accertare eventuali residui di crescita in ordine al timing della terapia chirurgica, ove ritenuto necessario.

Il **trattamento** delle *asimmetrie posizionali o funzionali e delle asimmetrie strutturate* dovrebbe essere precoce, per prevenire o limitare gli effetti della strutturazione scheletrica dell'asimmetria, sfruttando il periodo di crescita. In alcuni casi, la terapia è in grado di ripristinare corretti rapporti maxillo-mandibolari (Harrison 2001).

Nel soggetto in crescita possono risultare indicati:

- un'espansione dell'arcata superiore di tipo lento, con effetto dento-alveolare, in caso di contrazione moderata;
- un'espansione dell'arcata superiore di tipo rapido, con diastasi della sutura palatina mediana, se l'anomalia trasversale è riconducibile ad un'alterazione scheletrica;
- la correzione del morso profondo nei casi di rotazione interna.

Possono essere, altresì, utilizzate apparecchiature funzionali, per favorire il ricentrimento mandibolare ed un recupero di crescita simmetrica o nella fase di contenzione (McNamara 2002).

In età adolescenziale l'approccio terapeutico deve porre particolare attenzione al ricentrimento della mandibola, per non provocare disturbi articolari.

In età adulta, la soluzione non può essere che ortodontico-chirurgica poichè la componente posizionale di deviazione risulta ridotta al minimo.

Nei quadri di rotazione interna all'espansione va aggiunta la correzione del morso profondo più precoce possibile, per permettere la risimmetrizzazione della mandibola e della componente dento-alveolare correlata.

Nelle *asimmetrie da alterata crescita*, la particolare natura di crescita aumentata e l'alterazione non controllabile, ma ancor più la presenza di sintomi disfunzionali, che si aggraverebbero simmettizzando la posizione, devono far desistere da terapie ortopediche mirate a ricentrare la mandibola. In più, se durante la terapia di compenso di un'asimmetria mandibolare, si nota la refrattarietà alla correzione, va posto subito il dubbio diagnostico.

La terapia si avvale, quindi, a fine crescita, di un approccio ortodontico-chirurgico finalizzato sia alla correzione dell'occlusione che alla risoluzione della asimmetria scheletrica, con il miglioramento del profilo facciale.

**Già in dentizione decidua, è necessario porre particolare attenzione a possibili crossbite monolaterali conseguenti a latero-deviazione mandibolare e riconducibili a contrazioni del mascellare superiore, all'eventuale presenza di contestuale basculamento del piano oclusale superiore, estrusione compensatoria di elementi dentali dell'arcata mascellare, che nel corso degli anni possono esitare in forme di asimmetrie strutturali (Kennedy 2005).**

**Particolare attenzione va posta alle meno evidenti, ma ugualmente subdole, forme da "rotazione interna", che si sviluppano precocemente e sono caratterizzate da morso profondo ed asimmetrici rapporti oclusali.**

**Nei quadri clinici da crescita aumentata, l'alterazione risulta difficilmente controllabile. Il riscontro contestuale di sintomi disfunzionali, che si aggraverebbero in caso di trattamento finalizzato alla simmetrizzazione dell'occlusione, devono far desistere da terapie ortopediche/ortodontiche mirate a ricentrare la mandibola ed eventualmente indirizzare la terapia verso un approccio ortodontico-chirurgico.**

### **Bibliografia**

Akhil G, Senthil Kumar KP, Raja S, Janardhanan K. Three dimensional assessment of facial asymmetry: a systematic review. *J Pharm Bioallied* 2015 Aug 7 s433-7

Azevedo AR, Janson G, Henriques JF, Freitas MR. Evaluation of asymmetries between subjects with Class II subdivision and apparent facial asymmetry and those with normal occlusion. *Am J Orthod Dentofacial Orthop.* 2006;129:376-83.

Haraguchi S, Iguchi Y, Takada K. Asymmetry of the face in orthodontic patients. *Angle Orthod.* 2008;78:421-6.

Harrison JE, Ashby D. Orthodontic treatment for posterior crossbites. *Cochrane Database Syst Rev.* 2001;1.

*Kecik D., Kocadereli I, Saatci I. Evaluation of the treatment changes of functional posterior crossbite in the mixed dentition. Am J Orthod Dentofacial Orthop. 2007;131:202-15.*

*Kennedy DB, Osepehook M. Unilateral Posterior Crossbite with Mandibular Shift: A Review. J Can Dent Assoc 2005;71:569-73.*

*Mc Namara J.A. Jr. Early intervention in the transverse dimension: is it worth the effort?. Am. J. Orthod Dentofacial Orthop 2002;121: 572-4.*

*Obwegeser JA. Maxillary and midface deformities: characteristics and treatment strategies. Clin Plast Surg. 2007;34:519-33. Review.*

*Obwegeser HL, Makek MS. Hemimandibular hyperplasia--hemimandibular elongation. J Maxillofac Surg. 1986;14:183-208.*

*Yazdani J, Talesh KT, Motamedi MH, Ghavimi MA. Changes in the gonial Angle Following Bilateral Sagittal Split Osteotomy and Vertical Ramus Osteotomy for Mandibular Excess. Eplasty. 2010; 10: e 20. Published online 2010 February 23.*

## **PROBLEMATICHE MULTIDISCIPLINARI**

A causa dell'aumentata richiesta da parte di individui adulti di trattamento ortodontico, a scopo estetico o funzionale, si rende necessario, a volte, un approccio multidisciplinare. Il trattamento ortodontico può talvolta agevolare l'intervento parodontale e protesico nella risoluzione di problematiche occlusali.

Successivamente alla fase diagnostica è prevista l'individuazione di obiettivi terapeutici ed un "timing" individualizzato dei diversi interventi, in considerazione delle diversità delle problematiche cliniche, in termini di procedure e modalità di trattamento.

### **Alterazioni dento-maxillo-facciali – Ortodonzia prechirurgica (Casi chirurgici-ortodontici e borderline)**

La linea di confine tra "paziente ortodontico" e "chirurgico" non è sempre così netta. Tra i due estremi si pongono quei casi definiti "borderline" che possono essere trattati o con un intervento ortodontico di compenso dentario (camouflage) oppure con trattamento chirurgico di riposizionamento dei mascellari nei tre piani dello spazio (Kinzinger 2009, Tucker 1995).

Un trattamento ortodontico-prechirurgico si pone obiettivi spesso totalmente opposti a quelli di un trattamento ortodontico convenzionale; risulta, quindi, indicato stabilire preliminarmente l'orientamento terapeutico, se ortodontico tradizionale o mirato ad un successivo approccio chirurgico.

Previa un'attenta diagnosi, il piano di trattamento dovrà presentare precisi obiettivi terapeutici, senza successivi ripensamenti.

Relativamente alle **valutazioni diagnostiche**, l'esame clinico risulta determinante in presenza di indicazioni al trattamento ortodontico-chirurgico. Una valutazione sinergica e contestuale dell'ortodontista con il chirurgo maxillo-facciale risulta importante per il raggiungimento del risultato ottimale, tenendo in considerazione le esigenze e le aspettative del paziente.

I parametri rilevati all'esame clinico extra-orale, statico e dinamico, frontale e laterale, devono essere poi correlati ai dati cefalometrici; la valutazione complessiva risulta dirimente ai fini diagnostici, prognostici e terapeutici.

All'esame clinico extra-orale, eseguito secondo il concetto della "full face analysis", possono essere rilevati i rapporti tra le strutture del volto in posizione statica e dinamica (sorriso, eloquio) (Arnett 1993, Arnett 1993 part II, Arnett 1999).

Tale esame consente di ricavare tutti gli elementi estetici di interesse, inerenti le caratteristiche del profilo, dei rapporti verticali tra i terzi del viso, del mento e la distanza mento-collo.

L'esame cefalometrico dei tessuti duri del complesso dento-maxillo-facciale, eseguito sia sulla teleradiografia del cranio in proiezione latero-laterale, che sulla teleradiografia del cranio in proiezione postero-anteriore, unitamente alla valutazione e all'esame cefalometrico dei tessuti molli, hanno un ruolo di fondamentale importanza in particolare nella diagnosi e nel trattamento delle malocclusioni dento-scheletriche.

Nella risoluzione di quei casi borderline indirizzati verso un intervento chirurgico-ortodontico, le esigenze estetiche del paziente spesso prevalgono sulle valutazioni dentali e scheletriche, le quali non sempre definiscono in modo univoco il limite netto tra caso chirurgico e caso ortodontico; infatti, i diversi parametri cefalometrici, sebbene determinanti ai fini diagnostici, non sempre definiscono chiaramente tale limite, a meno che non risultino francamente oltre la norma (Arnett 1999, Bell 1986).

Le **strategie di trattamento** di tali alterazioni del complesso dento-maxillo-facciale richiedono la valutazione di diverse variabili quali le caratteristiche e la gravità della malocclusione ed, in particolare, l'età del paziente e le implicazioni estetiche e psicosociali (Bailey 2008, Bell, 1986).

Età del paziente - I quadri clinici ortodontici con maggior successo sono quelli di Classe II, in virtù delle possibilità di stimolare la crescita condilare, con correzione della discrepanza sagittale scheletrica mediante procedure ortopedico-funzionali, che troverebbero la massima espressione durante il picco di crescita mandibolare; secondo alcuni Autori, tuttavia, si

potrebbero ottenere correzioni scheletriche anche intervenendo in età più avanzata (Proffit,2010, Ruf 1998, Tucker 1995).

Nei quadri clinici di Classi III, la correzione ortopedica appare più complessa, soprattutto in presenza di sindromi progeniche. La prognosi di tali malocclusioni risulta essere, comunque, riservata e può aggravarsi nell'evenienza in cui si sovrapponga alla malocclusione di base (dimensione sagittale) una sfavorevole tipologia facciale (dimensione verticale) o un'asimmetria scheletrica (dimensione trasversale). La contestuale presenza di evidenti alterazioni nei tre piani dello spazio può deporre per un trattamento combinato ortodontico-chirurgico.

Estetica e aspetti psicosociali – L'estetica facciale risulta connessa con le motivazioni e le aspettative del paziente. L'autostima, intesa come valore della propria immagine nei rapporti interpersonali, nonché la personalità, con note di emarginazione o difficoltà di inserimento nel gruppo familiare, scolastico e sociale risultano determinanti nella programmazione terapeutica (Bell 1985).

Le aspettative del paziente devono essere attentamente valutate e considerate al fine degli effetti del trattamento, con minimo rischio di insuccesso. A tal proposito, particolare attenzione deve essere posta all'utilizzo di immagini video nella pianificazione del trattamento ortodontico-chirurgico, che, nel simulare i risultati terapeutici, faciliterebbero la percezione del cambiamento estetico, con il rischio di creare nel paziente aspettative vincolanti ed esporre il clinico ad un tacito obbligo di risultato del trattamento digitalmente supportato.

La documentazione raccolta ai fini diagnostici viene valutata dall'odontoiatra con competenze ortodontiche e l'operatore che effettuerà la chirurgia ortognatica; quest'ultimo deve dare indicazioni riguardo agli spostamenti dei mascellari, possibilmente anche in merito alla loro entità ed al tipo di intervento programmato per quel paziente. Il VTO è un utile strumento di previsione dei risultati terapeutici ma non va considerato indispensabile o vincolante. Gli elementi forniti dal chirurgo sono fondamentali per l'odontoiatra con competenze ortodontiche in quanto premessa necessaria per redigere il VTO (Visualizzazione Obiettivi di Trattamento) ortodontico-chirurgico (Bell 1981, Bell 1986).

Il VTO ortodontico-chirurgico rappresenta un importante strumento per l'odontoiatra con competenze ortodontiche poiché permette di visualizzare complessivamente gli obiettivi chirurgici ed

ortodontici sul piano sagittale, trasversale e verticale. Può essere eseguito con la tecnica più familiare all'odontoiatra con competenze ortodontiche, manualmente o con l'aiuto di strumenti digitali/informatici, partendo da presupposti squisitamente estetici oppure estetico-funzionali; può essere mostrato al paziente ma non deve, comunque, creare aspettative vincolanti.

Il trattamento ortodontico-prechirurgico può essere eseguito con qualsiasi tecnica ortodontica. Al termine di tale fase, qualche mese prima dell'intervento, è prevista l'applicazione di un apparecchio multi-attacchi vestibolare, per esigenze intraoperatorie; archi rettangolari passivi a pieno spessore e ganci consentiranno al chirurgo di applicare legature metalliche intraoperatorie (Jacobs 1983, Raberin 2001).

Subito prima della fase chirurgica, tramite il VTO Chirurgico (di pertinenza del chirurgo che effettuerà la chirurgia ortognatica e condiviso con l'odontoiatra con competenze ortodontiche) si procede alla programmazione degli spostamenti chirurgici dei mascellari con la previsione del risultato estetico finale. Si tratta di una programmazione analoga a quella ortodontica-prechirurgica, ma priva di spostamenti dentali. Può essere eseguito sia in laterale che in frontale, manualmente o con ausili digitali/informatizzati (Proffit 2010).

Nei casi più complessi i modelli in gesso pre-chirurgici possono essere montati in articolatore a valori medi, quindi sezionati e riposizionati sulle basi dell'articolatore secondo i movimenti previsti con il VTO. In questa fase è possibile eseguire, se richiesto dal chirurgo, splints in resina intermedi e/o finali utili per la stabilità intraoperatoria e postoperatoria.

Usualmente, dopo circa due settimane dall'intervento chirurgico, quando il paziente viene nuovamente affidato all'odontoiatra con competenze ortodontiche, possono essere rimossi gli archi rettangolari a pieno spessore e sostituiti con archi più leggeri (Jacobs 1983).

L'uso di elastici verticali di guida concorre a migliorare l'intercuspidazione.

Contestualmente vengono prescritti esercizi di rieducazione funzionale.

Solitamente, dopo circa 50-60 giorni dall'intervento chirurgico, si può procedere con il perfezionamento dell'allineamento dentale e dei rapporti occlusali, per un periodo di circa 4-6 mesi.

La stabilità dei risultati viene affidata alla contenzione che può essere attuata con apparecchiature fisse (es. splints in filo metallico o materiali compositi) o rimovibili (es. placche, mascherine



termoformate, etc.). La durata della contenzione può essere variabile, mediamente è di 12-18 mesi, sebbene, in alcuni casi, può essere permanente.

In pazienti affetti da disordini temporomandibolari devono essere rispettati particolari accorgimenti terapeutici, ricorrendo talvolta all'utilizzo di bite a copertura totale.

**La risoluzione di quadri clinici definiti “borderline” rappresenta sicuramente una delle maggiori criticità in ambito ortodontico e richiede particolari competenze.**

**Data l'estrema labilità della linea di confine tra “paziente ortodontico” e “chirurgico”, non sempre così netta, risulta determinante una corretta diagnosi tridimensionale della malocclusione, al fine di stabilire se l'alterazione dento-scheletrica può essere trattata “ortodonticamente”, con compensi dentali (camouflage) o mediante un trattamento chirurgico-ortodontico di riposizionamento dei mascellari nei tre piani dello spazio. Un trattamento ortodontico prechirurgico si pone obiettivi concettualmente differenti rispetto a quelli del trattamento ortodontico convenzionale.**

**La pianificazione terapeutica deve essere condivisa con il paziente, in quanto caratteristiche e gravità della malocclusione non rappresentano le uniche variabili che concorrono alla scelta di un trattamento piuttosto che di un altro; rilevante importanza assumono l'età del paziente e le implicazioni estetiche e psicosociali.**

### **Bibliografia**

Arnett WG, Bergman RT. Facial keys to orthodontic diagnosis and treatment planning. Part I AJO-DO 1993 Apr: 299-312

Arnett WG, Bergman RT. Facial keys to orthodontic diagnosis and treatment planning. Part II AJO-DO 1993 May:395-411

Arnett GW, Jelic JS, Jone Kim, Cummings DR, Beress A, Worley CM, Bill Chung, Bergman RT. Soft tissue cephalometric analysis: Diagnosis and treatment planning of dentofacial deformity Am J Orthod Dentofacial Orthop. 1999 Sep;116(3):239-53.

Bailey LJ, Phillips C, Proffit WR. Long-term outcome of surgical Class III correction as a function of age at surgery. Am J Orthod Dentofacial Orthop. 2008 Mar;133(3):365-70.

Bell WH, Jacobs JD, Quejada JD. Simultaneous repositioning of the maxilla, mandible and chin. Treatment planning and analysis of soft tissues. Am. J. Orthod Dentofacial Orthop. 1986;89:28-50.

Bell, Kiyak, et Al. Perceptions of facial profile and their influence on the decision to undergo orthognatic surgery. Am J Orthod. 1985 Oct; 4:323-32

Jacobs J., Sinclair P. Principles of orthodontic mechanics surgery cases AJO-DO 1983 Nov:399-407

*Kinzinger G, Frye L, Diedrich P. Class II treatment in adults: comparing camouflage orthodontics, dentofacial orthopedics and orthognathic surgery--a cephalometric study to evaluate various therapeutic effects. J Orofac Orthop. 2009;70:63-91.*

*Proffit W.R. , et Al. Surgical versus orthodontic correction of Class II malocclusion in adolescents: effects and indications. Int J Adult Orthod. Ortognath. Surg. 1992; 7(4): 209-20*

*Proffit WR, Phillips C, Turvey TA. Long-term stability of adolescent versus adult surgery for treatment of mandibular deficiency. Int J Oral Maxillofac Surg. 2010 Apr;39(4):327-32.*

*Raberin M. Orthodontic implications in the correction of the transverse dimension in orthognathic surgery. Rev Stomatol ChirMaxillofac. 2001;102:325-33.*

*Ruf S, Pancherz H. Long.term TMJ effects of Herbst treatment: a clinical and MRI study. Am. J. Orthod Dentofacial Orthop.1998;114:475-83.*

*Tucker M.R. Orthognathic surgery versus orthodontic camouflage in the treatment of mandibular deficiency. J Orla Maxillofacc. Surg. 1995;53:572-78*

## **ORTODONZIA E PARODONTOLOGIA**

In terapie ortodontiche effettuate su pazienti parodontopatici, nell'ambito di riabilitazioni occlusali o di terapie elettive e localizzate, finalizzate a migliorare situazioni parodontali specifiche a carico di singoli elementi dentali, è opportuno prevedere un'integrazione con la terapia parodontale dalla fase diagnostica alla stabilizzazione dei risultati ottenuti.

Le richieste più frequenti riguardano trattamenti ortodontici in soggetti con denti particolarmente compromessi o terapie mirate a risolvere problemi condivisi ed in particolare riallineamenti e/o riposizionamenti in chiave parodontale (es. correzione di inclinazioni assiali, apertura e chiusura spazi, estrusioni ed intrusioni, stabilizzazione di elementi dentari parodontalmente compromessi, etc.) (Amato 2012, Kajiyama 1993, Korayem 2008, Melsen 1998, Melsen 1989, Pontoriero 1987).

Dal punto di vista clinico, la perdita di supporto parodontale può comportare migrazione di elementi dentali soprattutto in presenza di parafunzioni, così come la perdita e/o l'estrazione di elementi dentari può favorire la migrazione di denti contigui alle zone edentule che si manifesta clinicamente con la comparsa di diastemi, proclinazioni, estrusioni, rotazioni, inclinazioni, etc. Tali quadri clinici, oltre a provocare un evidente danno estetico, possono rendere problematica l'igiene del paziente, contribuendo all'aggravamento dei processi flogistici a carico del parodonto. Inoltre possono rappresentare un ostacolo alle procedure di riabilitazione necessarie per il ripristino di una piacevole estetica e di una buona funzione.

Un approfondito esame clinico ed eventuali indagini strumentali sono finalizzati a valutare le condizioni iniziali del paziente, sia relativamente a problematiche ortodontiche di carattere generale, che alle condizioni parodontali al termine della terapia. Nel caso in cui la terapia risulti mirata alla risoluzione di un problema specifico, la scelta degli esami strumentali più opportuni deve essere stabilita dal clinico, sebbene sia buona norma prescrivere radiografie endorali delle aree da trattare. Nei casi complessi di riabilitazione può essere indicato ricorrere all'analisi dei modelli in gesso, ad un'adeguata valutazione tramite radiografie endorali e ad eventuale teleradiografia del cranio in proiezione latero-laterale (Proffit 2000).

Ulteriori esami strumentali possono essere prescritti a discrezione del clinico in base al tipo di problematica oggettivata. L'esame delle fotografie extra e intraorali può essere utile in fase diagnostica e per rilevare, al termine del trattamento, gli effetti terapeutici.

Si rileva di fondamentale importanza una valutazione complessiva ortodontica e parodontale al fine di programmare il timing dei diversi interventi terapeutici ed i vari steps.

Relativamente alle strategie di trattamento di carattere generale, l'inizio della terapia ortodontica è condizionato dalla completa risoluzione della flogosi a carico dei tessuti parodontali e la sua prosecuzione necessita di un attento monitoraggio dell'igiene orale del paziente per l'intera durata del trattamento (Boyd 1982, Boyd 1989).

Devono essere valutate con attenzione zone di accumulo di placca ed evitati traumi occlusali legati agli spostamenti dei denti o a contatti prematuri, in quanto potrebbero essere responsabili di un aggravamento della patologia parodontale. A tale scopo sono consigliate apparecchiature poco ingombranti, facili da pulire ed in grado di esercitare forze leggere e ben controllate. (Forsberg, 1991) Al paziente vanno consigliate sedute di igiene professionale periodiche, la cui cadenza temporale è legata anche alla capacità individuale di mantenere un buon livello di igiene orale. Secondo alcuni Autori, l'incapacità da parte del paziente di mantenere una corretta igiene orale sarebbe una ragione valida per interrompere la terapia (Machen 1990).

Una volta perseguiti gli obiettivi stabiliti, in presenza di problemi parodontali severi, soprattutto se associati a migrazioni dentali, si potrà ricorrere a procedure di contenzione permanente, ricorrendo eventualmente a retainer applicati con resina sugli elementi dentali interessati dal trattamento, qualora il clinico lo ritenga necessario (Dahl 1991).

Il trattamento ortodontico in pazienti con tessuti parodontali ridotti, ma sani, può essere intrapreso senza peggiorare la situazione parodontale iniziale, qualora i movimenti siano effettuati dopo un'attenta diagnosi ed eseguendo un corretto protocollo terapeutico (Artun 1988).

Nei casi in cui la terapia venga effettuata in maniera adeguata, non si evidenzerebbe una significativa perdita di attacco, anzi, in alcuni casi, la terapia ortodontica si dimostrerebbe in grado di migliorare la situazione parodontale, soprattutto quando integrata con trattamenti parodontali specifici (Diedrich 2003).

Buoni risultati sono legati alle procedure impiegate ed, in particolare, all' utilizzo di forze leggere, al mantenimento di un' adeguata igiene orale, al controllo della flogosi ed all'eliminazione di eventuali interferenze funzionali (Boyd 1989).

Al contrario, in soggetti con parodontopatia attiva ed in presenza di trauma oclusale, il movimento ortodontico può accelerare i processi distruttivi a carico del parodonto, anche quando il paziente è in grado di mantenere una buona igiene orale (Kessler 1986).

Si tratta, comunque, sempre di trattamenti complessi il cui esito è legato a fattori di carattere individuale, che possono rappresentare un limite per il clinico nella scelta della biomeccanica (sistemi di forze, possibilità di ancoraggio), nella valutazione del rischio parodontale (topografia dell'osso alveolare), per quanto concerne l'evoluzione e la prognosi della parodontopatia, fino all'incapacità del paziente di mantenere una corretta igiene orale.

Risulta, quindi, necessario che il paziente sia informato e consapevole di tali rischi prima dell'inizio della terapia e sia in grado di assicurare una completa collaborazione.

Trattamenti interdisciplinari ortodontico-parodontali, sebbene più frequenti in età adulta, possono comunque rivelarsi necessari anche in soggetti in fase di crescita, soprattutto in presenza di tessuti parodontali sottili o su elementi sottoposti a traumatismo (es. errate tecniche di spazzolamento, inversione dei rapporti vestibolo-linguali specie a carico dei denti frontali, eruzioni ectopiche etc.) (Baker 1976, Carmen 2000, Pini Prato 2000).

In tali situazioni il clinico, oltre a seguire le procedure diagnostico-terapeutiche dei trattamenti convenzionali, dovrà anche attuare una mirata strategia per non aggravare e, se possibile, migliorare la situazione parodontale preesistente (Wennstrom 1996).

**Preliminarmente all'applicazione di apparecchiature ortodontiche fisse risulta opportuno trattare processi flogistici a carico dei tessuti parodontali e procedere ad un attento monitoraggio dell'igiene orale del paziente, per tutta la durata del trattamento** (Boyd 1992, Boyd 1989).

**Una profilassi domiciliare deve essere affiancata ad una periodica profilassi professionale, al fine di mantenere un buon livello di igiene orale.**

**In presenza di problematiche parodontali, zone di accumulo di placca ed eventuali traumi occlusali, anche correlati agli spostamenti dentali o a contatti prematuri, potrebbero essere responsabili del peggioramento della patologia parodontale (Ericsson 1978, Ericsson 1977, Kessler 1976).**

**In presenza di tessuti parodontali ridotti, ma sani, il trattamento ortodontico può essere intrapreso senza che determini un peggioramento delle condizioni parodontali iniziali. È necessario un adeguato approccio biomeccanico, l'utilizzo di forze leggere, il mantenimento di un'adeguata igiene orale, il controllo della flogosi e l'eliminazione di eventuali interferenze occlusali (Artun 1988, Nelson 1997, Re 2000).**

**Non è indicato il trattamento ortodontico in presenza di una parodontopatia in fase attiva e di trauma occlusale, pur in presenza di una buona igiene orale; si evita in tal modo il peggioramento del processo distruttivo a carico del parodonto.**

**Il paziente deve essere dovutamente informato degli eventuali rischi correlati al trattamento ortodontico e dell'importanza di un'adeguata collaborazione (Machen 1990).**

### **Bibliografia**

*Amato F., Mirabella D., Macca U., Tarnow D.P. Implant site development by orthodontic forced extraction: a preliminary study. Int.J.Oral Maxillofac.Implants 2012;27:411-420*

*Artun, J. & Urbye, K.S. The effect of orthodontic treatment on periodontal bone support in patients with advanced loss of marginal periodontium. Am J Orthodontics and Dentofacial Orthopedics 1988;93:143-148.*

*Baker, D.L. & Seymour, G.J. The possible pathogenesis of gingival recession. J Clinical Periodontology 1976;3:208-219.*

*Boyd, R.L. & Baumrind, S. Periodontal considerations in the use of bonds or bands on molars in adolescents and adults. The Angle Orthodontist 1992;62:117-126*

*Boyd, R.L., Leggot, P.J., Qinn, R.S., Eakle, W.S. & Chambers, D. Periodontal implications of orthodontic treatment in adults with reduced or normal periodontal tissues versus those of adolescents. Am J Orthodontics and Dentofacial Orthopedics 1989;96:191-199.*

*Carmen M., Marcella P., Giuseppe G., Roberto A. Periodontal evaluation in patients undergoing maxillary expansion. J.Craniofac Surg 2000;11:491-4*

*Dahl, E.H. & Zachrisson, B.U. Long-term experiences with direct-bonded lingual retainers. J Clinical Orthodontics 1991;25:619-630.*

*Diedrich P., Fritz U., Kinzinger G., Angelakis J. Movement of periodontally infected teeth after guided tissue regeneration-an experimental pilot study in animals. J.Orofac Orthop 2003;64:214-27*

*Ericsson, I., Thilander, B. & Lindhe, J. Periodontal condition after orthodontic tooth movements in the dog. The Angle Orthodontist 1978;48:210-218.*

*Ericsson, I., Thilander, B., Lindhe, J. & Okamoto, H. The effect of orthodontic tilting movements on the periodontal tissues of infected and non-infected dentitions in dogs. J Clinical Periodontology 1977;4:78-293.*

Forsberg, C.M., Brattstrom, V, Malmberg, E. & Nord, C.E. Ligature wires and elastomeric rings: Two methods of ligation, and their association with microbial colonization of *Streptococcus mutans* and *lactobacilli*. *European J Orthodontics* 1191;13:416-420.

Kajiyama, K., Murakami, T, & Yokota, S.,. Gingival reactions after experimentally induced extrusion of the upper incisors in monkeys. *Am J Orthodontics and Dentofacial Orthopedics*. 1993; 104:36-47.

Kessler, M. Interrelationships between orthodontics and periodontics, *Am J Orthodontics* 1976;70:154-172.

Korayem, M., Flores-Mir, C., Nassar, U. & Olfert, K. Implant site development by orthodontic extrusion. *The Angle Orthodontist* 2008; 78:752-760.

Machen, D.E. Periodontal evaluation and updates: don't abdicate your duty to diagnose and supervise. *Am J Orthodontics and Dentofacial Orthopedics* 1990;98:84-85.

Melsen, B., Agerbaek, N., Erikson, J. & Terp, S. New attachment trough periodontal treatment and orthodontic intrusion. *Am J Orthodontics and Dentofacial Orthopedics* 1988;94:104-116.

Melsen, B., Agerbaek, N. & Markennstam, G. Intrusion of incisors in adult patients with marginal bone loss. *Am J Orthodontics and Dentofacial Orthopedics* 1989;96:232-241.

Nelson, P.A. & Årtun, J. Alveolar bone loss of maxillary anterior teeth in adult orthodontic patients. *Am J Orthodontics and Dentofacial Orthopedics* 1997;111:328-334.

Pini Prato G.,Baccetti T.,Magnani C.,Agudio G.,Cortellini P.Mucogingival interceptive surgery of buccally erupted premolars in patients scheduled for orthodontic treatment.A 7-year longitudinal study.*J. Periodontol* 2000;71:172-81

Pontoriero R.,Celenza F.,Ricci G., Carnevale G. Rapid extrusion with fiber resection;a combined orthodontic-periodontic treatment modality .*Int. J. Periodontic Restorative Dent*.1987;7:31-43.

Proffit W. Special consideration in comprehensive treatment for adults. In:Proffit W.,Field HW,editors.*Contemporary Orthodontics 3<sup>rd</sup> St Louis;Mosby;2000 p.644-74*

Re S., Corrente G.,Abundo R.,Cardaropoli D. Orthodontic treatment in periodontally compromised patients:12-year report.*Int J.Periodontics Restorative Dent*. 2000;20:31-9

Wennström, J.L. Mucogingival considerations in orthodontic treatment. *Seminars in Orthodontics* 1996; 2:46-54.

## **ORTODONZIA ED ANCORAGGIO OSSEO**

Il tema dell'ancoraggio in ortodonzia è da sempre uno degli argomenti più dibattuti in ambito scientifico, considerate le difficoltà nell'ottenere il perfetto controllo biomeccanico di ogni dettaglio del movimento dentale. Ogni forza applicata ad un dente (pressione o trazione) finalizzata al suo movimento, determina infatti una controeazione sui denti inseriti nell'apparecchiatura stessa (perdita di ancoraggio) che, in molti casi, crea spostamenti indesiderati se non addirittura dannosi.

Lo sviluppo delle tecniche implantari intraossee ha permesso di inserire nella disciplina ortodontica il concetto dell'ancoraggio assoluto, che ha costituito una premessa fondamentale per l'introduzione di nuove metodiche di trattamento nella risoluzione delle malocclusioni (Carano 2005).

L'introduzione dei cosiddetti Dispositivi Transitori di Ancoraggio (in inglese TAD'S *Temporary Anchorage Devices*) offre al clinico una importantissima opportunità tecnica che permette di superare i limiti propri dell'ancoraggio tradizionale, con grande vantaggio per la qualità dei trattamenti ortodontici, soprattutto in termini di semplificazione e di predicibilità (Cousley 2015).

Fra i dispositivi Transitori di Ancoraggio, le Miniviti rappresentano la categoria più diffusa. Si tratta di piccolissimi impianti intraossei, che restano in situ per alcuni mesi (da qui il termine di ancoraggio scheletrico transitorio) e vengono rimossi alla fine del loro impiego. Questi dispositivi, utilizzati come punto di ancoraggio per apparecchi ortodontici di varia tipologia, permettono un controllo efficace ed efficiente del movimento dentale, neutralizzando completamente le forze di reazione ed evitando così movimenti non programmati con reazioni su settori della dentatura che non si intendono modificare. Le Miniviti, offrendo un ancoraggio molto affidabile, sono anche in grado di velocizzare il movimento ortodontico, rendendo i trattamenti meno fastidiosi e più efficaci (Creekmore 1983).

Nel paziente adulto l'utilizzo delle Miniviti consente di intervenire in modo efficace anche a supporto del protesista come per spostamenti di singoli denti, apertura di spazi per denti mancanti, intrusioni e/o allineamenti in genere, che si ottengono generalmente in pochi mesi di terapia, spesso con dispositivi ortodontici minimizzati e quindi con scarso disagio per il paziente.

L'inserimento delle miniviti richiede un'attenta analisi anatomica preliminare del sito osseo ricevente, che deve possedere uno spessore adeguato, della lunghezza e del diametro della vite stessa, oltre ad una attenta considerazione della biomeccanica del dispositivo.

Tra i siti idonei al posizionamento di inserzione delle miniviti includiamo (D'Alessandri 2014).

- *nella mascella*, l'area sotto la spina nasale, la volta palatina, il processo alveolare (setti interradicolari), la cresta infrazigomatica, e la zona retromolare;

- *nella mandibola*, il processo alveolare, la zona retromolare, il ramo mandibolare e la sinfisi.

Altre regioni idonee per l'inserimento di miniviti sono rappresentate dalle aree edentule di entrambe le arcate.

Il protocollo operatorio prevede che il posizionamento della minivite sia seguito immediatamente dal carico, soprattutto se la qualità dell'osso non è ottimale. Infatti la applicazione di una forza leggera determina la stabilizzazione della minivite che altrimenti sarebbe sottoposta a continui micromovimenti, possibile causa di fallimento della tecnica (Deguchi 2003).

L'utilizzo delle Miniviti consente di ottenere in modo controllato sia movimenti sagittali che verticali di tutti i denti, singoli e a gruppi, come intrusione, estrusione, mesializzazione e distalizzazione,

poichè rappresenta un punto di ancoraggio affidabile per la gestione biomeccanica di apparecchi ortodontici di ogni tipo (Feldman 2006).

I maggiori benefici si possono riscontrare nel trattamento delle problematiche cliniche più complesse quali ad esempio:

- i casi clinici asimmetrici
- i casi paradontalmente compromessi
- i casi di ortodonzia preprotetica
- i morsi profondi
- l'uprighting dei molari inclinati
- la correzione delle sovraeruzioni
- i casi con edentulie
- i movimenti di mesializzazione e distalizzazione di molari e premolari
- il movimento ortopedico di distrazione della sutura mediana palatina.

I principali problemi cui possiamo andare incontro nell'utilizzo delle minivite sono rappresentati da (Goodracre 1997, Justens 2008, Hong 2016)

- Frattura della minivite;
- Reazione infiammatoria attorno alla minivite;
- Svitamento precoce della minivite;
- Lesione del parodonto in caso di accidentale contatto della Minivite con la radice del dente;
- Lesione delle strutture anatomiche prossime al sito di inserzione (vascolari, nervose e seno mascellare).

Accanto ai Dispositivi Transitori di Ancoraggio, gli Impianti osteointegrati, estesamente utilizzati in campo protesico con funzioni sostitutive di elementi dentali oggetto di pregresse estrazioni, agenesie dentarie e/o avulsioni post-traumatiche, possono essere utilizzati anche come ancoraggio durante i trattamenti ortodontici. A differenza delle Minivite che, per la loro finalità temporanea non prevedono l'osteointegrazione, gli impianti protesici sono invece osteointegrati e rappresentano un ancoraggio ortodontico assoluto (Huang 2005, Kadioglu 2008, Kuroda 2007).

Anche altri dispositivi osteointegrati o fissati con viti intraossee, quali ad esempio le Placche di ancoraggio posizionate in sedi lontane dalle radici dei denti, possono essere utilizzate quali sistemi di ancoraggio ortodontico.



**Gli impianti osteointegrati utilizzati a fini protesici, rappresentano un eccellente ancoraggio assoluto ortodontico utile al controllo dei movimenti dentali durante i trattamenti (Liou 2008, Maino 2012).**

**L'uso di miniviti, quali dispositivi d'ancoraggio temporaneo, rappresenta un eccellente aiuto nel controllo di tutti i movimenti dentali (Maino 2016, Maino 2007).**

**Prima di procedere all'inserimento della minivite di ancoraggio è bene considerare con attenzione l'anatomia del sito di inserimento, la dimensione della vite e la biomeccanica del dispositivo, elementi fondamentali per una circostanziata programmazione terapeutica (Papageorgiou 2012, Rose 2006).**

**Il paziente ed i genitori dei minori devono essere adeguatamente informati sulle opportunità offerte dall'utilizzo di questi ausili durante il trattamento ortodontico, e contestualmente devono essere illustrati dettagliatamente i possibili problemi a cui si può andare incontro.**

#### **Bibliografia**

Carano A, Velo S, Leone P, Siciliani G, *Clinical applications of mini screw anchorage system Journal of Clinical Orthodontics* 2005; 1: 9-24

CousleyRJ, Sandler PJ *Advances in orthodontic anchorage with the use of mini-implant techniques British Dental Journal* 2015; 218, E4

Creekmore TD, Eklund MK. *The possibility of skeletal anchorage Journal of Clinical Orthodontics* 1983; 17:266

Dalessandri D, Salgarello S, Dalessandri M, Lazzaroni E, Piancino MG, Paganelli C, Maiorana C, Santoro F, *Determinants for success rates of temporary anchorage devices in orthodontics: a meta-analysis European J of Orthodontics* 2014; 36: 303–313

Deguchi T, Takamo–Yamamoto T, Kanomi R, Hartsfield JK jr, Roberts WE, Garetto LP. *The use of small titanium screws for orthodontic anchorage. J Dent Res* 2003 82:377.

Feldmann I, Bondemark L. *Orthodontic anchorage: a systematic review. Angle Orthod.* 2006; 76:493–501.

Goodacre, Brown DT, Roberts WE, Jeiroudi T. *Prosthodontic considerations when using implants for orthodontic anchorage. Journal of Prosth. Dent.* 1997; 77(2).

Justens E, De Bruyn H. *Clinical outcome of mini-screws used as orthodontic anchorage. Clin Implant Relat Res.* 2008;10:174-80.

Hong SB, Kusnotob B, Kima EJ, BeGoleb EA, Hwang HS, Lim HJ, *Prognostic factors associated with the success rates of posterior orthodontic miniscrew implants: A subgroup meta-analysis Korean Journal of Orthodontics* 2016; 46: 111-126

Huang LH, Shotwell JL, Wang HL. *Dental implant for orthodontic anchorage Am J Orthod Dentofacial Orthop* 2005;127:713-22

Kadioglu Büyükyılmaz T, Zachrisson BU, Maino BG *Contact damage to root surfaces of premolars touching miniscrews during orthodontic treatment Am J Orthod Dentofacial Orthop* 2008;134:353-60

*Kuroda S, Sugawara Y, Deguchi T, Kyung H-M, Takano-Yamamoto T, Clinical use of miniscrew implants as orthodontic anchorage: Success rates and postoperative discomfort American J of Orthodontics and Dentofacial Orthopedics , Volume 131 , Issue 1 , 9 - 15 2007*

*Liou, E.J.W., Pai B.C.J., Lin J.C.Y. Do miniscrews remain stationary under orthodontic forces? Am J Orthod Dentofacial Orthop 2008; 134:353-60*

*Maino GB, Pagin P, Di Blasio A, Success of miniscrews used as anchorage for orthodontic treatment: analysis of different factors Progress in Orthodontics 2012; 13: 202–209*

*Maino GB, Paoletto E, Lombardo L, Siciliani G, A Three-Dimensional Digital Insertion Guide for palatal miniscrew placement Journal of Clinical Orthodontics 2016; 1: 12-22*

*Maino BG, Weiland F, Attanasi A, Zachrisson BU, Buyukyilmaz T, Root damage and repair after contact with Miniscrews Journal of Clinical Orthodontics 2007 12: 762-766*

*Papageorgiou SN, Zogakis IP, Papadopoulosc MA, Failure rates and associated risk factors of orthodontic miniscrew implants: A meta-analysis Am J Orthod Dentofacial Orthop 2012;142:577-95*

*Rose TP, Jivraj S, Chee W, The role of orthodontics in implant dentistry British Dental Journal 2006, 201, 753 - 764*



# **ODONTOIATRIA SPECIALE**

L'odontoiatria speciale è la disciplina che si occupa della prevenzione cura e riabilitazione di soggetti che, anche solo temporaneamente, possono ritrovarsi in particolari condizioni: persone con disabilità intellettiva, sensoriale, persone affette da malattie che ne riducono la mobilità o la collaborazione e/o con patologie croniche invalidanti, esiti di traumi, malattie genetiche, malattie rare, persone con fragilità sanitaria, e persone con malattie che rendono il trattamento odontoiatrico critico.

In ambito odontoiatrico, si definisce "Paziente Speciale" quel soggetto che nell'operatività terapeutica, richiede tempi e modi diversi da quelli di *routine*.

Scopo dell'odontoiatria speciale è di consentire a tale tipologia di paziente di essere curato, compatibilmente con il quadro clinico e il grado di collaborazione, in maniera paragonabile per efficacia e qualità al resto della popolazione.

La visita del paziente speciale richiede approccio e modalità appropriate al grado di collaborazione e autonomia del paziente.

Troppo spesso viene definito non collaborante o a rischio un paziente che richiede uno spazio, una preparazione professionale, una équipe di lavoro capace di affrontare la condizione dello stesso.

**I trattamenti odontoiatrici e del cavo orale nella persona diversamente abile devono essere erogati con gli stessi principi che si usano per il resto della popolazione; va considerato che la complessità del trattamento può essere influenzata dalla severità della disabilità stessa.**

In queste raccomandazioni si prendono in considerazione:

1. Paziente speciale collaborante e autonomo;
2. Paziente speciale scarsamente collaborante e autonomo;
3. Paziente speciale non autonomo collaborante o scarsamente collaborante;
4. Pazienti speciali non collaboranti.

Un paziente con una determinata fragilità e/o disabilità può, nel tempo, modificare il suo grado di collaborazione o autonomia, va' pertanto aggiornata la sua valutazione periodicamente nelle visite di controllo.

I dati anamnestici, raccolti durante la prima visita, dovranno comprendere le informazioni essenziali per inquadrare lo stato di salute generale del paziente, ma anche una serie di informazioni che permettano di verificare il grado di collaborazione e autonomia dell'individuo.

**In occasione della prima visita è necessario verificare il grado di collaborazione e autonomia dell'individuo.**

La documentazione clinica del paziente, che attesta lo stato di salute orale del soggetto ed un piano di trattamento, sono utili per facilitare la comunicazione tra l'odontoiatra, il paziente, la sua famiglia e, eventualmente, tutte le figure coinvolte nell'attuazione del piano di prevenzione e cura delle patologie del cavo orale del paziente.

Il presupposto fondamentale di ogni trattamento sanitario è rappresentato dal consenso, liberamente espresso dal paziente e fondato sull'informazione relativa a tutti gli aspetti del trattamento per il quale si chiede il consenso.

L'informazione deve accuratamente riguardare anche le eventuali problematiche che possono insorgere durante e dopo ogni trattamento come pure evidenziare eventuali alternative terapeutiche al trattamento previsto.

L'operatore deve conoscere la normativa legata ai casi di restrizione della capacità di intendere e volere che si esplica con i provvedimenti dell'interdizione, dell'inabilitazione e con la figura dell'amministratore di sostegno.

Tutto ciò al fine di individuare correttamente l'aveve diritto a dare il consenso alle cure.

È essenziale, quindi, che l'operatore pretenda di stabilire un canale preferenziale di comunicazione direttamente con chi detiene la potestà nei confronti dell'individuo da sottoporre al trattamento, qualora questi non sia in grado autonomamente di disporre di sé, in modo da superare tutti gli aspetti formali e sostanziali, legati all'espletamento del trattamento odontoiatrico.

Può capitare che l'operatore disponga del consenso al trattamento dei familiari e/o del tutore che richiedono il trattamento, ma si trovi di fronte al diniego del consenso, spesso per motivi di ansia e/o fobia, da parte del soggetto interessato.

A tal proposito, e contrariamente a quanto possa sembrare, è da tenere in debita considerazione che *“il consenso verso un trattamento sanitario concerne l'esercizio di un diritto personale, il soggetto interessato è l'unico capace di prestare il proprio consenso. Nell'eventuale conflitto con chi è investito di potestà nei suoi confronti non può che prevalere la volontà dell'interessato”*.

È evidente, quindi, in virtù di quanto sopra, che, in presenza di un individuo di età superiore ai 14 anni, non assoggettato ad un provvedimento di interdizione ed in condizioni di ritardo mentale lieve o moderato ma, comunque, non sufficiente per poter parlare di incapacità di intendere e di volere, non si potrebbe procedere con il trattamento anche se ritenuto necessario ed improrogabile.

In situazioni del genere, la normativa attuale non prevede la procedura del Trattamento Sanitario Obbligatorio (TSO) poiché questa è riservata ai soli trattamenti di tipo psichiatrico; l'unica strada percorribile è quella di convincere il paziente a sottoporsi alle cure odontoiatriche previo un proprio consenso autonomo.

**Il consenso informato quando non può essere dato dal paziente deve essere dato dal tutore legale dello stesso. In alcuni casi questo non è sufficiente: è necessario avere anche il consenso del paziente.**

### ***Paziente speciale collaborante autonomo***

In questo raggruppamento trovano posto tutte le condizioni di fragilità sanitaria. Questa tipologia di pazienti non differisce per trattamento da ogni altro paziente se non per le precauzioni da porre in atto in funzione delle patologie associate che costituiscono l'elemento di aumentato rischio alle cure. L'ampiezza e la complessità delle patologie presenti nella fragilità clinica non consente la descrizione specifica di ogni modalità di cura adeguata ad ogni singola patologia, tutto questo dovrà essere trattato da una più ampia e adeguata raccolta di protocolli operativi.

### ***Paziente speciale scarsamente collaborante e autonomo***

In questo raggruppamento trovano spazio patologie che possono richiedere peculiari capacità di "gestione psicologica" del paziente. Per l'esecuzione delle terapie sono auspicabili competenze che richiedono una specifica formazione dell'equipe odontoiatrica.

In alcuni casi è utile, far conoscere al paziente la struttura dove sarà preso in cura, ricordando, inoltre, che il processo di ambientamento alla "nuova situazione" può essere molto lungo e richiedere numerose visite.

### ***Paziente speciale non autonomo collaborante o scarsamente collaborante***

In questo raggruppamento ci sono pazienti che per fragilità sanitaria o disabilità psichica e/o fisica hanno perso o non hanno mai avuto la capacità di poter provvedere alla salute del proprio cavo orale. In alcuni casi, potrebbe essere utile un primo approccio presso la residenza o, comunque, presso l'ambiente abituale del paziente anche per fornire all'odontoiatra informazioni in merito a possibili situazioni che possano ostacolare o rendere disagevole il percorso terapeutico.

In tali soggetti, molte volte, sono bassi gli standard di igiene orale e di controllo della placca a causa della scarsa autonomia e/o abilità e/o collaborazione.

Un corretto spazzolamento dentale è essenziale per rimuovere la placca e i depositi di cibo e mantenere la salute delle gengive e del parodonto.

La tecnica è meno importante rispetto all'efficacia raggiunta nella rimozione della placca ed il supporto dei genitori o dei caregiver nelle manovre di spazzolamento può essere necessario per tutta la durata della vita.

L'odontoiatra e/o l'igienista dentale, su indicazione dell'odontoiatra, sono le figure dedicate a fornire le corrette istruzioni di igiene orale domiciliare, rendendo spesso "individuali" le manovre di igiene orale.

Devono essere in grado di ascoltare e comprendere le difficoltà dei genitori o dei caregiver nell'effettuare le manovre di igiene orale proposte.

**Nella predisposizione di un piano di cure è necessario tener conto del grado di igiene orale e dello stato di salute parodontale.**

**Una scadente condizione di igiene orale, influisce negativamente sul buon esito delle cure e sulla durata dei risultati che ci si propone di ottenere.**

### ***Paziente non collaborante***

La diagnosi nel paziente diversamente abile non collaborante presenta particolari difficoltà data l'impossibilità di raccogliere dati anamnestici in modo diretto.

A volte l'esame obiettivo deve essere completato in sedazione profonda o in narcosi, stesse condizioni richieste per l'erogazione delle cure.

Appare chiaro, quindi, come, nella stragrande maggioranza dei casi, la presa in carico di questi pazienti richiede un ambiente clinico dotato di una sala operatoria opportunamente attrezzata e di personale specializzato.

I soggetti diversamente abili non collaboranti con algie sono spesso incapaci di esprimere a parole il proprio problema, mentre possono manifestare un cambiamento nei modi di comportarsi tramite diversi atteggiamenti: perdita di appetito, scarsa voglia di partecipare ad attività di routine, sonno disturbato, irritabilità, forme di autolesionismo, etc ...

È importante, pertanto, che le persone più vicine all'individuo con disabilità siano in grado di individuare questi cambiamenti e allertare precocemente quanti deputati alla prevenzione e cura delle patologie del distretto orale.



**La collaborazione e la comunicazione tra paziente, famiglia e/o tutore ed operatori sanitari diventano elementi cruciali nella predisposizione di un piano di trattamento efficace e individualizzato.**

In considerazione di quanto detto sopra, specie in merito alle difficoltà che insorgono nell'intraprendere un percorso terapeutico in questi pazienti, grande attenzione deve essere attribuita alla prevenzione delle malattie odontostomatologiche.

Negli individui diversamente abili e bisognosi di cure odontostomatologiche, la frequenza dell'intervento professionale dipende fondamentalmente dalle necessità dell'individuo stesso.

Da tenere in considerazione, inoltre, il fatto che la necessità di dover far ricorso alla sedazione profonda o all'anestesia generale può influire sulla frequenza degli interventi.

**Quando le cure su persone diversamente abili, richiedono la sedazione profonda o la narcosi, è opportuno che nella stessa seduta di cura, vengano eseguite anche le prestazioni a carattere preventivo come ad esempio l'igiene orale e le sigillature dei solchi e delle fessure degli elementi dentari.**

In alcuni casi, la frequenza ravvicinata delle cure e, quindi, la familiarizzazione del paziente con la struttura di cura, può consentire di evitare il ricorso all'anestesia generale.

In ogni caso appare sempre necessaria la realizzazione di un percorso comune e condiviso con la famiglia o con la struttura di riferimento del paziente in cura, così come andrebbe sempre perseguito un approccio multi e interdisciplinare.

È buona norma che i pazienti, a termine del piano di trattamento, vengano avviati in un percorso assistenziale caratterizzato da sedute di prevenzione tentando anche l'igiene professionale in ambulatorio, da eseguirsi con strumentazione manuale e/o mediante ultrasuoni, con un igienista o un odontoiatra, da ripetersi a seconda della situazione odontoiatrica generale e del grado di igiene domiciliare raggiunto.

In base alla valutazione dell'odontoiatra nel paziente fragile può essere opportuno programmare più visite di controllo durante l'anno. Inoltre, è consigliabile che, nel percorso di prevenzione e cura, vengano adottati specifici programmi di igiene alimentare.

**La promozione e l'educazione alla cura della salute orale, basate su un rapporto personale odontoiatra – igienista dentale-paziente, risultano essere efficaci. Nei soggetti con disabilità intellettiva lieve o media, questo può ritenersi appropriato e l'utilizzo della figura dell'igienista dentale risulta utile nell'attuazione di questa strategia preventiva. I caregivers che si occupano della salute orale dei soggetti disabili devono ricevere formazione e supporto nei riguardi di queste tematiche.**

**Corrette politiche sanitarie dovrebbero garantire, a fini preventivi, ragionevoli tempi di accesso alle strutture, in cui è possibile effettuare con sicurezza sedazione profonda, anestesia generale e ricovero post-intervento. Allo stesso modo, è necessario garantire dei percorsi sanitari facilitati di presa in carico degli individui diversamente abili in considerazione del fatto che questi non sono in grado di accedere in maniera autonoma alle strutture di prevenzione e cura.**

Nei pazienti che devono essere sottoposti ad interventi di chirurgia odontostomatologica, le tecniche da utilizzare saranno le stesse che si utilizzano nella popolazione in generale.

Nei trattamenti in anestesia generale, è consigliata l'esecuzione di quante più cure possibili. È buona norma che gli interventi chirurgici vengano eseguiti al termine della seduta stessa, onde evitare che il sanguinamento ostacoli il proseguimento di successive manovre terapeutiche.

È raccomandato, per le suture, l'utilizzo di filo riassorbibile.

**Nell'ambito di una stessa seduta terapeutica per trattamenti odontoiatrici di varia natura ed eseguita in narcosi o sedazione profonda, le cure chirurgiche vanno eseguite al termine della seduta stessa. Qualora possibile, è auspicabile utilizzare la stessa seduta operatoria per interventi anche di altre specialità.**

In caso di cure odontoiatriche conservative, sono da privilegiare le tecniche operative che prevedono il completamento della terapia in un'unica seduta.

In caso di trattamento endodontico il paziente disabile richiede protocolli che consentano il completamento della terapia in una sola seduta comprensive della ricostruzione del dente.

**I trattamenti di natura conservativa ed endodontica in narcosi vanno completati nella stessa seduta terapeutica.**

L'utilizzo di metodiche di tipo chirurgico va attentamente valutato, caso per caso.

Infatti, un non adeguato controllo di placca, può facilmente inficiare la terapia praticata.

Al fine di mantenere uno stato di salute orale ottimale, tali pazienti vanno inseriti in un percorso di richiami periodici, per ablazioni e/o levigature, con una frequenza variabile ed individuale a seconda dei casi; in alcuni si può arrivare anche a programmare un'ablazione del tartaro ogni 2/3 mesi sia per l'impossibilità di mantenimento di una corretta igiene orale domiciliare sia per la scarsa collaborazione del paziente durante la singola seduta di igiene.

In tali casi, la ripetizione a breve scadenza delle sedute di igiene permette di effettuare trattamenti efficaci in poco tempo grazie al minor accumulo di tartaro.

**L'opportunità di un intervento parodontale dovrà essere valutata caso per caso tenendo in dovuta considerazione il fatto che, al termine della terapia, il paziente potrebbe non riuscire ad avere un corretto ed adeguato livello di igiene orale domiciliare.**

Il trattamento ortodontico nei pazienti con disabilità intellettiva è correlato alla situazione anatomico-funzionale del distretto oro-facciale, associato al grado di collaborazione del soggetto.

Alla luce di quanto sopra si evince la possibilità di eseguire un trattamento ortodontico con apparecchiature fisse dove è possibile mantenere una adeguata igiene orale autonomamente o mediante assistenza.

L'utilizzo di apparecchiature mobili si rivela difficile. Fra i pochi dispositivi mobili utilizzati risaltano quelli finalizzati a migliorare la deglutizione, la fonazione e la muscolatura mimico facciale: funzioni di fondamentale importanza.

I controlli sono variabili a seconda del tipo di dispositivo ortodontico, della complessità del caso, della collaborazione del paziente: in linea con le normali raccomandazioni cliniche ortognatodontiche.

La motivazione dei genitori/tutori/caregiver riveste un ruolo fondamentale al fine del trattamento ortodontico.

**Il trattamento ortodontico nei pazienti con disabilità intellettiva è correlato alla situazione anatomico-funzionale del distretto oro-facciale, associato al grado di collaborazione del soggetto.**

**La possibilità di poter effettuare un trattamento ortodontico deve essere valutata anche in base alla capacità di mantenimento di una buona igiene orale.**

Il trattamento protesico presuppone un'attenta valutazione dell'effettiva collaborazione del paziente e della capacità di gestione dei dispositivi protesici, specie mobili. In termini generali, è preferibile l'utilizzo di dispositivi protesici fissi.

Nella predisposizione del piano di riabilitazione protesico vanno particolarmente tenuti in considerazione le reali capacità di mantenimento di adeguate condizioni di igiene orale ed il fatto che le sedute terapeutiche debbano essere le meno numerose possibili.

Alternativa all'utilizzo di dispositivi mobili è quello della protesi impianto-supportata.

Tuttavia, nei pazienti non collaboranti al di là delle difficoltà dell'intervento stesso, risulta problematica anche la fase diagnostica che richiede esami tipo OPT, TAC, cone beam 3d, stratigrafie la cui esecuzione incontra ovvie difficoltà.

Anche il rilievo delle impronte, indubbiamente più complesso per le normali metodiche implantari, rappresenta un ostacolo per il raggiungimento di un buon risultato terapeutico.

**Ove possibile, nei pazienti non collaboranti, è preferibile la riabilitazione protesica con dispositivi fissi.**

Il trattamento nella seduta operatoria dei pazienti non collaboranti prevede un'attenta valutazione da parte dell'operatore del tempo necessario per la cura, fattore sovente non stimabile in precedenza, soprattutto quando non è stato possibile effettuare una buona prima visita.

Appare chiara, quindi, la componente discrezionale del singolo operatore nella pianificazione del trattamento; ciò può anche comportare una differente valutazione delle scelte operate con possibili risvolti medico legali.

Per tale motivo per evitare possibili contenziosi, diventa importante il diario clinico nel quale l'operatore possa puntualmente esplicitare i motivi per i quali ha deciso di tenere una condotta piuttosto che un'altra, senza dare mai nulla per scontato.

Il trattamento in narcosi diventa critico nel paziente non collaborante quando mira a risolvere situazioni cliniche di per sé certamente non gravi al punto da giustificare i rischi connessi, ma che, se non risolte, comportano un andamento progressivo con implicazioni negative ed invalidanti per il soggetto affetto.

Tale fattispecie, a titolo esemplificativo, è rappresentata da un soggetto totalmente non collaborante che presenta solo un abbondante accumulo di tartaro.

È evidente che il soggetto non può essere trattato se non in narcosi; e, comunque, altrettanto evidente che il ricorso alla camera operatoria, con i rischi ed i costi che comporta appare totalmente sproporzionato rispetto al problema presentato. Tuttavia tale problematica, se non affrontata con questo approccio, non può assolutamente essere risolta.

D'altro canto il non risolvere il problema comporta un'evoluitività tale da implicare, nel medio periodo, una perdita di elementi dentari sì da aumentare l'invalidità del soggetto.

Queste situazioni devono essere attentamente valutate mediante un preciso ed attento consulto anestesiologicalo al fine di poter scegliere la tecnica di narcosi più adatta.

### ***Bibliografia***

*Alicino C, Cossellu C, Riva E. Linee guida all'approccio del paziente disabile. Dental Cadmos 2006 5; 73-88.*

- Angelillo IF, Nobile CGA, Pavia M et al. Dental health and treatment needs in institutionalised psychiatric patients in Italy. *Comm Dent Oral Epidemiol* 1995; 23: 360-4.
- Antignani P. Il problema del consenso e della valutazione della sua validità nel paziente potenzialmente incapace. *Scienza e management* 1999; 4/5: 21-24.
- Balercia L., Zavaglia V., Balercia P., Hinna A. L'odontoiatria nel paziente portatore di handicap. *Dental Cadmos* 1988; 4:31-42.
- Borea G., Magi M., Mingarelli R., Zamboni C., *The oral cavity in Down Syndrome. The Journal of Pedodontics* 1990; 14:139-140.
- Borea G., Magi M., Zamboni C. Agenesi dentali nella sindrome di Down. *Rivista Italiana di Stomatologia* 1989; 9: 38-42.
- Byrne E, Cunnigam C, Sloper P. *La famiglia del bambino Down. Aspetti psicologici e sociali. Erikson, Trento* 1992.
- Custereri V, Schiavoni S. *Terapie odontoiatriche alternative nei pazienti disabili pediatrici. Relazione corso disabili* 2004.
- Dall'Oppio L, Weinstein R. *L'assistenza odontoiatrica agli handicappati. Handicappato e paziente a rischio in odontoiatria. Ed. Elsevier* 1990.
- D'Avenia R. *Il diversamente abile in età evolutiva: la chiave per risolvere un rapporto difficile. Relazione corso disabili* 2004.
- De Berti E, Pozzani E. *Paziente con disabilità e igienista dentale: come comunicare. Corso igiene dentale-Università Vita Salute San Raffaele, Milano*
- Fancetti L, Chioatto M et al. *Igiene orale domiciliare: mantenimento della salute dento-parodontale. Prevenzione ed Assistenza dentale* 1999 ; 5:20-4.
- Franchini O. *Il ruolo dell'ambulatorio odontoiatrico nelle terapie routinarie dei portatori di handicap. Atti Convegno Assistenza Odontoiatrica all'handicappato, 1993.*
- Goia F., Buttiglieri S., Appendino P., Basano L., Einaudi G. *Test di valutazione della collaborazione odontoiatrica del paziente disabile. Rivista Italiana di Stomatologia* 2009 ; 4 : 18-23
- Gizani S, Declerck D, Vinckier F et al. *Handicapped Children in Belgium. Comm Dentistry and Oral Epidemiology* 1997; 25:352-57.
- Grundy MC, Shaw L, Hamilton DV. *An illustrated Guide to dental care for the medically compromised patients. Wolfe* 1993.
- Edwards N. *Dentistry and disability . N.Y. State Dent J. 2001 oct; 67 (8) : 26-30.*
- Lanteri C, Meozzi A, Caprioglio D et al. *Malattie ereditarie. Difetti congeniti e sindromi dismorfiche di interesse odontostomatologico. Riv Italiana di Odonto Infantile* 1994,5 (2).31-37.
- Lawton L. *Providing dental care for special patients : tips for the general dentist . Jour Am Dent Assoc. 2002 Dic;133(12):1666-70.*

Legge n.104 del 5 febbraio 1992 – Legge quadro per l'assistenza, l'integrazione sociale e i diritti delle persone handicappate.

Magi M. , *Il valore della Persona con disabilità. L'Associazione, il volontariato, la famiglia, la Scienza Medica. Rivista Emozione. Rivista n. 2/I quadrimestre 2008* <http://rivistaemozione.scedu.unibo.it>

Martens L, Marks L, Goffin G et al. *Oral hygiene in 12-year-old disabled in Flanders. Comm Dentistry and oral Epidemiology 2000; 28:73-80.*

Martin MD, Kinoshita-Byrne J, Getz T. *Dental fear in special needs clinic population of person with disabilities. Spec Care Dentist. 2002 May-Jun; 22(3):99-103.*

Massi D. *Handicaps legislazione : diritti in gioco . Dipartimento per l'informazione e l'editoria. Presidenza del Consiglio dei Ministri, 1996.*

Murphy NA et al. *The Health of caregivers for children with disabilities: caregiver prospectives. Child : care, health and development (2007) ;33,2,180-187.*

Pilebro C, Backman B. *Teaching oral hygiene to children with autism. International Journal of Pediatric Dentistry, 2005; 15:1-9.*

Occipite Di Prisco F., *"Assistenza integrata al Paziente non collaborante", Atti Convegno Nazionale ALLU, 1994*

Occipite Di Prisco F., *Assistenza Odontoiatrica per pazienti disabili, non collaboranti ed a rischio" Atti Convegno AIO - ANMIC Latina, Formia, 9 Novembre 1996*

Parlato M, Martino S. *Tecniche psicologiche e logistiche di approccio ai portatori di handicap in ambito odontoiatrico. Arch Stomat 1989;30: 629-635.*

Piana G, Baietti AM, Montanari MC et al. *La salute odontostomatologica nei soggetti portatori di handicap: proposte di intervento. Riv Ital Odontoiatria Infantile 1993; 2 : 57-60.*

Pregliasco F, Ottolina P, Mensi C, Carmagnola D, Giussani F, Abati S, Strohmenger L. *Oral health profile in an institutionalized population of Italian adults with mental retardation. Spec Care Dentist. 2001 Nov-Dec;21(6):227-31.*

Raimondo E, Iusi E, De Curtis A et al. *Odontoiatria speciale e volontariato : la nostra esperienza con nuove figure professionali. Criteri di comportamento in team. XXI Congresso Naz Collegio dei Docenti Roma 21-24 aprile 2004.*

Raimondo E. *Diversi da chi ? - Mezzi e modalità per l'apertura di un servizio di Odontoiatria Speciale : normative, gestione e criteri di comportamento del team. Ordine dei Medici-Chirurghi e degli Odontoiatri, Roma - 3 nov 2003.*

Rozza R., Benetti A, et al. *Modello didattico assistenziale per disabili. Prevenzione ed assistenza dentale 2004 ; 4 :6-10.*

Shaw L, MacLaurin ET, Foster TD. *Dental caries and periodontal diseases in children with Down's syndrome and other mentally handicapping conditions. Jou Paed Dent, 1985; 1 :15-90.*

Sisti M.D. *La terapia odontostomatologica nel paziente con disabilità. La deglutizione atipica nei pazienti con Sindrome di Down. Convegno Interregionale S.I.O.H. Riccione 2007*

*Santoro F, Maiorana C, Galletta A et al. Valutazione di un programma di prevenzione e profilassi in soggetti portatori di handicap. Prevenzione & assistenza dentale 1991; 2: 8-15.*

*Scully C, Cawson R. . Medical problem in dentistry. Butterworth-Heinemann E,1998.*

*Scully C, Kumar N. Dentistry for those required special care.Prim Dent Care 2003 Jan; 10(1):17-22.*

*Solinas G, Brundu C, Masia MD.,Campus G et al. I bisogni sanitari nei portatori di handicap in ambito scolastico : la salute orale. VII conferenza Naz di Sanita Pubblica- Bari 2001.*

*Truisson U, Klingberg G. (2003) Handicap and orofacial function. European Journal of oral Sciences 111; 19-25*

# **MEDICINA ORALE**



Il cavo orale può essere interessato da lesioni singole o multiple e da manifestazioni locali di affezioni sistemiche. Per affrontare tali quadri patologici con efficienza, efficacia, uniformità ed economicità si deve seguire una routine metodologica nella diagnostica capace di identificare le caratteristiche del processo patologico con rapidità.

Ogni prima visita odontostomatologica deve essere accompagnata sempre da un'anamnesi accurata e da un esame obiettivo completo del cavo orale (Baum and Scully 2015).

Per eseguire tale esame sono necessarie le seguenti competenze: possedere una adeguata conoscenza della anatomia e della clinica della regione orale e periorale per essere in grado di riconoscere le strutture normali e le loro comuni varianti; saper eseguire correttamente un esame obiettivo che assicuri l'esplorazione sistematica della mucosa orale ed orofaringea, delle labbra, della cute periorale e del collo; saper riconoscere gli aspetti clinici fondamentali delle malattie della mucosa orale distinguendo quelle che necessitano di consulenza specialistica di II livello (Steele et al. 2015).

E' consigliata la consulenza specialistica in tutti i casi di neoplasia maligna del cavo orale sospetta o conclamata, ed in presenza di ogni altro dubbio diagnostico.

La consulenza va, altresì, richiesta in tutti i casi di lesione che non guariscono entro 15-21 giorni dopo la rimozione dei potenziali fattori causali.

L'odontoiatra con esperienza in patologie della mucosa del cavo orale e il medico di medicina generale vanno consultati per tutti i pazienti con il sospetto di patologie sistemiche (es. diabete) e per i pazienti in terapia cronica per una o più patologie sistemiche.

- L'odontoiatra, in presenza di lesioni singole o multiple e di manifestazioni locali di affezioni sistemiche, deve sottoporre il paziente a terapia solo se è in grado di giungere ad una diagnosi definitiva per evitare ritardi.

- In ogni caso si consiglia all'odontoiatra senza esperienza diretta in tali patologie di indirizzare il paziente in strutture di riferimento per la opportuna diagnosi e terapia

### **Esame della mucosa orale con l'ausilio di coloranti vitali**

Nell'ambito dell'iter diagnostico delle lesioni potenzialmente maligne, il colorante vitale più utilizzato è il blu di toluidina (Chainani-Wu et al. 2015).

Il blu di toluidina utilizzato "in vivo" si fissa preferibilmente alle cellule con intensa attività replicativa (Gandolfo et al. 2006), incluse quelle epiteliali atipiche delle neoplasie (Gupta et al. 2007) e delle displasie (Pallagatti et al. 2013).

<i>Indicazioni</i>	<i>Controindicazioni</i>
1. Ricerca di possibile plurifocalità in carcinoma del cavo orale già diagnosticato	1. Solo in caso di ipersensibilità ad uno dei suoi componenti.
2. Indicatore approssimativo per la selezione delle zone da sottoporre a prelievi bioptici singoli o multipli (mappatura).	

La tecnica di impiego più diffusa è quella che prevede l'utilizzo di una soluzione acquosa all'1% di blu di toluidina, utilizzata mediante tocchature o sciacqui, secondo la "tecnica di Mashberg"\*.

Occorre fare molta attenzione in quanto è concreta la possibilità di ottenere falsi positivi o falsi negativi (Awan et al. 2012).

#### *\*Tecnica di Mashberg*

1. Far sciacquare il cavo orale del paziente con acqua per 20 secondi
2. Preparare il cavo orale del paziente con uno sciacquo/tocchatura di acido acetico all'1% per 1 minuto
3. Asciugare, con una garza, l'area interessata
4. Eseguire piccole tocchature sulla lesione con un batuffolo di cotone imbevuto di blu di toluidina per 60 secondi (o eventuale sciacquo per lesioni estese)
5. Secondo sciacquo con acido acetico all'1%, per 1 minuto
6. Rilevazione e documentazione dell'entità della colorazione

Per la diagnosi delle lesioni potenzialmente maligne e maligne del cavo orale, la metodica che prevede l'utilizzo del blu di toluidina non può rappresentare l'alternativa alla biopsia e relativo esame istomorfologico.

### **Esame della mucosa orale con metodiche fluorescenti**

I dispositivi che utilizzano la fluorescenza diretta possono rappresentare una metodica di ausilio per il riconoscimento ed il monitoraggio di lesioni potenzialmente maligne (Awan et al. 2015).

Si tratta di dispositivi multi-uso, manuali, capaci di esaminare la mucosa orale evidenziandone eventuali cambiamenti nella auto-fluorescenza tissutale (Balasubramaniam et al. 2015).

Questa tecnologia si basa sull'evidenza che l'esposizione dei tessuti orali alla luce blu (400-460 nanometri) stimola l'emissione di una fluorescenza verde-rossa da parte dei fluorofori tissutali, permettendo di evidenziare eventuali cambiamenti strutturali e/o metabolici dell'area esaminata.

In particolare, le cellule normali appariranno luminose quando stimolate da questa luce, mentre la perdita di fluorescenza sembra essere associata alle alterazioni della distribuzione intrinseca dei fluorofori tissutali che accompagnano anche la cancerogenesi (Francisco et al. 2014).

I tessuti sani appariranno verde fluorescenti, mentre i tessuti modificati appariranno scuri ed irregolari.

Tali esami non possono sostituirsi alla biopsia orale, che rimane, ad oggi, il metodo più affidabile per la diagnosi di certezza delle lesioni sospette, né sono necessariamente più utili di un attento esame ispettivo di tutte le mucosa effettuato da un esperto in medicina orale (Messadi et al. 2014; Luo et al. 2016).

<i>Indicazioni</i>	<i>Controindicazioni</i>
1. Per evidenziare lesioni clinicamente non visibili	1. Mancanza di competenze per integrare i risultati della fluorescenza con l'analisi delle caratteristiche cliniche e gli altri dati strumentali.
2. Come ulteriore indicatore per eseguire prelievi biotici singoli o multipli (mappatura) nei siti più rappresentativi della lesione	
3. Follow-up nei pazienti oncologici e con lesioni potenzialmente maligne del cavo orale	

La tecnica di impiego prevede l'esecuzione di un esame del cavo orale, esponendo i tessuti alla luce fluorescente ed evidenziando eventuali aree scure e irregolari.

Si consiglia di eseguire l'esame e la documentazione fotografica al buio, per migliorare la visibilità dell'autofluorescenza tissutale (Paderni et al. 2011).

Ad oggi, non si ha alcuna definitiva evidenza scientifica in merito alla affidabilità diagnostica della tecnica con luce fluorescente.

### **Esame della mucosa orale con metodiche chemoluminescenti**

Le metodiche chemoluminescenti possono rappresentare un ausilio per l'identificazione di lesioni sospette da utilizzare in aggiunta all'esame clinico-obiettivo; ad oggi, però, senza alcuna definitiva evidenza scientifica della sua completa affidabilità diagnostica (Awan et al. 2015).

Tali metodiche prevedono l'utilizzo di una sorgente di luce chemoluminescente che permette, dopo aver preparato i tessuti orali con uno sciacquo di soluzione acetica all'1%, di migliorare la visibilità delle lesioni orali, soprattutto quelle associate a ipercheratosi, a causa della riflettenza dei tessuti (Aceto-White Lesions).

Va tenuta in considerazione la possibilità di falsi positivi e di falsi negativi (Rashid and Warnakulasuriya 2015). Anche in questo caso, la biopsia orale con il relativo esame istomorfologico rimane il "gold standard" per la diagnosi di lesioni sospette. Una recente valutazione clinica suggerisce che tale metodica, impiegata contestualmente al blu di toluidina, possa ridurre il numero di falsi positivi, senza peraltro ridurre i falsi negativi (Petruzzi et al. 2014, Kammerer et al. 2015).

<i>Indicazioni</i>	<i>Controindicazioni</i>
Ausilio nella visualizzazione di lesioni mucose e relativi margini	1. Ipersensibilità ad uno dei componenti. 2. Mancanza di competenze per integrare i risultati della chemiluminescenza con l'analisi delle caratteristiche cliniche e gli altri dati strumentali.

La tecnica d'impiego prevede l'utilizzo di una sorgente luminosa chemoluminescente da utilizzare per effettuare un esame clinico del cavo orale, precedentemente preparato con sciacquo di soluzione di acido acetico all'1% .

L'acido acetico dissolve il citoplasma delle cellule nelle aceto-white lesions, cambiando le proprietà refrattive delle lesioni.

Le lesioni positive alla chemiluminescenza vanno indagate; vanno eliminati i fattori di rischio locali, ove possibile.

In assenza di miglioramenti, dopo 15 giorni, è opportuna la biopsia e l'esame istomorfologico.

### **Prelievo per esame culturale ed eventuale antibiogramma**

E' una metodica diagnostica finalizzata all'identificazione di specie batteriche presenti nel cavo orale mediante esame culturale e della loro relativa suscettibilità agli antibiotici.

È indicato nei pazienti con lesioni mucose del cavo orale, con o senza eventuale suppurazione e/o suggestive per infezioni primarie/secondarie di natura batterica. Non ha alcuna controindicazione.

Il prelievo microbiologico orale è effettuato tramite tampone orale o sciacquo.

Al fine di non compromettere l'affidabilità del test, il prelievo va posticipato di 7 giorni in caso di terapia antibiotica sistemica e/o terapia antisettica locale in corso.

### **Prelievo per coltura micotica ed eventuale antimicogramma**

E' una metodica diagnostica finalizzata all'identificazione delle specie micotiche presenti nel cavo orale (generalmente *Candida* spp) mediante esame culturale e della loro suscettibilità agli agenti antimicotici (Millsop e Fazel 2016).

È indicato nei pazienti con (Williams and Lewis 2011):

- riferita sintomatologia urente diffusa al cavo orale;
- presenza di lesioni mucose suggestive di infezioni primarie/secondarie di natura micotica;
- immunodeficit congenito/acquisito (es. AIDS);
- patologie sistemiche endocrine (es. diabete mellito) predisponenti a infezioni micotiche;
- trattamento cronico con antibiotici e cortisonici;
- protesi dentarie rimovibili;
- iposcialia primaria o secondaria.

Non ha alcuna controindicazione.

Il prelievo microbiologico orale può essere effettuato, in relazione alla forma clinica della sospetta infezione micotica tramite tampone orale (asciutto, strofinato sulle lesioni sospette), sciacquo orale (gargarizzato di 9 ml di soluzione fisiologica sterile per 30 secondi) o tape orale (nastro biadesivo posto a contatto con le commessure labiali). Al fine di non compromettere l'affidabilità del test, il

prelievo va posticipato di 7 giorni in caso di terapia antimicotica sistemica o topica e/o terapia antisettica locale in corso.

### **Esami diagnostici di primo livello**

Gli esami di primo livello non sostituiscono la biopsia ma vengono utilizzati per decidere se effettuare o meno una biopsia. Infatti, il loro ruolo è quello di permettere di acquisire ulteriori informazioni diagnostiche per quelle lesioni epiteliali, intercettate dall'Odontoiatra, le cui caratteristiche non pongono in prima battuta l'indicazione ad eseguire la biopsia, ma suggeriscono di non trascurare le lesioni stesse.

Ancora prematura, nella pratica clinica routinaria, la possibilità di unire a tali tecniche la valutazione di markers che rivelino la presenza di neoplasie maligne epiteliali (Gonzalez Segura et al. 2015). Fanno parte degli esami di primo livello:

#### **A) Esami citologici**

Metodiche non invasive e di facile esecuzione, non consentono tuttavia una diagnosi istomorfologica definitiva, poiché non forniscono informazioni sull'architettura tissutale normale o patologica.

#### **Citologia esfoliativa tradizionale**

E' una metodica diagnostica minimamente invasiva finalizzata all'analisi citopatologica delle cellule prelevate dalla superficie della mucosa. Essa consente di ottenere informazioni sulla presenza, a livello dell'epitelio, di cellule con morfologia alterata (es. cellule balloniformi nella patologia erpetica), o atipie cellulari (displastiche o neoplastiche) (Perez-Sayansm et al. 2010).

E' effettuabile sia su mucosa clinicamente indenne, sia in presenza di lesioni della mucosa orale e non ha alcuna controindicazione (Maraki et al. 2006).

Il prelievo può essere eseguito mediante brushing (spazzolino fatto ruotare circa 10 volte sulla mucosa interessata) o scraping (spatolina metallica strofinata più volte sulla parte interessata), sia sulla mucosa apparentemente sana (test di screening) sia in presenza di una lesione (Mulki et al. 2015).

Le cellule prelevate vengono, quindi, rilasciate (strisciate) e fissate con alcool al 70% o con un fissatore spray su un vetrino portaoggetti, oppure stemperate in un liquido fissativo secondo la tecnica della citologia in fase liquida/strato sottile (formalina 10% o metanolo/etanolo) per la

successiva analisi microscopica. Mediante apposite colorazioni cellulari, consente, altresì, di valutare la presenza di agenti infettivi (ife di *Candida* spp, colonie batteriche) (Loss et al. 2011).

Con la citologia esfoliativa su vetrino è frequente il riscontro di un elevato numero di falsi negativi e di campioni inadeguati, problemi, questi, decisamente ridotti se utilizzata la tecnica in fase liquida/strato sottile (Ye et al. 2015).

### **Esame citologico mediante “tecnica brush” (Brush Biopsy)**

Si tratta di una recente procedura citologica, transepiteliale, computer assistita. Diversamente dalla citologia esfoliativa, in questo caso sarebbe assicurata la presenza di cellule provenienti dagli strati profondi dell’epitelio (Patton et al. 2008).

Non rappresenta un’alternativa alla biopsia tradizionale, in quanto è un esame di primo livello e non fornisce informazioni sulla architettura tissutale (Andratschke et al. 2015, da Silva et al. 2015).

I kits contengono un brush con un ciuffo circolare di setole rigide di nylon, vetrino con codice a barra, fissativo, contenitore postale rigido e materiale informativo.

In genere, senza dover far ricorso ad anestesia locale, si fa ruotare il brush una decina di volte sulla lesione, con l’accortezza di arrivare allo strato basale dell’epitelio. Si striscia, quindi, ripetutamente lo spazzolino sul vetrino fornito e lo si fissa, per poi spedirlo al laboratorio indicato per la successiva processazione computerizzata. Il tutto viene, poi, validato da un istopatologo.

Il referto potrà essere di positività (atipie), negatività o inadeguatezza. In quest’ultimo caso la brush biopsy dovrà essere ripetuta. E’ riportata un’alta frequenza di falsi negativi (Ye et al. 2015).

Tale metodica non invasiva e di facile esecuzione, non necessitando di anestesia e di suture, è considerata una metodica di ausilio senza, però, alcuna definitiva evidenza della sua completa affidabilità diagnostica. In una recente metanalisi per questa metodica non si è dimostrata una maggiore affidabilità diagnostica rispetto ad altre tecniche che prevedono letture di tipo digitale, come, per esempio, la DNA-citometria (Kaur et al. 2016).

Tale tecnica può essere eseguita anche con curette dermatologica e in fase liquida/strato sottile.

## **B) Esami microistologici**

### **Microbiopsia**

È una tecnica di prelievo tissutale superficiale effettuato tramite una curette dermatologica che permette di prelevare minuti lembi di epitelio che vengono stemperati in fase liquida, da cui si

ricavano piccoli frustoli istologici; è così possibile acquisire informazioni sulla presenza o meno di displasia o cancro in base alla architettura tissutale e non solo su cellule (Pentenero et al. 2014).

È metodica mini-invasiva, di semplice esecuzione, affidabile, è un esame di primo livello e non sostituisce il prelievo biotico, laddove il suo esito non sia definitivamente positivo per neoplasia (Navone et al. 2008). La microbiopsia è ancora oggetto di studi e validazioni per meglio definire il suo preciso campo di applicazione.

## **Biopsia**

È una metodica che prevede la rimozione di tessuto da un organismo vivente per sottoporre il campione ottenuto ad un successivo esame, generalmente istomorfológico, ma anche mediante immunoistochimica, immunofluorescenza diretta o biologia molecolare.

Qualunque lesione orale, anche asintomatica, dopo un'accurata anamnesi e una prima diagnosi differenziale, va seguita clinicamente; se non si giunge a diagnosi definitiva (con metodiche diverse dall'esame istomorfológico), se non si risolve spontaneamente o con la rimozione degli irritanti entro 2-3 settimane, essa dovrebbe essere sottoposta a biopsia, per accertarne la natura.

La biopsia rimane, ad oggi, la più importante metodica per una accurata diagnosi di patologie della cavità orale.

<i>Indicazioni</i>	<i>Controindicazioni</i>
1. Leucoplachia	1. Paziente defedato o con compromissione dello stato di salute generale (e.g. post-infarto, in terapia anticoagulante)
2. Eritroplachia e forme miste leuco-eritroplasiche	2. Paziente con ipersensibilità o allergia agli anestetici locali
3. Ipercheratosi persistente in assenza di fattori causativi	3. Paziente con lesioni pulsanti
4. Tumefazione mobile o fissa	4. Quando si è in prossimità di siti anatomici complessi o di strutture duttali
5. Ulcera e lesione infiammatoria senza nessuna causa apparente	
6. Lesione sanguinante	
7. Lesione intraossea radiotrasparente o radiopaca.	



Per quanto la biopsia con bisturi a lama fredda sia quella più comunemente usata, sono di recente disponibili anche altre tecniche (es. bisturi a risonanza quantica, laser per tessuti molli).

Una volta che si considera opportuna o necessaria la biopsia, l'odontoiatra potrà decidere se eseguirla personalmente o se inviare il paziente ad un centro di riferimento ([www.sipmo.it](http://www.sipmo.it)), mediante referral letter in cui descrive come la lesione si è presentata alla sua attenzione. E' utile anche il reperto fotografico della lesione.

È comunque sconsigliato all'odontoiatra eseguire biopsie senza una adeguata preparazione clinica specialistica e senza il riferimento di un anatomico patologo con esperienza in tale tipo di lesioni. Per quanto riguarda la biopsia incisionale la scelta del sito biopsico è decisiva e necessita di esperienza al fine di evitare falsi negativi. Inoltre, falsi negativi sono imputabili anche ad errori di tecnica durante il prelievo, di processazione o la lettura da parte del patologo. È necessaria quindi una lettura critica di un eventuale referto negativo e un costante confronto con il patologo.

### **Biopsia incisionale**

Consiste nella rimozione di una porzione relativamente piccola di tessuto da una lesione mucosa più vasta.

E' importante che il frammento asportato sia il più possibile rappresentativo della lesione; è fondamentale il "dove" si esegue la biopsia; può essere indicato l'utilizzo di ausili come i coloranti vitali. Nel caso di lesioni molto ampie o con caratteristiche cliniche differenti, sono indicate biopsie incisionali multiple.

E' opportuno che la biopsia venga eseguita nella zona periferica della lesione per includere anche tessuto sano; è importante che la profondità del taglio superi la membrana basale e che il frammento non sia troppo piccolo o danneggiato.

Dopo aver identificato il sito da sottoporre a biopsia, si esegue anestesia locale senza infiltrare la zona di tessuto che verrà rimosso per evitare artefatti. Si incide, quindi, con bisturi (in genere lama n.15) la mucosa sana a circa 3 mm dalla zona sospetta e si esegue una losanga o un ovale, ottenendo un frammento di tessuto che superi la membrana basale; si asporta il frammento e si sutura ove opportuno.

La biopsia può essere eseguita anche con punch (diametro 4-6-8): si ruota più volte il punch approfondendosi fino a superare di poco la membrana basale; il frammento circolare che si ottiene viene asportato aiutandosi con un bisturi tradizionale o con forbici ben taglienti. In generale, non si deve mai traumatizzare il campione con pinzette per evitare artefatti. Per lo stesso motivo

l'elettrobisturi tradizionale non va mai usato per eseguire biopsie diagnostiche; potrà essere usato, nella modalità "coagulazione", solo dopo aver eseguito la biopsia stessa.

Il frammento biotico ottenuto va posto subito in una soluzione di fissaggio che deve essere in quantità 10-15 volte il volume del prelievo tissutale. La soluzione è di formalina tamponata al 10% per gli esami istomorfologici tradizionali, mentre di azoto liquido per gli esami di immunofluorescenza.

Per la biopsia incisionale sono riportati in letteratura percentuali di appropriatezza dei risultati istomorfologici differenti rispetto alle equivalenti biopsie escissionali/eradicazioni, principalmente a causa dei limiti che riguardano la scelta del sito. Da qui l'esigenza di un'attenta valutazione del sito biotico e la scelta della sede di prelievo (Pentenero et al. 2003, Holmstrup et al. 2007, Chen et al. 2016).

### **Biopsia escissionale**

Consiste nella rimozione completa di una neoformazione o di una lesione, includendo come minimo 2-3 mm di tessuto periferico clinicamente indenne (Gupta et al. 2014, Carreras-Torras e Gay-Escoda 2015).

Tale metodica, se usata alla poltrona odontoiatrica ed in regime di anestesia locale, è indicata per lesioni non più ampie di circa 2 cm e non sospette per malignità. In caso contrario, è opportuno indirizzare il paziente ad un centro di riferimento di medicina orale ([www.sipmo.it](http://www.sipmo.it)) o di chirurgia orale/maxillo-facciale.

Previa anestesia locale (preferibilmente con vasocostrittore), evitando di infiltrare la zona di tessuto che verrà rimosso, si incide con una lama di bisturi fino ad ottenere una losanga o un ovale di tessuto che comprende tutta la lesione avendo l'accortezza di superare la membrana basale. Una volta asportata la lesione, si procede con la sutura (ove necessario anche per piani separati).

La biopsia può essere eseguita anche con punch se la lesione stessa ha diametro inferiore al punch utilizzato; si asporta il frammento circolare che si ottiene aiutandosi con un bisturi tradizionale o con forbici ben taglienti. Il campione di tessuto non va traumatizzato con pinzette per evitare artefatti; per lo stesso motivo bisogna evitare l'uso dell'elettrobisturi.

Il campione ottenuto va posto in formalina tamponata al 10%.

## **Biopsia ossea**

Per quanto meno frequente delle biopsie mucose, quella ossea è un imprescindibile ausilio nella diagnosi e nella programmazione terapeutica-chirurgica di lesioni ossee, sia radiotrasparenti, sia radiopache.

Dopo una accurata anamnesi e una prima diagnosi differenziale posta anche con l'ausilio di specifica documentazione radiografica, la biopsia ossea potrà essere incisionale, escissionale o eseguita mediante agoaspirato.

E' sempre auspicabile che il campione biotico sia significativo ed includa anche tessuto sano confinante. Vanno evitati prelievi in zone necrotiche.

Indicazioni:

<i><b>Biopsia incisionale</b></i>	<i><b>Biopsia escissionale</b></i>	<i><b>Agoaspirato (da non confondere con l'agoaspirazione di superficie)</b></i>
Lesioni estese	Lesioni non superiori ai 2 cm di diametro, facilmente enucleabili dal tessuto circostante.	Lesioni profonde, radiotrasparenti a contenuto fluido  - con ago 23-25G (FNAB) per cellule  - con ago 18 G (TRU-CUT) per tessuto
Lesioni con sospetto di malignità		

E' preferibile, in genere, che per tale biopsia il paziente venga inviato a uno specialista o a un centro di riferimento.

A seconda che la lesione intraossea abbia eroso completamente o meno la corticale, dopo anestesia locale o in alcuni casi generale, si incide la mucosa e si preleva il tessuto osseo con strumenti ossivori manuali. Se la corticale è indenne, sarà necessario aprirsi un varco con osteotomia eseguita con strumenti ossivori manuali o rotanti irrigati. Il reperto biotico va collocato in formalina e decalcificato.

Nel caso di FNAB, l'aspirazione potrà essere eventualmente preceduta da una perforazione della corticale con aghi più grossi; una volta raggiunta la lesione vanno eseguite diverse "aspirazioni" in sedi diverse (August et al. 1999, Kaffenberger et al. 2010).

La metodica con ago TRU-CUT prevede l'utilizzo di un ago 18G con mandrino guida, per eseguire l'asportazione di maggior quantità di tessuto osseo da lesioni radiopache. Si potrà usare una siringa normale o meglio un porta-siringa a pistola.

La biopsia ossea è controindicata in presenza di estesi focolai infiammatori che possano alterare la risposta istopatologia.

### **Biopsia incisionale o escissionale mediante bisturi a risonanza quantica o laser per tessuti molli**

Trattasi di procedure per le quali valgono le considerazioni precedentemente esposte, ancorchè eseguite con metodiche diverse (Vescovi et al. 2008, Vescovi et al. 2010, Giovannacci et al. 2015). Nella biopsia incisionale e' sconsigliato l'utilizzo di laser a CO2 a causa della possibile alterata lettura istomorfologica del campione biotico da elevato aumento di temperatura subito dal campione.

<i>Vantaggi</i>	<i>Svantaggi</i>
1. Buona capacità di taglio	1. Alterazioni tessutali minime con conseguenti artefatti istopatologici generalmente trascurabili
2. Capacità coagulative	2. Rischio di emorragia in assenza di sutura
3. Guarigione della ferità per seconda intenzione, senza esiti cicatriziali significativi.	3. Rischio di processi infettivi-infiammatori in caso di asportazioni estese
4. Facile utilizzo in zone anatomiche difficili da suturare o da raggiungere col bisturi tradizionale	
5. Utilizzo in presenza di coagulopatie, allergie ad anestetici.	

### **Biostimolazione mediante laser**

La presenza nei tessuti infiammati dei fotoaccettori cromofori consente ai Laser a bassa intensità di poter esplicare una azione biostimolante su tali tessuti; il tutto una volta esclusa la diagnosi di lesione potenzialmente maligna o di carcinoma.

Gli effetti fotochimici, alla base della biostimolazione (biomodulazione, fotobiomodulazione), si ottengono con distribuzioni energetiche comprese entro un determinato range (0,001-10 J/cm<sup>2</sup>) al di sotto della soglia capace di ottenere effetti termici che vengono, invece, sfruttati per il taglio dei tessuti.

L'energia trasferita ai cromofori dalle emissioni laser è in grado, poi, di attivare una serie di reazioni secondarie che comportano (principalmente ma non esclusivamente) l'aumento di attività di ossidoriduzione e di trasferimento elettronico nella catena respiratoria a livello dei mitocondri, con conseguente e considerevole aumento della produzione di ATP a livello cellulare. In definitiva, si ha una maggiore disponibilità di aminoacidi e di sintesi proteica che determinano un aumento ed un'accelerazione dei processi riparativi tissutali, favorendo anche un effetto antalgico (Fahimipour et al. 2011).

Questa può essere una tecnica di ausilio terapeutico, ma, ad oggi, senza definitiva evidenza scientifica (Cafaro et al. 2010, Chellini et al. 2010, Mizutani et al. 2016).

### **Applicazione intralesionale di medicinali**

Si tratta di una procedura terapeutica che consiste nell' iniezione intralesionale di farmaci a fini curativi o antalgici.

Le due categorie di farmaci più comunemente usate sono i corticosteroidi (Xia et al. 2006, Tilakaratne et al. 2016) e gli agenti fibrosclerosanti per malformazioni vascolari di dimensioni medio-piccole (Johann et al. 2005, Selim et al. 2007, Buckmiller et al. 2010). Per questa ultima patologia è attualmente molto efficace anche l'uso di laserterapia oltre alla terapia chirurgica.

Poiché l'applicazione intralesionale può essere molto dolorosa per il paziente, è sempre necessario eseguire una anestesia locale preventiva; è consigliabile il suo uso solo quando strettamente necessario e solo presso centri ospedalieri e solo dopo un consenso informato consapevole.

## **Sialometria**

E' una metodica di raccolta salivare, non invasiva, che permette di valutare le caratteristiche quali/quantitative della saliva, in condizioni basali o dopo stimolazione (Lofgren et al. 2012).

<i>Indicazioni</i>	<i>Controindicazioni</i>
Valutazione della quantità di saliva prodotta per confermare la diagnosi di iposcialia	Nessuna
Valutazione di parametri biomedici (elettroliti, proteine salivari, mediatori dell'inflammatione, farmaci ed ormoni) in fase diagnostica e di follow up di molteplici patologie (es. parodontite, sindrome di Sjogren)	
Valutazione di droghe	

La saliva da raccogliere può essere quella basale, secondo la tecnica dell'espettorazione (spitting method) o quella prodotta sotto stimolazione acida o meccanica (Falcao et al. 2013).

La saliva basale si raccoglie in bocca in un tempo di 10 - 15 min; viene raccolta in un apposito recipiente quando si accumula o quando il riflesso della deglutizione si fa più intenso. Il soggetto deve astenersi dal fumare, bere o mangiare da 1 a 2 h prima della procedura.

Valori normali sono 0,3 - 0,4 ml/min mentre valori minori o uguali a 0,1 ml/min devono essere considerati fortemente ridotti (Kaplan et al. 2008).

La saliva stimolata si ottiene con stimolazione acida (gocce di limone) o con stimolazione meccanica (masticazione di chewing gum non zuccherato o paraffina -1gr-). Viene raccolta la saliva prodotta nei primi 2 minuti. Sono valori normali 1 – 2 ml/min

mentre valori minori o uguali a 0,5 ml/min sono da considerarsi fortemente ridotti.

## **Scialoendoscopia**

E' una procedura minimamente invasiva che permette la completa esplorazione del sistema duttale, includendo il dotto principale, i dotti secondari e terziari (Nahlieli et al. 2006, Maresh et al. 2011,

Cordesmeier et al. 2016). Viene utilizzata presso centri ospedalieri con colonna endoscopica e attrezzature dedicate.

<i>Indicazioni</i>	<i>Controindicazioni</i>
1. Rimozione di calcoli nella porzione prossimale dei dotti di Stenone e Wharton	1. Pazienti non collaboranti
2. Screening del sistema duttale per calcoli residui	2. Scialoadeniti acute
3. Dilatazione o stenosi duttale	3. Infezioni croniche avanzate
4. Eliminazione di tappi mucosi	4. Calcoli > 1 cm
5. Ripetuti episodi di tumefazione ghiandolare senza causa apparente	5. Calcoli 1/3 distale del dotto
6. Neoplasie intra-duttali	6. Calcoli intraparenchimali

<i>Vantaggi</i>	<i>Limiti</i>
1. Ridotta necessità di ulteriori esami radiologici	1. Calcoli troppo arretrati e di grosse dimensioni
2. Approccio ambulatoriale	2. Parete canalicolare troppo fibrosa
3. Anestesia locale	3. Stenosi della papilla di sbocco del dotto di Stenone e/o di Wharton
4. Possibilità di diagnosticare ed identificare calcoli relativamente piccoli (calcificati o radio lucenti), polipi duttali, tappi di muco, stenosi o detriti	4. Scialoadenite acuta
	5. Difficoltà di avanzamento dello scialoendoscopia

## **Alitosi**

L'alitosi può manifestarsi a tutte le età, presentarsi transitoriamente oppure essere persistente; è provocata da una serie di affezioni orali e/o sistemiche (Hughes and McNab 2008); determina anche implicazioni socio-psicologiche (Campisi et al. 2011).

Una corretta procedura diagnostica deve prevedere (van den Broek et al. 2008):

- anamnesi (stili di vita/abitudini voluttuarie e patologie orali, extraorali e/o sistemiche in atto o pregresse);
- esame obiettivo intraorale (compreso un attento esame parodontale e oro-faringeo) (De Geest et al. 2016);
- valutazione organolettica o strumentale per la misurazione qualitativa e/o quantitativa dei composti volatili solforati (VSC).

Nella maggior parte dei casi, la pulizia della lingua, le terapie parodontali, una corretta igiene orale, la cura delle carie o di altre patologie orali causa di alitosi (candidosi, protesi incongrue, disodontiasi degli ottavi, patologie delle mucose orali, ecc e l'impiego di collutori ad azione antisettica sono le misure base per il trattamento dell'alitosi a patogenesi oro-dentale (Silveira et al. 2016).

## **Bibliografia**

*Andratschke, M., S. Schmitz, et al. (2015). "Cytological and Immunocytological Monitoring of Oropharyngeal Dysplasia and Squamous Cell Carcinomas." Anticancer Res 35(12): 6517-20.*

*August, M., W. C. Faquin, et al. (1999). "Fine-needle aspiration biopsy of intraosseous jaw lesions." J Oral Maxillofac Surg 57(11): 1282-6; discussion 1287.*

*Awan, K., Y. Yang, et al. (2012). "Utility of toluidine blue as a diagnostic adjunct in the detection of potentially malignant disorders of the oral cavity--a clinical and histological assessment." Oral Dis 18(8): 728-33.*

*Awan, K. H., P. R. Morgan, et al. (2015). "Assessing the accuracy of autofluorescence, chemiluminescence and toluidine blue as diagnostic tools for oral potentially malignant disorders--a clinicopathological evaluation." Clin Oral Investig 19(9): 2267-72.*

*Balalabramaniam, A. M., R. Sriraman, et al. (2015). "Autofluorescence based diagnostic techniques for oral cancer." J Pharm Bioallied Sci 7(Suppl 2): S374-7.*

*Baum, B. J. and C. Scully (2015). "Training specialists in oral medicine." Oral Dis 21(6): 681-4.*

*Buckmiller, L. M., G. T. Richter, et al. (2010). "Diagnosis and management of hemangiomas and vascular malformations of the head and neck." Oral Dis 16(5): 405-18.*



- Cafaro, A., G. Albanese, et al. (2010). "Effect of low-level laser irradiation on unresponsive oral lichen planus: early preliminary results in 13 patients." *Photomed Laser Surg* 28 Suppl 2: S99-103.
- Campisi, G., A. Musciotto, et al. (2011). "Halitosis: could it be more than mere bad breath?" *Intern Emerg Med* 6(4): 315-9.
- Carreras-Torras, C. and C. Gay-Escoda (2015). "Techniques for early diagnosis of oral squamous cell carcinoma: Systematic review." *Med Oral Patol Oral Cir Bucal* 20(3): e305-15.
- Chainani-Wu, N., E. Madden, et al. (2015). "Toluidine blue aids in detection of dysplasia and carcinoma in suspicious oral lesions." *Oral Dis* 21(7): 879-85.
- Chellini, F., C. Sassoli, et al. (2010). "Low pulse energy Nd:YAG laser irradiation exerts a biostimulative effect on different cells of the oral microenvironment: "an in vitro study"." *Lasers Surg Med* 42(6): 527-39.
- Chen, S., M. Forman, et al. (2016). "The Diagnostic Accuracy of Incisional Biopsy in the Oral Cavity." *J Oral Maxillofac Surg* 74(5): 959-64.
- Cordesmeier, R., J. Winterhoff, et al. (2016). "Sialoendoscopy as a diagnostic and therapeutic option for obstructive diseases of the large salivary glands-a retrospective analysis." *Clin Oral Investig* 20(5): 1065-70.
- da Silva, A. D., C. F. Lima, et al. (2015). "Immunocytochemistry associated with oral exfoliative cytology: methodological analysis." *Anal Quant Cytopathol Histopathol* 37(2): 134-8.
- De Geest, S., I. Laleman, et al. (2016). "Periodontal diseases as a source of halitosis: a review of the evidence and treatment approaches for dentists and dental hygienists." *Periodontol* 2000 71(1): 213-27.
- Fahimipour, F., M. Nouruzian, et al. (2011). "Effect of low-level laser therapy on experimental wounds of hard palate mucosa in mice." *Indian J Exp Biol* 49(5): 357-61.
- Falcao, D. P., L. M. da Mota, et al. (2013). "Sialometry: aspects of clinical interest." *Rev Bras Reumatol* 53(6): 525-31.
- Francisco, A. L., W. R. Correr, et al. (2014). "Analysis of surgical margins in oral cancer using in situ fluorescence spectroscopy." *Oral Oncol* 50(6): 593-9.
- Gandolfo, S., M. Pentenero, et al. (2006). "Toluidine blue uptake in potentially malignant oral lesions in vivo: clinical and histological assessment." *Oral Oncol* 42(1): 89-95.
- Giovannacci, I., M. Meleti, et al. (2015). "Erratum to: Advantages of new technologies in oral mucosal surgery: an intraoperative comparison among Nd:YAG laser, quantic molecular resonance scalpel, and cold blade." *Lasers Med Sci* 30(7): 1911.
- Gonzalez Segura, I., D. Secchi, et al. (2015). "Exfoliative cytology as a tool for monitoring pre-malignant and malignant lesions based on combined stains and morphometry techniques." *J Oral Pathol Med* 44(3): 178-84.
- Gupta, A., M. Singh, et al. (2007). "Utility of toluidine blue staining and brush biopsy in precancerous and cancerous oral lesions." *Acta Cytol* 51(5): 788-94.
- Gupta, S., J. S. Shah, et al. (2014). "Clinical correlative study on early detection of oral cancer and precancerous lesions by modified oral brush biopsy and cytology followed by histopathology." *J Cancer Res Ther* 10(2): 232-8.

- Holmstrup, P., P. Vedtofte, et al. (2007). "Oral premalignant lesions: is a biopsy reliable?" *J Oral Pathol Med* 36(5): 262-6.
- Hughes, F. J. and R. McNab (2008). "Oral malodour--a review." *Arch Oral Biol* 53 Suppl 1: S1-7.
- Johann, A. C., M. C. Aguiar, et al. (2005). "Sclerotherapy of benign oral vascular lesion with ethanolamine oleate: an open clinical trial with 30 lesions." *Oral Surg Oral Med Oral Pathol Oral Radiol Endod* 100(5): 579-84.
- Kaffenberger, B. H., P. E. Wakely, Jr., et al. (2010). "Local recurrence rate of fine-needle aspiration biopsy in primary high-grade sarcomas." *J Surg Oncol* 101(7): 618-21.
- Kammerer, P. W., R. K. Rahimi-Nedjat, et al. (2015). "A chemiluminescent light system in combination with toluidine blue to assess suspicious oral lesions-clinical evaluation and review of the literature." *Clin Oral Investig* 19(2): 459-66.
- Kaplan, I., L. Zuk-Paz, et al. (2008). "Association between salivary flow rates, oral symptoms, and oral mucosal status." *Oral Surg Oral Med Oral Pathol Oral Radiol Endod* 106(2): 235-41.
- Kaur, M., U. Handa, et al. (2016). "Evaluation of brush cytology and DNA image cytometry for the detection of cancer of the oral cavity." *Diagn Cytopathol* 44(3): 201-5.
- Lofgren, C. D., C. Wickstrom, et al. (2012). "A systematic review of methods to diagnose oral dryness and salivary gland function." *BMC Oral Health* 12: 29.
- Loss, R., R. Sandrin, et al. (2011). "Cytological analysis of the epithelial cells in patients with oral candidiasis." *Mycoses* 54(4): e130-5.
- Luo, X., H. Xu, et al. (2016). "Accuracy of autofluorescence in diagnosing oral squamous cell carcinoma and oral potentially malignant disorders: a comparative study with aero-digestive lesions." *Sci Rep* 6: 29943.
- Maraki, D., S. Yalcinkaya, et al. (2006). "Cytologic and DNA-cytometric examination of oral lesions in lichen planus." *J Oral Pathol Med* 35(4): 227-32.
- Maresh, A., D. I. Kutler, et al. (2011). "Sialoendoscopy in the diagnosis and management of obstructive sialadenitis." *Laryngoscope* 121(3): 495-500.
- Messadi, D. V., F. S. Younai, et al. (2014). "The clinical effectiveness of reflectance optical spectroscopy for the in vivo diagnosis of oral lesions." *Int J Oral Sci* 6(3): 162-7.
- Millsop, J. W. and N. Fazel (2016). "Oral candidiasis." *Clin Dermatol* 34(4): 487-94.
- Mizutani, K., A. Aoki, et al. (2016). "Lasers in minimally invasive periodontal and peri-implant therapy." *Periodontol* 2000 71(1): 185-212.
- Mulki, S., P. Shetty, et al. (2015). "Oral rinse-based cytology and conventional exfoliative cytology: a comparative study." *J Cancer Res Ther* 11(1): 129-35.
- Nahlieli, O., L. H. Nakar, et al. (2006). "Sialoendoscopy: A new approach to salivary gland obstructive pathology." *J Am Dent Assoc* 137(10): 1394-400.

- Navone, R., M. Pentenero, et al. (2008). "Oral potentially malignant lesions: first-level micro-histological diagnosis from tissue fragments sampled in liquid-based diagnostic cytology." *J Oral Pathol Med* 37(6): 358-63.
- Paderni, C., D. Compilato, et al. (2011). "Direct visualization of oral-cavity tissue fluorescence as novel aid for early oral cancer diagnosis and potentially malignant disorders monitoring." *Int J Immunopathol Pharmacol* 24(2 Suppl): 121-8.
- Pallagatti, S., S. Sheikh, et al. (2013). "Toluidine blue staining as an adjunctive tool for early diagnosis of dysplastic changes in the oral mucosa." *J Clin Exp Dent* 5(4): e187-91.
- Patton, L. L., J. B. Epstein, et al. (2008). "Adjunctive techniques for oral cancer examination and lesion diagnosis: a systematic review of the literature." *J Am Dent Assoc* 139(7): 896-905; quiz 993-4.
- Pentenero, M., M. Carrozzo, et al. (2003). "Oral mucosal dysplastic lesions and early squamous cell carcinomas: underdiagnosis from incisional biopsy." *Oral Dis* 9(2): 68-72.
- Pentenero, M., R. Marino, et al. (2014). "Microbiopsy a novel sampling technique to early detect dysplastic/malignant alterations in oral mucosal lesions: practicability by general dentists." *J Oral Pathol Med* 43(6): 435-40.
- Perez-Sayansm, M., J. M. Somoza-Martin, et al. (2010). "Exfoliative cytology for diagnosing oral cancer." *Biotech Histochem* 85(3): 177-87.
- Petruzzi, M., A. Lucchese, et al. (2014). "Evaluation of autofluorescence and toluidine blue in the differentiation of oral dysplastic and neoplastic lesions from non dysplastic and neoplastic lesions: a cross-sectional study." *J Biomed Opt* 19(7): 76003.
- Rashid, A. and S. Warnakulasuriya (2015). "The use of light-based (optical) detection systems as adjuncts in the detection of oral cancer and oral potentially malignant disorders: a systematic review." *J Oral Pathol Med* 44(5): 307-28.
- Selim, H., A. Selim, et al. (2007). "Use of sclerosing agent in the management of oral and perioral hemangiomas: review and case reports." *Med Sci Monit* 13(9): CS114-119.
- Silveira, J. O., F. O. Costa, et al. (2016). "Effect of non-surgical periodontal treatment by full-mouth disinfection or scaling and root planing per quadrant in halitosis-a randomized controlled clinical trial." *Clin Oral Investig*.
- Steele, J. C., H. J. Clark, et al. (2015). "World Workshop on Oral Medicine VI: an international validation study of clinical competencies for advanced training in oral medicine." *Oral Surg Oral Med Oral Pathol Oral Radiol* 120(2): 143-51 e7.
- Tilakaratne, W. M., R. P. Ekanayaka, et al. (2016). "Intralesional corticosteroids as a treatment for restricted mouth opening in oral submucous fibrosis." *Oral Surg Oral Med Oral Pathol Oral Radiol* 122(2): 224-31.
- van den Broek, A. M., L. Feenstra, et al. (2008). "A review of the current literature on management of halitosis." *Oral Dis* 14(1): 30-9.
- Vescovi, P., L. Corcione, et al. (2010). "Nd:YAG laser versus traditional scalpel. A preliminary histological analysis of specimens from the human oral mucosa." *Lasers Med Sci* 25(5): 685-91.

Vescovi, P., M. Manfredi, et al. (2008). "Quantic molecular resonance scalpel and its potential applications in oral surgery." *Br J Oral Maxillofac Surg* 46(5): 355-7.

Williams, D. and M. Lewis (2011). "Pathogenesis and treatment of oral candidosis." *J Oral Microbiol* 3.

Xia, J., C. Li, et al. (2006). "Short-term clinical evaluation of intralesional triamcinolone acetonide injection for ulcerative oral lichen planus." *J Oral Pathol Med* 35(6): 327-31.

Ye, X., J. Zhang, et al. (2015). "Meta-analysis of two computer-assisted screening methods for diagnosing oral precancer and cancer." *Oral Oncol* 51(11): 966-75.



**ODONTOIATRIA PROTESICA  
DI RIABILITAZIONE POST-ONCOLOGICA**

Le neoplasie del distretto oro-cranio-facciale, con il 6% di prevalenza, sono al sesto posto tra le neoplasie maligne. L'incidenza è maggiore in individui di sesso maschile di età maggiore di 50 anni, appartenenti a classi socio-economiche meno agiate. Negli ultimi anni si è assistito ad un aumento di casi di cancro dell'oro-faringe nei giovani adulti in Europa.

La sopravvivenza a 5 anni, per i pazienti con malattia localizzata, si attesta al 82%. Nei casi di estensione regionale questa si abbassa al 51% mentre, in presenza di metastasi a distanza, la sopravvivenza scende al 27,6%.

La terapia delle neoplasie di questo distretto, in base alla sede di insorgenza, grado e stadio può essere chirurgica, chemio o radioterapica od una combinazione di tali misure, in maniera sincrona o metacrona.

I pazienti trattati con queste metodiche manifestano, dopo la terapia della neoplasia, un quadro complesso di sequele e comorbidità che condiziona la loro qualità di vita.

In particolare, per quanto attiene alle sequele post-chirurgiche, si potrebbero manifestare, a seconda della sede di insorgenza della neoplasia e della sua gravità, quadri di alterazione morfologiche e funzionali del distretto operato.

Le resezioni delle neoplasie del distretto oro-cranio-facciale possono produrre difetti confinati al cavo orale, difetti estesi alle fosse nasali, al rinofaringe ed all'orofaringe, difetti extra-oral, dei tegumenti e degli annessi cutanei, fino ad alterazioni estese della mandibola ed articolazione temporo-mandibolare, della piramide nasale, del complesso orbito-malare, fino all'exenteratio orbitae ed alle resezioni cranio-facciali (tabella 1).

Tabella 1: Difetti residui in base alla sede di insorgenza del tumore

1. difetti isolati del volto
2. difetti isolati delle cavità nasali
3. difetti isolati del rinofaringe
4. difetti isolati dell'orofaringe
5. difetti isolati del cavo orale (lingua compresa) e dei processi alveolari
6. difetti complessi (regioni differenti coinvolte dalla patologia e successivamente dalla resezione)

L'entità del difetto post chirurgico è secondaria alle necessità di eradicazione della patologia.

I difetti più frequentemente prodotti dalla chirurgia di exeresi sono di due tipi: intraorali ed extraorali o del volto.

I difetti intraorali più frequenti sono dovuti alla perdita di una porzione del palato. In tali condizioni, si crea una comunicazione tra la bocca e il rinofaringe o la cavità nasale.

Il paziente non può parlare in modo comprensibile per la risonanza nasale che assume il suono e ha grosse difficoltà ad alimentarsi, poiché parte del cibo e dei liquidi introdotti nel cavo orale, causa perdita del palato, fuoriesce dal naso. Si viene a determinare, quindi, una difficoltà funzionale molto grave.

Quando la malattia oncologica colpisce gli organi di senso può, in casi limite, essere necessaria l'asportazione del naso, dell'occhio, dell'orecchio o di intere porzioni del volto.

Il risultato esita in un difetto del volto che altera il rapporto del paziente con la sua immagine e la sua percezione oggettiva del giudizio di sé da parte degli individui che interagiscono con lui socialmente in ambito familiare, sociale e professionale. Il paziente spesso è guarito dalla malattia oncologica, ma può soffrire profondamente e vergognarsi di questa condizione fino al punto di considerare la soluzione terapeutica peggiore della malattia.

**I difetti conseguenti alla terapia chirurgica delle neoplasie del distretto oro-cranio- facciale possono essere corretti chirurgicamente e/o con dispositivi protesici individuali. La progettazione di tali dispositivi richiede una stretta collaborazione fra chirurgo, paziente e odontoiatra con adeguata competenza.**

Le terapie protesiche riabilitative sono da considerarsi come parte della terapia della neoplasia in quanto volte alla riabilitazione del paziente nel post-operatorio, non tanto per la loro influenza sulla guarigione biologica dalla patologia, quanto per il peso che hanno sulla qualità della vita del paziente. Incidono, infatti, sulla ripresa, da parte del paziente, funzioni come la deglutizione, la fonazione, la vita sociale che ampiamente influenzano la risposta alla malattia ed il ripristino di una qualità di vita soddisfacente.

**Dopo l'asportazione chirurgica della neoplasia è sempre necessaria la riabilitazione.**



La riabilitazione è possibile tramite la ricostruzione chirurgica del difetto o tramite l'utilizzo di protesi maxillo-facciali.

Le possibilità di ricostruzione chirurgica è legata ad alcuni fattori rilevanti quali la tipologia della neoplasia (istotipo, grado e stadio), lo status del paziente ed eventuali comorbidità, la tipologia/estensione del difetto, la prognosi oncologica, la necessità di interventi chemio/radioterapici pre o post-chirurgici. Pertanto, non sempre è possibile approntare la ricostruzione chirurgica del difetto da resezione della neoplasia.

La riabilitazione con protesi maxillo-facciali, consentendo la ricostruzione dei difetti del palato duro, del palato molle, della mandibola e del volto, offre possibilità ricostruttive rapide e semplifica l'iter riabilitativo post-chirurgico, restituendo al paziente, in tempi veloci, una qualità di vita accettabile (Tabella 2).

Tabella 2: Scopi delle protesi maxillo-facciali

1. ristabilire la separazione tra comparti differenti dello splancnocranio (cavità orale, cavità nasali, cavità orbitaria)
2. ristabilire funzioni quali masticazione, deglutizione, fonazione
3. compensare/ridurre deficit estetici del volto
4. migliorare la qualità di vita del paziente, ristabilendo le sue attitudini sociali e facilitando l'integrazione del difetto post-chirurgico.

### **Riabilitazione dei difetti del PALATO DURO**

Il mascellare superiore può esser sede di neoplasie a partenza dai tessuti del cavo orale, ma può anche esser coinvolto da processi neoplastici a partenza dalle cavità naso-paranasali e dalla cute. La maggior parte delle neoplasie che coinvolgono il mascellare sono carcinomi squamocellulari, seguiti dalle neoplasie che originano dalle ghiandole salivari minori.

La resezione chirurgica del tumore comporta difetti di continuità nell'ambito del palato duro (tabella 3). I limiti di questa resezione rispondono a necessità di radicalità oncologica, limiti variabili in base ad istotipo, grado e stadio della malattia.

Le possibilità ricostruttive dipendono dalla prognosi oncologica, dal compenso sistemico del paziente e dalle necessità riabilitative.

Tabella 3: Esiti della exeresi della neoplasia

1. alveolectomia
2. palatetectomia (parziale- totale)
3. maxillectomia (parziale-totale- allargata-con exenteratio orbitae)

In merito ai difetti post-resezione di neoplasie che coinvolgono il mascellare superiore esistono differenti classificazioni che tengono conto di diversi criteri (tabella 4), come pure diverse sono le condizioni anatomico-cliniche che possono residuare da un intervento di resezione chirurgica (tabella 5).

Tabella 4

<b>Criterio</b>	<b>Descrizione</b>
Status dentale	Denti presenti ed assenti (nei differenti settori)
Comunicazione oro-antrale/nasale	Assente o presente
Coinvolgimento stutture attigue	Palato molle, labbra, guance, naso, orbita, zigomo, pterigoide o nulla
Estensione cranio-caudale	Basicranio, livello orbitario, livello nasale, livello palatale, livello alveolare
Estensione antero-posteriore	Limitanti antero-posteriori
Estensione medio-laterale	Difetto isolato, monolaterale o bilaterale

Tabella 5: Condizioni anatomico-cliniche che possono residuare da un intervento di resezione chirurgica

1. comunicazioni oro-antrali od oro-nasali
2. riduzione capacità funzione masticatoria (da rimozione elementi dentari)
3. rinolalia
4. disfagia
5. asimmetrie scheletriche

**I difetti confinati al cavo orale possono essere prontamente risolti con l'applicazione di un otturatore protesico, cosa che riduce sensibilmente le sequele post-chirurgiche.**

Gli otturatori mascellari riducono anche i cambiamenti dell'aspetto morfologico del volto sostenendo i tessuti molli (labbra, guance) e sostituendo i denti mancanti.

La tempestività della riabilitazione di questi difetti permette al paziente di rispondere più prontamente alla patologia che lo affligge.

Obiettivi della riabilitazione protesica dei difetti del mascellare superiore e del palato sono:

- ristabilire la separazione tra cavo orale e cavità nasali;
- ricreare lo spazio adeguato alla motilità linguale;
- ripristinare la dentatura persa;
- ristabilire il profilo del volto.

Il raggiungimento di questi obiettivi dipende dalla stretta collaborazione tra chirurgo, protesista e paziente.

Il chirurgo elabora un'ipotesi dell'entità della demolizione chirurgica cercando, ove possibile, di preservare alcune condizioni anatomiche (tabella 6) che possono essere di aiuto per un soddisfacente lavoro protesico, il tutto tenendo conto delle necessità imposta dalla exeresi chirurgica.

Tabella 6: Condizioni anatomiche favorevoli la riabilitazione protesica

1. conservazione della porzione anteriore del mascellare
2. conservazione degli elementi dentari e del processo alveolare non coinvolti dalla patologia ed a prognosi fausta
3. ottenimento di una superficie cheratinizzata del difetto (innesti cutanei: maggiore resistenza meccanica, riduzione aderenze cicatriziali)
4. conservazione della mucosa palatale
5. accesso al versante laterale e craniale del difetto (aumento ritenzione protesica)

Quando è possibile ottenere ritenzione e stabilità ottimale dell'otturatore protesico, la deglutizione e la fonazione vengono ristabilite in quasi la totalità dei pazienti.

La ricostruzione chirurgica del difetto può compromettere la riabilitazione protesica e con essa influenzare la masticazione, la deglutizione e la fonazione.

**In molti casi, la riabilitazione protesica dei difetti del palato è da preferirsi a metodiche di ricostruzione chirurgica, in quanto rapida e semplice.**

Sono le dimensioni del difetto ad orientare le scelte riabilitative: difetti di piccole dimensioni del palato e dei processi alveolari trovano spesso indicazione chirurgica anche se, talvolta, il processo di cicatrizzazione tende a risolverli; difetti importanti del palato duro si prestano bene alla riabilitazione protesica.

Situazioni "borderline" possono essere gestite con dispositivi protesici (otturatori) ad interim, in attesa di sciogliere la prognosi e valutare la compliance del paziente.

In alcuni casi, da valutare di volta in volta in base alla qualità e alla quantità dell'osso e all'eventuale trattamento radiante programmato, l'utilizzo di impianti osteointegrati può aiutare a migliorare la stabilità dell'otturatore, anche nei pazienti edentuli.

**Ai fini di una riabilitazione più efficace dei difetti del palato duro sono necessari:**

- **la valutazione multidisciplinare del paziente prima dell'intervento, in modo da "pianificare" l'estensione della resezione e valutare le implicazioni protesiche;**
- **la rilevazione preliminare delle impronte dell'arcata superiore e di quella inferiore;**
- **l'esecuzione di radiografie endorali ed ortopantomografia;**
- **il montaggio dei modelli in articolatore e la realizzazione di una placca otturatrice provvisoria (post-chirurgica);**
- **se i tempi di trattamento lo consentono, l'esecuzione delle cure odontoiatriche ritenute strettamente necessarie;**
- **la spiegazione al paziente relativamente al trattamento protesico del difetto che esiterà dalla resezione della neoplasia evidenziandone possibili limiti e criticità d'uso;**
- **l'utilizzo, come strumento di ritenzione, degli elementi dentari residui;**
- **l'attenzione del chirurgo nella creazione di un difetto chirurgico con caratteristiche di ritentività (in mancanza di elementi dentari), nel preservare la tuberosità dei mascellari, la mobilità del labbro e competenza dei muscoli peri-orali e nel rimuovere strutture mobili aggettanti nella cavità, quali ad es. i turbinati;**
- **il confezionamento di un otturatore post-chirurgico immediato;**
- **il riadattamento progressivo dell'otturatore post-chirurgico immediato come condizionatore di tessuti;**
- **il confezionamento di una seconda protesi otturatoria di transizione;**
- **l'esecuzione della protesi definitiva a ferita guarita (3-6 mesi).**

Il trattamento riabilitativo con otturatore chirurgico prevede le seguenti fasi:

### **1. Fase dell'otturatore post-chirurgico immediato**

*Scopo:* ristabilire le funzioni orali nell'immediato post-operatorio

*Indicazioni:* maggior parte dei pazienti

*Tipologia:* protesi in resina acrilica con ganci a filo in acciaio ed asole di passaggio per punti di

sutura

*Funzioni* : - matrice per la medicazione post chirurgica  
-protezione dell'isola cutanea  
-riduzione della sovrinfezione della ferita del cavo orale  
-consente al paziente di parlare più efficacemente nell'immediato post- chirurgico  
-consente al paziente di deglutire, riducendo la necessità nel post-operatorio del sondino naso-gastrico  
-riduzione dell'impatto psicologico da difetto chirurgico .

**L'otturatore post-chirurgico immediato deve esser controllato ed adattato rivedendo il paziente ogni 7 giorni, in modo da rilevare i cambiamenti morfologici della ferita in fase di guarigione.**

Qualora non sia possibile applicare l'otturatore al momento dell'intervento si procederà all'adattamento dell'otturatore in fase postchirurgica.

I familiari devono essere coinvolti nella gestione consapevole dell'otturatore post-chirurgico.

## **2. Fase dell'otturatore “ad interim”**

Scopo di questa fase è quella di produrre una protesi funzionale e confortevole che accompagni il paziente durante le fasi di guarigione della ferita. E' possibile compensare la perdita dentale con aggiunta di elementi masticanti alla protesi.

## **3. Fase dell'otturatore definitivo (3-6 mesi dopo la chirurgia)**

*Scopo:* ricostituire le funzioni orali del paziente (fonazione, deglutizione, separazione oro-nasale) e l'estetica del volto.

*Tempi:* 3-4 mesi dopo l'intervento chirurgico  
NB. Il timing può essere influenzato da prognosi ed eventuali necessità chemio- radioterapiche

*Funzioni:* ripristino in maniera stabile della masticazione, della fonazione e della deglutizione con

sostegno ai tessuti peri-orali

### **Riabilitazione dei difetti del PALATO MOLLE**

La ricostruzione del palato molle e del velofaringe risponde a necessità legate a fonazione e ventilazione.

Per quanto attiene la fonazione, difetti acquisiti del palato molle possono produrre rinolalia (da aumentata risonanza nasale della voce), voce iponasale (da ridotta risonanza nasale della voce), risonanza nasale mista, risonanza “faringea”.

Tali effetti possono essere secondari ad insufficienza palatale da lunghezza non adeguata del palato molle ed incompleta chiusura del velofaringe, nonostante la normale motilità delle strutture palatine o ad incompetenza palatale (strutture di dimensioni normali, ma incapaci di produrre un’efficace chiusura del velofaringe).

La ricostruzione chirurgica del palato molle, talvolta, riduce la motilità velofaringea diminuendo, quindi, le possibilità di intervento protesico; in casi selezionati, invece, può produrre risultati funzionali ottimali.

**Le difficoltà protesiche nella gestione dei difetti del palato molle dipendono dalla mobilità di questa struttura, che non può essere semplicemente “otturata”.**

I difetti isolati del palato molle sono poco frequenti, presentandosi più spesso abbinati a difetti del palato duro, dei pilastri tonsillari, base lingua, oro e rinofaringe.

Secondo alcuni Autori il palato molle è sede di difetti isolati solo in bassa percentuale (18% delle resezioni comprendenti anche il palato molle).

**Le valutazioni sulla funzione del velofaringe, nonché l’estensione presunta delle resezione, le opzioni ricostruttive chirurgiche e la scelta delle opzioni protesiche devono essere discusse collegialmente prima dell’intervento.**

**L’otturatore immediato, costruito prima dell’intervento e posizionato intraoperatoriamente, è indicato per i pazienti dentati e sottoposti a resezioni complete del palato molle. Tale tipologia di otturatore funge da base per la medicazione post-chirurgica.**

## **Per i pazienti edentuli con difetti parziali è più indicato un otturatore post chirurgico tardivo.**

L'otturatore post-chirurgico immediato va confezionato sull'impronta estesa del palato molle; la tipologia e l'estensione della resezione guidano la costruzione dell'otturatore.

La porzione residua del palato molle non dev'essere ostacolata da un lembo. L'ingresso della muscolatura residua velo-faringea potrebbe essere indebolita.

Se più della metà dei muscoli elevatori palatini sono resecati (quando la resezione attraversa la linea mediana) il lembo non dovrebbe essere connesso alla restante parte del palato molle. Questo difetto è meglio ripristinarlo con un otturatore. Solitamente è preferibile costruire un otturatore sovraesteso.

L'otturatore immediato resta in sede per 7-10 giorni nel post-operatorio.

L'estensione posteriore e laterale dell'otturatore va modificata in base ai movimenti del capo (flessione e rotazione) ed in base alla deglutizione.

Il paziente va istruito nel post-operatorio ad utilizzare la muscolatura velofaringea residua.

La protesi otturatoria va controllata e ribasata settimanalmente, per adattarla alle modifiche della ferita in guarigione.

L'otturatore post-chirurgico tardivo è indicato nei difetti limitati della parete postero-laterale del velofaringe, in cui l'edema post-operatorio maschera nelle prime fasi l'estensione del difetto.

L'otturatore "ad interim" deve essere di transizione verso la protesi definitiva.

In merito all'otturatore definitivo, la prognosi della protesi otturatoria del palato molle dipende dalla presenza e funzionalità della muscolatura velofaringea residua, fondamentale nel guidare deglutizione e fonazione.

L'otturatore viene collegato ad una protesi convenzionale, scheletrata od in resina.

La ritenzione delle protesi totali cui viene connesso l'otturatore può esser migliorata utilizzando impianti osteointegrati.

L'otturatore deve essere rigido e non deve occludere completamente gli spazi faringei laterali e posteriori, utili per l'esecuzione della ventilazione nasale e la pronuncia delle consonanti nasali; dovrebbe essere posizionato nel nasofaringe a livello della normale chiusura del velofaringe, senza sopravanzare il livello di attività muscolare e non estendersi inferiormente rispetto al margine inferiore della muscolatura velofaringea presente.

L'estensione posteriore dell'otturatore dovrebbe essere la prosecuzione del piano palatale e la superficie orale dello stesso dovrebbe essere concava.



## **Riabilitazione dei difetti MANDIBOLARI e della LINGUA**

Il cavo orale può esser sede di neoplasie maligne di origine differente che richiedono interventi chirurgici diversi per una exeresi (tabella 7) e possono determinare l'insorgenza di importanti conseguenze funzionali (tabella 8).

Il possibile coinvolgimento di strutture come la mandibola, il pavimento orale e la lingua impongono, in fase di pianificazione dell'exeresi della neoplasia, la valutazione delle implicazioni funzionali post-chirurgiche e la loro eventuale correzione protesica.

**Lo stato generale del paziente, l'istotipo, il grado e lo stadio della lesione neoplastica condizionano l'approccio chirurgico, le possibilità ricostruttive e la prognosi del paziente.**

Tabella 7

1. alveolectomia
2. mandibolectomia segmentaria
3. emimandibolectomia
4. mandibolectomia totale
5. glossectomia parziale o totale
6. glosso-pelvectomia

Tabella 8

1. Riduzione della capacità funzionale masticatoria (per rimozione elementi dentari e riduzione capacità complessiva) e fonatoria (ipomobilità lingua)
2. Laterodeviiazione mandibolare
3. Serramento
4. Dislalia linguale e/o dentale
5. Disfagia
6. Alterazione rapporto mandibola-mascellare
7. Disordini ATM
8. Alterazione integrità strutture dento- parodontali

Nei difetti mandibolari e della lingua, la valutazione protesica pre-chirurgica mette in evidenza le possibilità riabilitative.

Il colloquio con il paziente ed i familiari consente di esplicitare le necessità e le possibilità di riabilitazione protesica.

Prima dell'intervento, deve essere raccolta la documentazione fotografica e radiografica utile (rx periapicali ed ortopantomografia), devono essere rilevate le impronte di entrambe le arcate ed i modelli in gesso vanno montati in articolatore.

Va eseguito anche uno studio della cinematica mandibolare e della motilità linguale pre-intervento.

Le possibilità di riabilitazione protesica risentono ampiamente dell'efficacia di ricostruzione chirurgica della continuità mandibolare, delle labbra, del volume e motilità linguale.

In particolare, la ricostituzione di un adeguato volume linguale influisce positivamente sul recupero della funzione fonatoria e sulla deglutizione.

La ricostruzione del volume osseo mandibolare permette di ricreare le condizioni anatomiche più simili allo status pre-operatorio. Quindi, è possibile procedere alla riabilitazione protesica in base alle

esigenze del paziente.

L'indicazione al trattamento radioterapico, dopo la terapia chirurgica, richiede di valutare con cautela l'indicazione all'utilizzo di impianti endossei.

Il posizionamento degli impianti nella porzione ossea del lembo microchirurgico è talvolta possibile già nel momento della ricostruzione mandibolare.

È, comunque, preferibile procedere all'inserimento degli impianti endossei 6-12 mesi dopo l'esecuzione della ricostruzione microchirurgica, per ragioni legate alla prognosi oncologica e per la maturazione dei tessuti molli del lembo.

L'inserimento degli impianti nella mandibola ricostruita dovrebbe essere seguito attraverso la gestione ed eventuale aumento dei tessuti molli di volume e consistenza adeguata. In presenza di cute innestata troppo spessa e consistente, va richiesta al chirurgo la riduzione dello spessore della stessa nel sito di intervento.

All'atto dell'applicazione di qualsivoglia carico masticatorio, mediato da protesi fissa o rimovibile, va verificata la stabilità della guarigione ossea dei capi prossimale e distale della mandibola residua. Nelle fasi di guarigione della ferita andrebbero evitate protesi rimovibili, a meno di reali necessità di sostegno delle guance e del labbro, evitando sempre il decubito sui tessuti molli del lembo.

Le "modificazioni chirurgiche" della terapia oncologica rispondono, comunque, alle leggi della cinematica mandibolare che in un paziente oncologico diventano, in relazione al tipo di demolizione e ricostruzione, uniche. Infatti, spesso, queste modificazioni morfologiche influenzano la capacità masticatoria (perdita di elementi dentari, interruzione di strutture vascolari, tendinee e muscolari e alterazione della sensibilità propriocettiva masticatoria).

Fondamentale è ripristinare (pur non sempre possibile) alcune peculiarità anatomiche perché le funzioni orali siano simili a quelle pre-chirurgiche, peculiarità come la continuità mandibolare, il rapporto tra volume del muscolo linguale, in particolare del suo terzo posteriore, e superficie e volume palatale e la funzione contenitiva labiale a completamento.

La riduzione di motilità linguale riduce la capacità di controllare il bolo e rende difficili le manovre di mantenimento dell'igiene domiciliare.

L'integrità e la continuità mandibolare influenzano grandemente la competenza masticatoria, la deglutizione e la fonazione. La conservazione della simmetria mandibolare garantisce il mantenimento di queste funzioni.

La resezione di parte della mandibola riduce simmetria e bilanciamento della mandibola. Vengono alterati carico articolare, ampiezza dei movimenti limite mandibolari, angolo e durata dei contatti occlusali.

La mandibola residua devia verso il lato della resezione. Si assiste anche alla postero-rotazione ed alla retrusione mandibolare. I movimenti di protrusione ed incisione diventano particolarmente difficili.

Nonostante i possibili cambiamenti funzionali dei movimenti mandibolari dipendano da differenti fattori (psicologici, legati all'estensione della resezione, alla radioterapia ed alla tipologia di ricostruzione), la continuità mandibolare incide in maniera indipendente sulla funzione masticatoria.

La ricostituzione della continuità mandibolare permette di ricostruire un piano oclusale stabile, permettendo di aumentare il numero di contatti oclusali, cosa che aumenta l'efficienza masticatoria. Sono i contatti oclusali posteriori a migliorare l'efficacia masticatoria nei pazienti sottoposti a resezione mandibolare.

**In caso di resezione mandibolare, in primis, va ristabilita la continuità mandibolare poi la funzione masticatoria.**

La funzione masticatoria può essere ripristinata con protesi rimovibili, la cui stabilità e tollerabilità può essere migliorata con l'inserimento di impianti osteointegrati.

L'efficacia degli impianti osteointegrati nel migliorare la funzione masticatoria rispetto all'utilizzo di protesi rimovibili è ancora dibattuta.

Nella scelta terapeutica va sempre considerata la prognosi oncologica del paziente.

L'interessamento della lingua nella demolizione della neoplasia influisce sull'efficacia masticatoria, quando volume, motilità e sensibilità della lingua stessa vengono inficiate.

La resezione chirurgica comporta, inoltre, l'insorgenza di disfagia che rischia di compromettere la risposta dell'organismo alla malattia perché indebolisce il paziente.

Pertanto, la ricostituzione chirurgica del volume linguale e della continuità mandibolare creano beneficio al paziente in tal senso.

**Poiché la componente orale della fonazione è influenzata dalla morfologia e funzione di lingua, guance, labbra, processi alveolari e denti, ristabilire queste strutture nella loro forma e funzione è la chiave per il ripristino di una normale fonazione.**

Possono essere utilizzati dispositivi ausiliari per la fonazione e la deglutizione. Nella loro

preparazione vanno attentamente valutati il volume e la motilità della lingua, la presenza di denti, la limitazione dei movimenti mandibolari e la motilità di labbra e guance.

E' consigliata la costruzione di dispositivi palatali, piuttosto che protesi a supporto mandibolare.

La resezione della neoplasia e la discontinuità mandibolare producono asimmetrie e laterodeviiazione mandibolare, spesso associate a serramento.

Va considerata l'opzione di utilizzo di dispositivi di guida della cinematica mandibolare, al fine di ridurre la laterodeviiazione conseguente alla disorganizzazione dell'anatomia conseguente alla resezione ed alla ricostruzione.

L'utilizzo di dispositivi di riposizionamento mandibolare deve essere intrapreso il prima possibile, subito dopo l'intervento chirurgico.

E'consigliato l'utilizzo di questi dispositivi in associazione ad esercizi di fisioterapia e mobilizzazione passiva.

L'efficacia di queste misure è direttamente proporzionale alla loro tempestività, dato che più precoce è l'inizio della terapia di riposizionamento, tanto meno si manifestano le conseguenze legate a contratture, fibrosi ed aderenze.

La presenza di denti migliora la prognosi di questo tipo di disfunzioni.

Una volta che i volumi dei tessuti molli sono ristabiliti e con essi la loro funzione, recuperati i rapporti maxillo-mandibolari più funzionali, è possibile procedere alla riabilitazione oclusale più indicata.

## **Riabilitazione dei difetti del VOLTO**

Il volto può esser la sede di manifestazione di differenti tipologie di neoplasie maligne (neoplasie cutanee, dell'orbita, del cavo orale, del naso/seni paranasali e forme composite) così come il luogo di estrinsecazione di manovre di resezione chirurgica di neoplasie con partenza da regioni attigue.

La rimozione chirurgica di tali neoplasie residua difetti che possono coinvolgere diverse componenti anatomiche che partecipano alla costituzione del volto (tabella 9).

Tabella 9: Difetti del volto trattabili con epitesi maxillo-facciali

Difetti del padiglione auricolare
Difetti del naso
Difetti della regione orbito-zigomatica, con o senza exenteratio orbitae
Difetti dei tessuti perorali (labbra)
Difetti complessi (misti)

Diversi fattori influenzano le possibilità riabilitative: la dimensione del difetto, la sua sede, l'eziologia, la prognosi generale e le aspettative e richieste del paziente.

**La chirurgia plastica non sempre riesce a ripristinare le fattezze del volto in seguito alla demolizione di una neoplasia maligna.**

**Spesso sono necessari interventi multipli gravati da comorbidità importanti e prognosi non sempre certa.**

Le difficoltà tecniche nel ripristinare la morfologia del volto dipendono dalle numerose strutture muscolo-scheletriche che partecipano alla costituzione dei volumi del viso, volumi non sempre ripristinabili, anche con le più complesse tecniche chirurgiche a disposizione. Di qui la necessità di ricorrere a ricostruzioni protesiche per il ripristino di difetti del volto che consentono la riduzione del numero degli interventi chirurgici, specie in pazienti di età avanzata. In tal modo viene limitata la comorbidità associata ai multipli interventi chirurgici e successiva alla chemio e radioterapia. Viene, altresì, facilitato il follow-up clinico in considerazione del fatto che vengono mantenuti ispezionabili i margini della resezione.

**La realizzazione di un'efficace epitesi facciale, indipendentemente dalla sede anatomica interessata, richiede procedure standardizzate.**

Fasi preliminari alla costruzione dell'epitesi facciale devono essere:

- discussione collegiale con l'equipe di trattamento (chirurgo, radioterapista, oncologo) per la pianificazione tecnica e temporale della ricostruzione protesica;
- discussione con il paziente, volta ad illustrare le alternative terapeutiche e a rendere edotto lo stesso circa i rischi e i benefici di ogni soluzione contemplabile;
- coinvolgimento dei familiari del paziente, al fine di migliorare l'adattamento del paziente alle soluzioni riabilitative adottabili;
- raccolta dei dati strumentali antecedenti alla resezione chirurgica (immagini radiografiche e fotografiche);
- rilevamento delle impronte delle parti del viso probabilmente interessate dalla successiva resezione, se non alterate nella morfologia della patologia.

Nelle fasi successive all'intervento chirurgico:

- monitoraggio dei margini di resezione, per la gestione della tempistica di riabilitazione, soprattutto in presenza di sequele post terapia radiante;
- rilevamento delle impronte dei difetti del viso in condizioni favorevoli per la costruzione e la ritenzione/stabilità dell'epitesi;

E' opportuno ottenere difetti il più possibile privi di esiti aderenziali e/o cicatriziali, che possano dislocare tessuti mobili. L'epitesi deve aver come base d'appoggio tessuto cutaneo sostenuto, privo, se possibile, di bulbi piliferi;

- rilevamento delle impronte delle regioni del viso controlaterali alla sede di resezione chirurgica;
- inserimento, laddove clinicamente ed anatomicamente possibile, di impianti endossei che facilitino ritenzione e stabilità dell'epitesi.

Timing operativo:

- valutazione intraoperatoria delle dimensioni del difetto (eventuale inserimento di impianti endossei);
- patch protettivo e medicazione della ferita per 4-6 settimane dopo l'intervento;
- epitesi provvisoria da eseguirsi non prima di 4-6 settimane dall'intervento;
- valutazione di eventuali sequele post-radioterapia;
- follow-up ravvicinato per 4-6 mesi prima dell'esecuzione dell'epitesi definitiva;
- follow-up periodico dopo la consegna dell'epitesi definitiva, con eventuale ribasature/modifiche e correzioni cromatiche; follow-up bi-trimestrale in caso di

presenza di impianti endossei.

Gli impianti endossei sono di grande ausilio nella riabilitazione di ampi difetti poiché consentono di stabilizzare meglio le epitesi. L'aumentata ritenzione delle stesse consente di ridurre gli spessori migliorandone il mimetismo con la cute del volto e riducendo le ulcerazioni cutanee da decubito.

Il tutto migliora l'accettazione da parte del paziente, ne facilita l'utilizzo e prolunga la durata media della protesi.

Anche in pazienti con prognosi oncologica incerta, portatori di difetti estesi dell'anatomia del volto, la protesi maxillo-facciale può essere un ausilio al miglioramento della qualità della vita, con possibili ripercussioni positive sulla prognosi generale del paziente. Per la riabilitazione di tutti i difetti del volto è possibile l'utilizzo di tecnologie avanzate quali CAD-CAM che prevedono protocolli clinici standardizzati (tabella 10).

Tabella 10: Protocollo per l'applicazione di tecnologia CAD-CAM

Monitoraggio dei margini della resezione chirurgica per la gestione della tempistica di riabilitazione, soprattutto in presenza di sequele post terapia radiante
Rilevamento con laser scanning dell'intero volto del paziente
Produzione di epitesi provvisoria adesiva o supportata da occhiale (epitesi nasali ed oculo-facciali) attraverso il rapid prototyping della muffola di stampo ottenuta dal design della protesi sulla prima impronta preliminare
Elaborazione CAD-CAM delle mascherine di guida chirurgiche per il posizionamento degli impianti craniofacciali in funzione dei volumi finali da restaurare
Esecuzione di TAC diagnostica per la verifica dei siti implantari prescelti .
Fase chirurgica implantare per l'inserzione di impianti craniofacciali o impianti orali di lunghezza e diametro adeguati all'osso disponibile
Scopertura delle fixtures con posizionamento di abutment transcutanei (dopo 4 mesi dall'inserzione degli impianti)
Impronta virtuale delle posizioni reciproche degli impianti e sviluppo della barra di ritenzione per l'epitesi.
Connessione della barra e impronta laser definitiva
Design virtuale (CAD) del volume esterno dell'epitesi e della mesiostruttura di ritenzione per la connessione alla barra



### **Bibliografia**

Beumer J III, Roumanas E, Nishimura R. Facial defects: alteration at surgery to enhance the prosthetic prognosis. In: Zlotolow In, Esposito S, Beumer J III (eds). *Proceedings of the first international congress on maxillofacial prosthetics*. New York, Memorial Sloan Kettering Cancer Center 1995:104-107.

Benoist M, Dichamp J, Poulain G. Esthetic problems in prosthetic restoration of the face in relation to the surrounding structures. *Actual Odontostomatol (Paris)*. 1984 Dec;38(148):619-30.

Bourne GK, Barber AJ, Wilson PH. Cast Titanium for Obturator Framework Construction in Maxillofacial Prosthodontics. *Eur J Prosthodont Restor Dent*. 2015 Dec;23(4):213-8.

Branchi R, Fancelli V, Giovannoni A, De Salvador A. Prosthetic management of neuromuscular rehabilitation in hemimandibulectomy patients. A case report. *Minerva Stomatol*. 2004 May;53(5):295-304.

Branchi R, Fancelli V, De Salvador A, Giovannoni A. Cancer of the head and neck: general principles of radiobiology, radiotherapy and chemotherapy. Radiation damage. *Minerva Stomatol*. 2003 Oct;52(10):411-9, 420-5.

Branchi R, Pagni L, Bernardini UD. Prosthetic rehabilitation of a young patient after surgical-radiation treatment. *Stomatol Mediterr*. 1989 Apr-Jun;9(2):137-40.

Branchi R, Bernardini UD. New technic for fabrication of obturators. *Stomatol Mediterr*. 1988 Jul-Sep;8(3):257-60. Cantor R, Curtis TA, Rozen Rd. Prosthetic management of terminal cancer patients. *J Prosthet Dent* 1968;20:361-366.

Chang TL, Garrett N, Roumanas E, Beumer J III Treatment satisfaction with facial prosthesis. *J Prosthet Dent* 2005;94:275-280.

Ciocca L, Fantini M, De Crescenzo F, Persiani F, Scotti R. New protocol for construction of eyeglasses-supported provisional nasal prosthesis using CAD/CAM techniques. *J Rehabil Res Dev*. 2010;47(7):595-604.

Ciocca L, De Crescenzo F, Fantini M, Scotti R. Rehabilitation of the nose using CAD/CAM and rapid prototyping technology after ablative surgery of squamous cell carcinoma: a pilot clinical report. *Int J Oral Maxillofac Implants*. 2010 Jul-Aug;25(4):808-12.

Ciocca L, Fantini M, Marchetti C, Scotti R, Monaco C. Immediate facial rehabilitation in cancer patients using CAD- CAM and rapid prototyping technology: a pilot study. *Support Care Cancer*. 2010 Jun;18(6):723-8.

Ciocca L, Mingucci R, Gassino G, Scotti R. CAD/CAM ear model and virtual construction of the mold. *J Prosthet Dent*. 2007 Nov;98(5):339-43.

Ciocca L, Gassino G, Scotti R. Home care maintenance protocol for ear prostheses. *Minerva Stomatol.* 2004 Oct;53(10):611-7.

Conway DI, Petticrew M, Marlborough H, Berthiller J, Mia Hashibe M, Macpherson LMD. Socioeconomic inequalities and oral cancer risk: A systematic review and meta-analysis of case-control studies. *International Journal of Cancer* 2008;122(12):2811-9.

Curtis DA, Plesh O, Hannam AG, Sharma A, Curtis TA. Modelling of jaw biomechanics in the reconstructed mandibulectomy patients. *J Prosthet Dent* 1999;81:167-173.

Curtis TA, Taylor RC, Rositano SA. Physical problem in obtaining records of the maxillofacial patients. *J Prosthet Dent* 1975;34:539-554.

Davidsson SP, Sherris DA, MEland NB. An algorithm for maxillectomy defects reconstruction. *Laryngoscope* 1998;108:215-219.

Divaris M, Aubert S, Favre-Dauvergne E, Rosenstiel M, Dichamp J, Vaillant JM. Complex reconstruction of the lower lip. Apropos of various cases. *Rev Stomatol Chir Maxillofac.* 1993;94(5):305-11.

Federspil PA. The Role of Auricular Prostheses (Epitheses) in Ear Reconstruction. *Facial Plast Surg.* 2015 Dec;31(6):626-32. doi: 10.1055/s-0035-1568137. Epub 2015 Dec 14.

Freedman ND, Abnet CC, Leitzmann MF, Hollenbeck AR, Schatzkin A. Prospective investigation of the cigarette smoking-head and neck cancer association by sex. *Cancer* 2007;110(7):1593-601.

Fueki K, Kimoto K, Ogawa T et al. Effect of implant-supported or retained dentures on masticatory performance. A systematic review. *J Prosthet Dent* 2007;98:470-477.

Garrett N. Outcomes of maxillectomies with conventional and implants restorations. Presented at the international congress of maxillofacial rehabilitation, Bangkok, Thailand, 2008.

Gullbransen H. Immediate surgical obturators. In: Zlotolow I, Esposito S, Beumer J (eds). *Proceedings of the first international congress on maxillofacial prosthesis.* New York, MSKCC 1995:144-151.

Helkimo E, Carlsson Ge, Helkimo M Bite force and state of dentition. *Acta odontol Scand* 1977;35:297-303. Huryn J, Piro J. The maxillary immediate surgical obturator prosthesis. *J Prosthet Dent* 1989;1:343-347.

Jackson RS, Price DL, Arce K, Moore EJ. Evaluation of Clinical Outcomes of Osseointegrated Dental Implantation of Fibula Free Flaps for Mandibular Reconstruction. *JAMA Facial Plast Surg.* 2016 May 1;18(3):201-6. doi: 10.1001/jamafacial.2015.2271.

Jacobsson M, Tjellstrom A, Fine L, Andersson HA. A retrospective study of osseointegrated skin penetrating titanium fixture used for retaining facial prostheses. *Int J Oral Maxillofac Implants* 1992;7:523-528.

Larbaoui-Boumendjel S, Dichamp J, Princ G, Guilbert F, Vaillant JM. Reconstruction following anterior sulco-mandibulectomy. The advantages and disadvantages of different procedures. Apropos of 85 cases. *Rev Stomatol Chir Maxillofac.* 1987;88(4):240-2.

Markt JC, Lemon JC. Extraoral maxillofacial prosthetic rehabilitation at the M.D. Anderson Cancer Center. A survey of patient attitudes and opinion. *J Prosthet Dent* 2001;85:608-613.

Marunick M, Mathes BE, Klein BB et al. Occlusal force after partial mandibular resection. *J Prosthet Dent* 1992;67:835-838.

Matsui Y, Ohno K, Shiota T, Imai S, Yamashita Y, Michi K. Speech function following maxillectomy reconstructed by rectus abdominis myocutaneous flap. *J Craniomaxillofac Surg* 1995; 23:160-164.

Parkin DM, Bray F, Ferlay J, Pisani P. Global cancer statistics, 2002. *CA: A Cancer Journal for Clinicians* 2005; 55(2):74-108.

Pera P, Schierano G, Previgliano V, Preti G. Impression method in patients with maxillo-facial loss with reduction of the degree of oral opening. *Minerva Stomatol.* 1989 Aug;38(8):883-6.

Plank D, weinberg B, Chalian V. Evaluation of speech following prosthetic obturation of surgical aquired maxillary defects. *J Prosthet Dent* 1981;45:626-638.

Razouk O, Sidibe CA, Dichamp J, Bertrand JC. An obturator prosthesis in a patient with perfect dentition. Functional, esthetic approach. *Rev Stomatol Chir Maxillofac.* 1994;95(2):195-6.

Rieger J, Wolfaardt J, Seikalj HJ, Jha N. Speech outcomes in patients rehabilitated with maxillary obturator prosthesis after maxillectomy: a prospective study. *Int J Proshod* 2002;15:139-144.

Rieger J, Bohle III G, Huryn J et al. Surgical reconstruction versus prostetic obturation of extensive soft palate defects. A comparison of speech outcomes. *Int J Prosthodont* 2009;22:566-572.

Roisin LC, Dichamp J, Dubruille JH. Final prosthetic treatment of facial clefts: classification and role of fixed and removable technics. *Actual Odontostomatol (Paris).* 1988 Jun;(162):379-88.

Roumanas ED, Freymiller EG, Chang TL, Aghaloo T, Beumer J. Implant retained prostheses for facial defects: an up to 14 year follow-up report on survival rates of implants at ucla. *Int J Prosthet* 2002;15:325-332.

Ruhin B, Menard P, Ceccaldi J, Dichamp J, Bertrand JC. Double-barrel fibular free flap for mandibular reconstruction: beneficial alternative for dental implanted rehabilitation (5 cases). *Rev Stomatol Chir Maxillofac.* 2006.

Said MM, Otomaru T, Sumita Y, Leung KC, Khan Z, Taniguchi H. Systematic review of literature: functional outcomes of implant-prosthetic treatment in patients with surgical resection for oral cavity tumors. *J Investig Clin Dent.* 2016 Jan 8. doi: 10.1111/jicd.12207. [Epub ahead of print] Review.

Seikaly H, Rieger J, Wolfaardt J et al. Functional outcomes after primary oropharyngeal cancer resection and reconstruction with the adial forearm free flap. *Laryngoscope* 2003;113:897-904.

Scott SE, Grunfeld EA, Mc Gurk M The idiosyncratic relationship between diagnostic delay and stage of oral squamous cell carcinoma. *Oral Oncology* 2005, 41;396-403.

Smolka W, Iizuka T. Surgical reconstruction of maxilla and midface. Clinical outcomes and factor relating to postoperative complications. *J Craniomaxillofac Surg* 2005;33;1-7.

Sidibe CA, Dichamp J, Razouk O, Bertrand JC, Guilbert G. Statistical study of mandibular resections. *Rev Stomatol Chir Maxillofac.* 1994;95(2):113-4.

Spiro RH, Strong EW, Shah JP. Maxillectomy and its classification. *Head and Neck* 1997;19:309-314.

Sullivan M, Gaebler C, Beukelman D et al. Impact of palatal prosthodontic intervention on communication performance of patients' maxillectomy defects. A multilevel outcome study. *Head Neck* 2002;24:530-538.

Sugar A, Beumer J. Reconstructive prosthetic methods for facial defects *Oral Maxillofac Surg Clin North Am* 1994;6:755-764.

Thiele OC, Brom J, Dunsche A et al. The current state of facial prosthetics – A multicenter analysis. *J Craniomaxillofac Surg*. 2015 Sep;43(7):1038-41. doi: 10.1016/j.jcms.2015.04.024. Epub 2015 May 15.

Tirelli G, Rizzo R, Biasotto M, Di Lenarda R, Argenti B, Gatto A, Bullo F. Obturator prostheses following palatal resection: clinical cases. *Acta Otorhinolaryngol Ital*. 2010 Feb;30(1):33-9.

Urken MI, Buchbinder D, Weinberg H et al. Functional evaluation following microvascular oromandibular reconstruction of the oral cancer patients. A comparative study of reconstructed and non-reconstructed patients. *Laryngoscope* 1991;101:935-950.

Warnakulasuriya S. Global epidemiology of oral and oropharyngeal cancer. *Oral Oncology* 2009;45(4-5):309–16. Zarb GA The maxillary resection and its prosthetic replacement. *J Prosthet Dent* 1967;18:268-281.

Zlotolow I. Reconstruction of the acquired soft palate deformity with surgical resection and reconstruction. In: *Proceedings of the first international congress on maxillofacial prosthetics*. New York, Memorial Sloan Kettering Cancer Center 1995:49-55.



**TECNOLOGIA DIGITALE  
IN ODONTOIATRIA PROTETICA**

Il rapido progresso in ambito informatico, i materiali innovativi di ultima generazione (zirconia, disilicato di litio, polimeri rinforzati etc.) e le nuove tecnologie di realizzazione dei restauri (*Computer-Aided Design*, CAD e *Computer-Aided Manufacturing*, CAM, laser sinterizzazione, stampanti 3D etc.) hanno aperto orizzonti nuovi ed un tempo non immaginabili nell'ambito dell'odontoiatria protesica (Schoenbaum 2012).

Le nuove procedure di laboratorio stanno sempre più sostituendo il percorso operativo tradizionale (consistente nella realizzazione di un'impronta convenzionale, di un modello in gesso e di fusioni "a cera persa") con la processazione di prodotti basati su sistemi a controllo numerico, al fine di ottenere un'elevata accuratezza e riproducibilità dei risultati, con sensibile risparmio di risorse (Dawood et al. 2010; Fasbinder 2010).

L'introduzione su vasta scala della tecnologia CAD/CAM ha consentito, con la progettazione-su schermo e la produzione computer-assistite, la realizzazione di protesi in materiali altamente estetici e meccanicamente performanti, stratificati o monolitici, questi ultimi anatomicamente modellati (Koch, Gallucci & Lee 2016; Joda et al. 2014); tutto ciò spostando nell'ambiente virtuale i processi tecnici. Da qualche tempo esiste, inoltre, la possibilità di eliminare del tutto i modelli fisici in gesso / resina grazie all' utilizzo di scanners intra-orali sempre più performanti.

Oggi il clinico ha a disposizione una serie di operatività che consentono percorsi misti, analogico-digitali o interamente digitali (Miyazaki & Hotta 2011), pur prevalendo nella pratica odontoiatrica quotidiana ancora i *workflow* misti, che combinano gli aspetti delle due tecniche ritenuti più convenienti (Weston 2016, Kapos & Evans 2014, Patel 2010).

La letteratura scientifica è fortemente polarizzata sul flusso digitale di lavoro (DDWF) in protesi, anche se prevalgono studi *in-vitro* e "*case-series*" clinici che analizzano solo il confronto tra singoli passaggi operativi, come nel caso della scansione intra-orale paragonata con l'impronta tradizionale (Joda & Bragger 2015, Schepke et al. 2015, Yuzbasioglu et al. 2014, Gherlone et al. 2015, Joda et al. 2016).

Mancano dati "*evidence based*" circa il confronto tra il percorso interamente digitale e quello protesico classico, in termini di successo clinico a lungo termine. Non va dimenticato, inoltre, che, data l'estrema rapidità del progresso scientifico in questo campo, ci troviamo di fronte a sistemi, materiali e tecnologie che si rinnovano ad intervalli di tempo molto ristretti, il che condiziona profondamente la difficoltà di valutarne l'efficienza a medio-lungo termine.

I dati a breve termine disponibili attraverso i pochi studi RCT, unitamente all'esperienza clinica maturata nell'ultimo decennio nell'ambito della pratica clinica (Batisse et al. 2014, Batson et al. 2014, Reich & Schierz 2013, Grohmann et al. 2015, Naenni et al. 2015, Selz et al. 2015) confermano,

in ogni caso, che le sistematiche digitali rappresentano un importantissimo ausilio in protesi, i cui sviluppi futuri probabilmente porteranno ad una loro implementazione sempre maggiore nelle procedure operative quotidiane.

### **Bibliografia**

Batisse C, Bessadet M, Decerle N, Veyrune JL, Nicolas E. Ceramo-metal crown or CAD/CAM rehabilitation: Patient and practitioner appraisal. *Eur J Prosthodont Restor Dent.* 2014;22(4):159-65.

Batson ER, Cooper LF, Duqum I, Mendonca G. Clinical outcomes of three different crown systems with CAD/CAM technology. *J Prosthet Dent.* 2014;112(4):770-7.

Dawood A, Purkayastha S, Patel S, MacKillop F, Tanner S. Microtechnologies in implant and restorative dentistry: a stroll through a digital dental landscape. *Proc Inst Mech Eng H.* 2010;224(6):789-796.

Fasbinder DJ. Digital dentistry: innovation for restorative treatment. *Comp Cont Educ Dent.* 2010;31 Spec No 4:2-11; quiz 2.

Gherlone EF, Ferrini F, Crespi R, Gastaldi G, Capparé P. Digital impressions for fabrication of definitive "all-on-four" restorations. *Implant Dent.* 2015 Feb;24(1):125-9.

Joda T, Bragger U. Patient-centered outcomes comparing digital and conventional implant impression procedures: a randomized crossover trial. *Clin Oral Implants Res.* 2015 [Epub ahead of print].

Joda T, Ferrari M, Gallucci G, Wittneben JG, Braegger U. Digital technology in fixed implant prosthodontics. *Periodontol 2000.* 2016 [Epub ahead of print].

Kapos T, Evans CA. CAD/CAM technology for implant abutments, crowns and superstructures. *Int J Oral Maxillofac Implants.* 2014 [Epub ahead of print].

Koch GK, Gallucci GO, Lee SJ. Accuracy in the digital workflow: From data acquisition to the digitally milled cast. *J Prosth Dent.* 2016 [Epub ahead of print].

Miyazaki T, Hotta Y. CAD/CAM systems available for the fabrication of crown and bridge restorations. *Austr Dent J.* 2011;56 Suppl 1:97-106.

Patel N. Integrating three-dimensional digital technologies for comprehensive implant dentistry. *J Am Dent Assoc.* 2010;141 Suppl 2:20S-4S.

Schepke U, Meijer HJ, Kerdijk W, Cune MS. Digital versus analog complete-arch impressions for single-unit premolar implant crowns: Operating time and patient preference. *J Prosth Dent.* 2015;114(3):403-406 e1.

Schoenbaum TR. Dentistry in the digital age: an update. *Dent Today.* 2012;31(2):108, 10-13

Weston J. Closing the Gap Between Esthetics and Digital Dentistry. *Comp Cont Educ Dent.* 2016;37(2):84-91.

Yuzbasioglu E, Kurt H, Turunc R, Bilir H. Comparison of digital and conventional impression techniques: evaluation of patients' perception, treatment comfort, effectiveness and clinical outcomes. *BMC Oral Health.* 2014;14:10.



L'avvento della tecnologia CAD CAM e delle impronte digitali ha permesso la realizzazione di un percorso di lavoro che va dalla registrazione intra orale delle forme anatomiche alla realizzazione e fissazione del manufatto in bocca al paziente, con un percorso interamente digitale (Joda T, 2015).

Tuttavia è doveroso ribadire che, relativamente alla preparazione dell'elemento protesico, non esistono, al momento, tecnologie digitali in grado di sostituire i protocolli e i materiali operativi in uso mentre la registrazione dell'impronta con l'introduzione sul mercato di *scanner* intra orali può essere realizzata digitalmente. Questi dispositivi sono in grado di acquisire con tecnologie diverse immagini del cavo orale e convertirle in dati che a loro volta vengono trasformati in file lavorabili con speciali *software* (Chochlidakis KM 2016).

Una volta rilevata l'impronta, la realizzazione del manufatto protesico attraverso la tecnologia CAD-CAM può essere realizzata interamente o parzialmente con tecnologie digitalizzate.

Riguardo la cementazione dei manufatti, al momento, non esistono tecnologie digitali in grado di sostituire i protocolli e i materiali operativi di uso comune.

### **Scanner intra orali**

Gli *scanner* intra-orali - I.O.S - (termine utilizzato per distinguerli dall'altra famiglia di scanner, quelli extra orali o di laboratorio) sono *scanner* 3D che, attraverso un processo di scansione, permettono di ottenere un modello virtuale tridimensionale, partendo da un oggetto fisico o corpo acquisito.

Il dispositivo emette una fonte luminosa - nella maggior parte dei casi una luce strutturata o fascio laser - che investe l'oggetto; la deformazione che tale fonte luminosa subisce dall'oggetto, intesa in termini di riflessione, viene catturata tramite dispositivi di acquisizione e trasformata, mediante specifico software in coordinate tridimensionali; queste, a loro volta, producono una serie di punti - nuvole di punti - che vengono poi trasformate in triangoli (*mesh*) (Kostiukova VV 2013, Logozzo S 2013).

### **Software gestionali in odontoiatria**

La computer grafica 3D è un tipo di grafica che si basa sull'elaborazione di un insieme di modelli tridimensionali tramite algoritmi atti a produrre una verosimiglianza fotografica e ottica nell'immagine finale. In odontoiatria, viene utilizzata per la creazione e postproduzione di manufatti protesici e dispositivi diagnostici.

Esistono in commercio numerosi *software* in grado di poter trattare i *file* ottenuti dalla scansione intra orale o di modelli di laboratorio in modo da realizzare manufatti virtuali.

Questi manufatti virtuali vengono convertiti in manufatti reali attraverso la tecnologia CAM (McEvoy 2003).

**Allo stato attuale, è buona norma, relativamente all'hardware, al software e alle attrezzature attenersi all'utilizzo di tutto ciò che è certificato e, possibilmente consolidato, da evidenza scientifica.**

### **Flussi digitali di lavoro (DDWF)**

Il flusso digitale di lavoro è l'insieme delle fasi che portano alla realizzazione di un manufatto.

Può avere partenza da una impronta tradizionale registrata con i normali materiali per impronta o da una impronta digitale registrata con *scanner* intra orali.

La differenza consiste nel fatto che, nel primo caso, viene generato direttamente un *file* mentre nell'altro l'impronta, realizzata materialmente in una fase successiva, viene letta con l'ausilio di *scanner* extra orali o trasformata in modello di lavoro e quindi "scansita" (Van der Meer WJ 2016, Koch GK 2016, Joda T 2015, Solaberrieta E 2013).

Pertanto, il flusso digitale di lavoro può iniziare da:

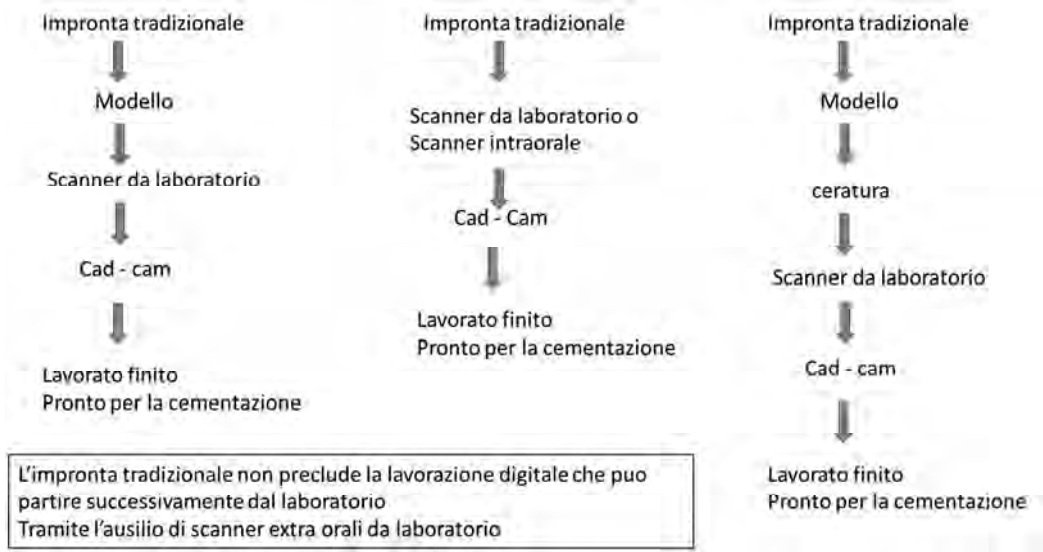
- impronta digitale tramite *scanner* intra orali;
- impronta analogica scansita con *scanner* extra orali;
- modello scansito con *scanner* extra orali.

In tutti i casi, si genera un *file* che può essere inserito e elaborato da un *software* gestionale di modellazione 3D.

Questi *file* possono rimanere nella struttura odontoiatrica e consentire un processo di lavoro definito "chair side" oppure possono essere inviati al laboratorio per la realizzazione del manufatto (Bohner LO 2016).

L'impronta digitale registrata con *scanner* intra orali prevede l'archiviazione e la spedizione semplificata (via *mail*); non necessita, come le impronte analogiche, di trattamenti di disinfezione.

## Flussi digitali di lavoro che possono partire da un impronta analogica



L'impronta tradizionale non preclude la lavorazione digitale che può partire successivamente dal laboratorio tramite l'ausilio di *scanner* extra orali da laboratorio.

L'impronta giunta in laboratorio necessita dello sviluppo da negativo in positivo utilizzando mezzi e materiali adeguati.

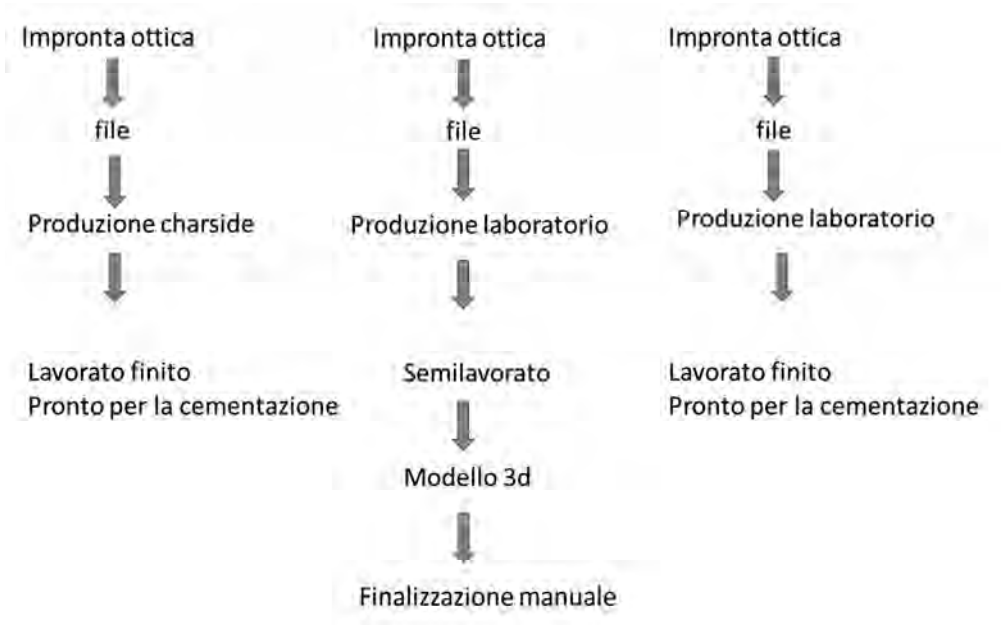
Successivamente, dopo un processo di preparazione che prevede pulizia e sagomatura può essere scannerizzata da opportuni *scanner* da laboratorio e trasformata in *file*.

Alcuni *scanner* e relativi *software* gestionali permettono la realizzazione di una scansione da negativo: pertanto, può essere scansionata l'impronta analogica senza passare per il modello fisico.

Provvederà poi il *software* ad adattare la scansione alle esigenze del momento.

La scansione dell'impronta può avvenire nella struttura odontoiatrica utilizzando gli *scanner* intra-orali o in laboratorio utilizzando gli *scanner* extra orali (Galhano GÁ 2012).

## Flussi digitali di lavoro che possono partire da una impronta ottica digitale



A differenza dell'impronta analogica, l'impronta digitale intra orale ci permette di poter usufruire immediatamente del *file* da sottoporre e utilizzare con i *software* gestionali, senza passare per una impronta e modello di acquisizione.

Il flusso di lavoro che parte da una impronta digitale produce un *file* che può essere registrato sia da un positivo (bocca e denti) che da un negativo (piccola impronta o cappetta).

Il *file* ottenuto viene inviato al dispositivo di progettazione che realizza il manufatto.

Il manufatto prodotto può essere un semi lavorato o un prodotto finito.

Il semi lavorato è un manufatto da finalizzare con ceramica o altro materiale; questo tipo di lavoro necessita di un modello che può essere a sua volta realizzato nella struttura odontoiatrica o in laboratorio tramite stampanti 3D specifiche (Gherlone E 2014).

Esistono diverse tecnologie per la stampa 3D e le loro differenze principali riguardano il modo in cui sono stampati gli strati. Alcuni metodi usano materiali che si fondono o si ammorbidiscono per produrre gli strati, ad es. il selective laser sintering (SLS) e la modellazione a deposizione fusa (*fused deposition modeling*, FDM), mentre altri depongono materiali liquidi fatti indurire con tecnologie diverse. Nel caso dei sistemi di laminazione, si hanno strati sottili che vengono tagliati secondo la forma e uniti insieme.

Il semilavorato prevede la realizzazione di un modello di lavoro che può essere realizzato in due modi: dall'impronta analogica o dal *file* digitale.

Per produrre i modelli dal *file* esistono due tecniche: per sottrazione (fresaggio) e per addizione sinterizzazione (stampanti 3D) attraverso un procedimento definito stereolitografia.

E' questa una tecnica che permette di realizzare singoli oggetti tridimensionali a partire direttamente da dati digitali elaborati da un *software* CAD/CAM.

La sua principale applicazione è la prototipazione rapida, che permette di avere oggetti fisici oppure preparare modelli.

Il prodotto finito è un manufatto finito nella sua forma anatomica e di precisione che, necessita, eventualmente, della sola colorazione superficiale. Può essere prodotto o direttamente nella struttura odontoiatrica o il laboratorio e la produzione avviene tramite dispositivi detti fresatori. Questi sono in grado di produrre lavori finiti con diversi materiali certificati.

Il flusso digitale può fermarsi nella struttura odontoiatrica senza procedere per la lavorazione in laboratorio: questo è possibile grazie a sistematiche e dispositivi definiti, come già detto, "chair side" (Fasbinder DJ 2006).

Essi sono composti da un'unità di progettazione e da un'unità di produzione: quella di progettazione è formata da un *hardware* e da un *software* di progettazione.

L'unità di produzione è formata da piccole unità produttive definite fresatori da banco in grado di produrre elementi singoli, elementi protesici "a ponte" di piccole dimensioni e intarsi.

In considerazione di quanto sopra:

**le lavorazioni digitali vanno eseguite nel rispetto dei flussi di lavoro descritti e questi devono essere adeguatamente supportati da evidenza scientifica;**

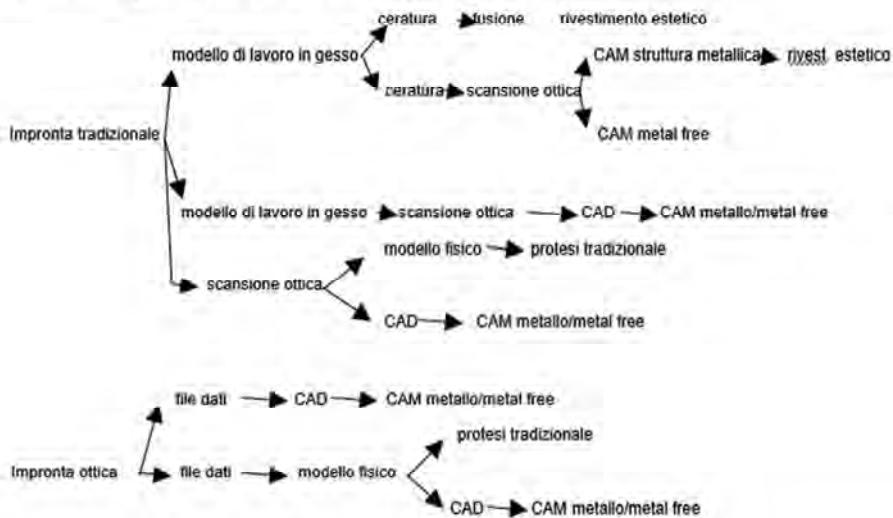
vanno utilizzati modelli di lavoro per la finalizzazione dei manufatti definiti semi lavorati in modo da garantire il rispetto dell'adattamento del manufatto stesso nel cavo orale;

nella realizzazione dei manufatti direttamente finiti, l'esecuzione del modello può essere avviata affidando la lavorazione e l'esecuzione finale al flusso di lavoro CAD CAM;

la presa dell'impronta intra orale con *scanner* appositi richiede la presenza di un campo operatorio privo di agenti interferenti nella qualità dei prodotti in uso.

*Schema dei vari flussi di lavoro in protesi*

Lo schema seguente esemplifica i diversi tipi di work-flow possibili



**Bibliografia**

Adams D. *Dentures in the Digital Age. Dent Today.* 2016 Jun;35(6):10.

Bassett JL, Roberts M, *Digital Design: Predictability, Profitability, and Efficiency. Dent Today.* 2016 Jan;35(1):122, 124-6.

Baumgarten HS, Wunsche A, *CAD/CAM Fabrication of Definitive Implant Protheses: A Digital Workflow From Planning to Implant Placement to Final Restoration. Compend Contin Educ Dent.* 2015 Nov-Dec;36(10):746-55.

Bohner LO, Neto PT, Ahmed AS, Mori M, Laganá DC, Sesma N, *CEREC Chairside System to Register and Design the Occlusion in Restorative Dentistry: A Systematic Literature Review. J Esthet Restor Dent.* 2016 Jul;28(4):208-20. doi: 10.1111/jerd.12226. Review.

- Brawek PK, Wolfart S, Endres L, Kirsten A, Reich S. The clinical accuracy of single crowns exclusively fabricated by digital workflow--the comparison of two systems. *Clin Oral Investig*. 2013 Dec;17(9):2119-25.
- Chochlidakis KM, Papaspyridakos P, Geminiani A, Chen CJ, Feng JJ, Ercoli C. Digital versus conventional impressions for fixed prosthodontics: A systematic review and meta-analysis. *J Prosthet Dent*. 2016 Aug;116(2):184-190.e12. doi: 10.1016/j.prosdent.2015.12.017. Review.
- Fasbinder DJ. Digital dentistry: innovation for restorative treatment. *Compend Contin Educ Dent*. 2010;31.
- Fasbinder DJ. Materials for chairside CAD/CAM restorations. *Compend Contin Educ Dent*. 2010 Nov-Dec;31(9):702-4, 706, 708-9. Review.
- Fasbinder DJ. Clinical performance of chairside CAD/CAM restorations. *J Am Dent Assoc*. 2006 Sep;137 Suppl:22S-31S. Review.
- Fasbinder DJ. Computerized technology for restorative dentistry. *Am J Dent*. 2013 Jun;26(3):115-20. Review.
- Fasbinder D. Using digital technology to enhance restorative dentistry. *Compend Contin Educ Dent*. 2012 Oct;33(9):666-8, 670, 672.
- Galhano GÁ, Pellizzer EP, Mazaro JV. Optical impression systems for CAD-CAM restorations. *J Craniofac Surg*. 2012 Nov;23(6):e575-9. doi: 10.1097/SCS.0b013e31826b8043. Review.
- Gherlone E, Mandelli F, Capparè P, Pantaleo G, Traini T, Ferrini F. A 3 years retrospective study of survival for zirconia-based single crowns fabricated from intraoral digital impressions. *J Dent*. 2014 Sep;42(9):1151-5.
- Gherlone EF, Ferrini F, Crespi R, Gastaldi G, Capparè P., Digital impressions for fabrication of definitive "all-on-four" restorations. *Implant Dent*. 2015 Feb;24(1):125-9.
- Jäger K, Vöggtlin C. Digital workflow with the Lava Chairside Oral Scanner C.O.S. and Lava technique. *Schweiz Monatsschr Zahnmed*. 2012;122(4):307-24. French, German.
- Joda T, Brägger U. Complete digital workflow for the production of implant-supported single-unit monolithic crowns. *Clin Oral Implants Res*. 2014 Nov;25(11):1304-6.
- Joda T, Brägger U. Digital vs. conventional implant prosthetic workflows: a cost/time analysis. *Clin Oral Implants Res*. 2015 Dec;26(12):1430-5.
- Joda T, Brägger U. Time-Efficiency Analysis Comparing Digital and Conventional Workflows for Implant Crowns: A Prospective Clinical Crossover Trial. *Int J Oral Maxillofac Implants*. 2015 Sep-Oct;30(5):1047-53.
- Koch GK, Gallucci GO, Lee SJ. Accuracy in the digital workflow: From data acquisition to the digitally milled cast. *J Prosthet Dent*. 2016 Jun;115(6):749-54.
- Kostiukova VV, Riakhovskii AN, Ukhanov MM. Comparative study of intraoral 3D digital scanners for restorative dentistry. *Stomatologiya (Mosk)*. 2014;93(1):53-9. Review. Russian.
- Logozzo S, G Franceschini, A Kilpelä, M Caponi, L Governi, L Blois. A Comparative Analysis Of Intraoral 3d Digital Scanners For Restorative Dentistry. *The Internet Journal of Medical Technology* Volume 5 Number 1 2013.
- Rudolph H, Salmen H, Moldan M, Kuhn K, Sichwardt V, Wöstmann B, Luthardt RG. Accuracy of intraoral and extraoral digital data acquisition for dental restorations. *J Appl Oral Sci*. 2016 Jan-Feb;24(1):85-94.
- Qualtrough AJ, Piddock V. Dental CAD/CAM: a millstone or a milestone? *Dent Update*. 1995 Jun;22(5):200-4. Review.
- McEvoy SP. The impact of medical technology on office workflow. *Orthod Craniofac Res*. 2003;6 Suppl 1:156-9.

Radi M. Driscollc. *Clinical Applications of Digital Dental Technology*. Wiley online library ISBN: 978-1-118-65579-5 2015.

Van der Meer WJ, Vissink A, Ren Y. Full 3-dimensional digital workflow for multicomponent dental appliances: A proof of concept. *J Am Dent Assoc*. 2016 Apr;147(4):288-91.

Santos GC Jr, Santos MJ Jr, Rizkalla AS, Madani DA, El-Mowafy O. Overview of CEREC CAD/CAM chairside system. *Gen Dent*. 2013 Jan-Feb;61(1):36-40;

Seelbach P, Brueckel C, Wöstmann B. Accuracy of digital and conventional impression techniques and workflow. *Clin Oral Investig*. 2013 Sep;17(7):1759-64.

Solaberrieta E, Mínguez R, Etxaniz O, Barrenetxea L. Improving the digital workflow: direct transfer from patient to virtual articulator. *Int J Comput Dent*. 2013;16(4):285-92.

Wiersema EJ, Kreulen CM, Creugers NH. The conventional and the digital impression method for single-unit and multi-unit fixed dental prostheses]. *Ned Tijdschr Tandheelkd*. 2013 Jul-Aug;120(7-8):401-10. Review.

Zandinejad A, Lin WS, Atarodi M, Abdel-Azim T, Metz MJ, Morton D. Digital workflow for virtually designing and milling ceramic lithium disilicate veneers: a clinical report. *Oper Dent*. 2015 May-Jun;40(3):241-6.

## **PROGETTAZIONE IMPLANTO-PROTESICA**

La moderna implantologia basa il suo sviluppo sulla ricerca di materiali, superfici implantari che velocizzano l'osteointegrazione e tecniche chirurgiche a ridotta invasività.

A questo si affianca l'evoluzione e il perfezionamento della tecnologia informatica applicata alla diagnostica strumentale e all'operatività chirurgica e protesica.

Come descritto nel documento "Raccomandazioni cliniche in odontostomatologia, ed. 2014" nel caso della protesi implanto-supportata è consigliato un attento inquadramento clinico e tecnico preliminare del caso, non solo sotto il profilo chirurgico, ma anche dal punto di vista protesico.

Sono, pertanto, importanti la raccolta dell'anamnesi, l'esame obiettivo, e l'indagine radiografica associata allo studio dei modelli diagnostici (Branemark 1985, Engelman 1996, Taylor 2000). (Per maggiori dettagli sulla pianificazione e sugli aspetti chirurgici della terapia implantare si faccia riferimento al capitolo relativo all'implantologia delle "Raccomandazioni cliniche in odontostomatologia, ed. 2014".

A discrezione del clinico, ove lo si ritenga opportuno, sarà anche possibile utilizzare sistemi informatici per la pianificazione e la realizzazione del caso (procedura "computer-guidata"). Guide chirurgiche di vario tipo potranno essere utilizzate per favorire un corretto inserimento degli impianti, la cui posizione andrà valutata, oltre che sulla base delle condizioni anatomiche, anche in riferimento ai requisiti biomeccanici, occlusali ed estetici della riabilitazione (Basten 1996, Raccomandazioni cliniche in odontostomatologia ed. 2014).



Ad un protocollo diagnostico-terapeutico classico - elaborato cioè su strumenti analogici, immagini radiografiche bidimensionali e realizzazione di protesi impianto supportate “*model based*”- si affiancano, oggi, nuove metodiche che sfruttano le ultime tecnologie di radiodiagnostica 3D (*Cone beam computed tomography* - CBCT) e programmi per la realizzazione CAD-CAM della componentistica protesica.

Il clinico può, attualmente, utilizzare evoluti programmi di analisi pre-operatoria per la radiodiagnostica tridimensionale. La minuziosa e realistica visualizzazione del segmento anatomico in 3D semplifica le procedure chirurgiche garantendo le informazioni necessarie per poter programmare l'intervento riducendone i rischi e l'invasività, anche con metodica “*flapless*”.

Di pari passo con l'evoluzione in campo diagnostico, in tempi recenti ci si è avvalsi di un notevole sviluppo dei programmi per la costruzione CAD della protesi impianto-supportata.

Attraverso il progresso nelle tecniche di *digital imaging*, oggi, si possono interfacciare, tramite uno stesso *software*, i dati DICOM tomografici e i progetti di *design* protesico in formato STL: si è, quindi, giunti a una nuova era, in cui la progettazione di impianti e protesi può avvenire in uno stesso *software*, nel quale confluiscono e vengono messi a confronto i dati acquisiti da fonti diverse in un unico *file* (Frisardi G et al. 2011, Ganz SD et al. 2008).

Questo procedimento di “*matching*” ha risvolti operativi fondamentali per la clinica:

1. l'impiego di dime radiologiche facilita il trasporto del *layout* protesico all'interno del *software* di progettazione implantare;
2. la progettazione delle *fixture* non si limita all'analisi volumetrica dell'osso residuo, ma tiene conto anche della componentistica protesica per il carico degli impianti;
3. è possibile modellare, con tecnologia CAD-CAM, una precisa dima chirurgica ad appoggio dentale o mucoso per l'inserimento degli impianti con tecnica *flapless*, fedele al progetto virtuale;
4. consente la realizzazione, per fresaggio o stampa 3D, degli elementi protesici progettati in fase pre-chirurgica, già connessi alla componentistica implantare (Meloni et al. 2013, Lewis et al. 2015);
5. riduce i tempi dell'intervento chirurgico e protesici nel “carico immediato”, in quanto la protesi può essere realizzata partendo dai *file* realizzati durante la progettazione implantare (Testori T et al. 2014, Wercruyssen M et al. 2015).

Risulta, dunque, evidente come questo innovativo metodo di interazione fra diverse tecnologie, in continua e costante evoluzione, garantisce all'operatore un margine di errore sempre più ridotto, grazie al fatto che si può fruire contemporaneamente di un maggior e più dettagliato numero di

informazioni vitali alla buona riuscita in vivo dei progetti realizzati in ambiente digitale (Schneider D et al. 2009, Valente F et al. 2009, Van Assche N 2010 ).

## **RADIODIAGNOSTICA PRE-IMPLANTARE**

La progettazione dell'intervento riabilitativo protesico implanto-supportato segue un *iter* standardizzato. Semeiotica clinica e indagini strumentali sono indispensabili per formulare un piano di trattamento che soddisfi le esigenze del paziente e offra una prognosi sufficiente se confrontato con altre soluzioni protesiche.

L'indagine strumentale in implantologia prevede l'uso di esami radiografici di base bidimensionali come l'Rx endorale e l'ortopantomografia.

L'indagine radiografica preoperatoria è imprescindibile per un buon posizionamento implantare e ha lo scopo principale di determinare la volumetria ossea residua, la salute delle strutture anatomiche perimplantari e lo studio dei denti contigui alla sella edentula.

Quando il segmento anatomico deputato all'inserimento implantare non è sufficientemente evidenziabile dallo studio bidimensionale o il livello di riassorbimento osseo evidenziato dall'esame clinico sembra marcato in senso vestibolo-linguale, la fase diagnostica risulta insoddisfacente. E', pertanto, altamente consigliato l'uso di ulteriori esami.

Scansioni tomografiche ottenute con TAC spirale o volumetriche da CBTC rappresentano l'indagine diagnostica elettiva per formulare un corretto programma implantare. Il principale vantaggio dell'esame TC è rappresentato dalla possibilità di visualizzare le immagini "cross" o parasagittali che evidenziano lo spessore vestibolo linguale o vestibolo palatale del segmento osseo indagato. Rispetto alla TC spirale le nuove apparecchiature a fascio conico *Cone Beam* (CBCT) riducono drasticamente le dosi di radiazioni ionizzanti sul paziente e sono di dimensioni e costo ridotti rispetto alla TAC (Ludlow JB et al. 2008).

Programmi per la riduzione del FOV (Field Of View) rendono la CBTC ancora più versatile, riducendo ulteriormente la dose/paziente.

La qualità delle immagini della componente ossea è generalmente valida.

Per tutto quanto sopra, l'esame CBCT può, oggi, essere considerato lo strumento elettivo per l'indagine radiodiagnostica odontoiatrica prechirurgica implantare (Brown AA et al. 2009; Loubele M et al. 2008). Tuttavia l'uso dell'esame tomografico in odontoiatria deve tenere conto del fatto che l'esposizione del paziente a radiazioni ionizzanti deve essere tale che queste siano le minime necessarie ad acquisire le informazioni diagnostiche che servono, nel rispetto del principio ALARA

(*As Low As Reasonably Achievable*) e che il paziente può essere esposto a radiazioni ionizzanti in assenza di altre metodiche di diagnosi alternative, solo se i vantaggi diagnostici e terapeutici superano i potenziali danni che l'esposizione potrebbe causare.

## **PIANIFICAZIONE IMPLANTARE DIGITALE**

Le immagini native, generate dall'apparecchio radiografico, vengono elaborate da un *software* specifico che le rende visualizzabili al fine di poterle esaminare sia a livello bidimensionale che in 3D.

Il *software* di elaborazione delle immagini native assiali non si limita a visualizzare sezioni coronali e sagittali, ma calcola ricostruzioni tridimensionali multiplanari (3D). Recentemente, programmi specifici di radiodiagnostica sono arrivati a elaborazioni ancora più raffinate delle immagini, incluse le ricostruzioni avanzate con tecniche di "*volume rendering*". L'evoluzione continua dei programmi dedicati permette oggi il virtuale posizionamento implantare e il trasferimento della sua posizione in vivo tramite una dima chirurgica. Esistono in commercio numerosi programmi per la pianificazione implantare virtuale, contenenti le librerie di numerosissime linee implantari. Tutti sono concepiti con l'obiettivo di trasferire la localizzazione degli impianti progettati alle dime chirurgiche per la chirurgia "guidata". Si trovano metodiche "*model based*" per il fresaggio di modelli in gesso su cui costruire le dime oppure interamente digitali. Il *software* prescelto deve comunque essere certificato da un Ente preposto dal Ministero della Salute come dispositivo medico di Classe IIA.

L'esperienza clinica maturata in lunghi anni di pratica con queste procedure ha portato a risultati confortanti. La cosiddetta "implantologia guidata", o "computer assistita", può essere impiegata con successo in chirurgia implantare come metodo alternativo alla tecnica classica per la progettazione e il posizionamento degli impianti. Numerosi studi hanno, infatti, dimostrato l'accuratezza della tecnica.

## **DIME RADIOLOGICHE E CREAZIONE DEL PROGETTO VIRTUALE**

L'implantologia computer assistita permette agli operatori di posizionare gli impianti all'interno dell'osso residuo, visualizzando l'anatomia nel dettaglio.

L'evoluzione tecnologica e la ricerca hanno fatto sì che esami sempre più precisi nell'*imaging* radiografico potessero essere associati a programmi di modellazione digitale della componentistica protesica.

L'accoppiamento dei dati DICOM con il *layout* protesico digitale in formato STL - *matching* o fusione ottica - permette al clinico di elaborare un dettagliato progetto di posizionamento implantare in funzione della connessione protesica (*abutment*) e della posizione degli elementi dentari programmata. Per ottenere un accoppiamento affidabile, i programmi contengono algoritmi automatici di “*best fit*” che sovrappongono immagini provenienti sia da scansioni ottiche che radiografiche. I *software* utilizzano un metodo di accoppiamento delle immagini predefinito: sia le tecniche di *double scan* (doppia scansione), sia l'impiego di *scan marker* specifici sono accreditati come metodi validi per la sovrapposizione dei *file*.

Il modello di lavoro generato rappresenta una proiezione realistica sia della situazione anatomica del paziente comprensiva delle parti molli, sia della posizione finale della componentistica protesica progettata.

È importante attenersi alle tecniche di accoppiamento fornite dai *software* per non incorrere nel rischio di “*misfitting*” che potrebbe inficiare la riuscita dell'intervento.

## **DIME CHIRURGICHE**

Le informazioni ottenute per il posizionamento delle *fixture* con il progetto implantare vengono trasferite alla dima chirurgica. Anche in questa fase si sono susseguite diverse tecniche per la costruzione del manufatto. La realizzazione di una dima precisa è, oggi, garantita dalle opportunità offerte dalla tecnologia CAD-CAM: le diverse funzioni di *design* protesico, inserite nello stesso programma, forniscono il disegno della dima e stabiliscono con esattezza l'esatto posizionamento delle cannule per il passaggio delle frese chirurgiche. La precisione delle dime, sia ad appoggio dentale che ad appoggio mucoso è assicurata dal fatto che la loro modellazione avviene su *file* STL ottenuti da scansione e non solo da modelli fisici o immagini radiografiche (Van Assche N et al. 2010).

## **TECNICHE CHIRURGICHE**

L'intervento per il posizionamento implantare avviene con tecnica *flapless* e prevede l'impiego di un *kit* chirurgico dedicato, specifico, fornito dall'azienda produttrice. È opportuno verificare che la tolleranza fra lo stelo della fresa e la cannula guida corrisponda al valore più basso possibile per evitare un malposizionamento della *fixture* rispetto al progetto digitale.

Le dime ad esclusivo appoggio mucoso devono essere saldamente fissate tramite *pin* di fissazione infraossei o con altri dispositivi previsti dalla metodica impiegata. Rispetto a un intervento classico a “cielo aperto”, si consiglia l’alesatura dei neo-alveoli a basso numero di giri, così da ridurre il surriscaldamento del tessuto osseo altrimenti inevitabile, a causa dell’esigua irrigazione che attraversa il cilindro durante la fase di preparazione.

Al termine dell’intervento è possibile protesizzare gli impianti, nel caso di carico immediato delle *fixture*, utilizzando un provvisorio stampato direttamente dal *file* di progetto.

### **Bibliografia**

Basten C, Kois J. *The use of barium sulfate for implant templates. Journal Prosthet Dent* 1996; 76:451-454.

Brown AA, Scarfe WC, Scheetz JP, Silveira AM, Farman AG. *Linear accuracy of cone beam CT derived 3D images. Angle Orthod.* 2009 Jan;79(1):150-7.

Brånemark PI, Zarb GA, Albrektsson T. *Tissue-Integrated Prosthesis. Chicago, Quintessence Publishing Co, 1985.16.*

Engelman MJ. *Clinical decision making and treatment planning in osseointegration. Quintessence Books, Chicago, 1996.*

Frisardi G, Chessa G, Barone S, Paoli A, Razionale A, Frisardi F. *Integration of 3D anatomical data obtained by CT imaging and 3D optical scanning for computer aided implant surgery. BMC Med Imaging.* 2011 Feb 21;11:5 .

Ganz SD. *Computer aided desing/computer aided manufacturing applications using CT and Cone Beam scannig technology. Dent Clin Nordh Am.* 2008 Oct;52(4):777-888.

Lewis RC, Harris BT, Sarno R, Morton D, Llop DR, Lin WS. *Maxillary and mandibular immediately loaded implant-supported interim complete fixed dental prostheses on immediately placed dental implants with a digital approach: A clinical report. J Prosthet Dent.* 2015 Sep;114(3):315-22.

Loubele M, Van Assche N, Carpentier K, Maes F, Jacobs R, van Steenberghe D, Suetens P. *Comparative localized linear accuracy of small-field cone-beam CT and multislice CT fore alveolar bone measurements. Oral Surg Oral Med Oral Pathol Oral Radiol Endod.* 2008 Apr;105(4):512-8.

Ludlow JB, Ivanovic M. *Comparative dosimetry of dental CBCT devices and 64-slice CT for oral and maxillofacial radiology. Oral Surg Oral Med Oral Pathol Oral Radiol Endod.* 2008 Jul;106(1):106-14.

Meloni SM, De Riu G, Pisano M, Lolli FM, Deledda A, Campus G, Tullio A . *Implant restoration of edentulous jaws with 3D Software planning guided surgery, immediate loading, and CAD-CAM full arch frameworks. Int J Dent.* 2013

Schneider D, Marquardt P, Zwahlen M, Jung RE *A systematic review on the accuracy and the clinical outcome of computer-guided template-based implant dentistry. Clin Oral Res.* 2009 Sept;20 Suppl 4:73-86

Taylor TD, Agar JR, Vogiatzi T. *Implant prosthodontics: Current perspective and future directions. Int J Oral Maxillofac Implants* 2000;15(1):66-75.

Testori T, Robiony M, Parenti A, Luongo G, Rosenfeld AL, Ganz SD, Mandelaris GA, Del Fabbro M, *Evaluation of accuracy and precision of a new guided surgery system: a multicenter clinical study. Int J Periodontics Restorative Dent* 2014; 34 Suppl 3:s59-69.

Valente F, Schirolli G, Sbrenna A. *Accuracy of computer-aided oral implant surgery: a clinical and radiographic study. Int J Oral Maxillofac Implants.* 2009 Mar-Apr;24(2):234-42.

*Van Assche N, Van Steenberghe D, Quirynen M, Jacobs R. Accuracy assessment of computer-assisted flapless implant placement in partial edentulism. J Clin Periodontol. 2010 Apr;37(4):398-403.*

*Van Assche N, Quirynen M. Tolerance within a surgical guide. Tolerance within a surgical guide. Clin Oral Implants Res. 2010 Apr 1;21(4):455-8.*

*Wercruyssen M, Cox C, Neart I, Jacobs R, Teughels W, Quirynen M. Accuracy and patient-centered outcome variables in guided implant surgery: a RTC comparing immediate with delayed loading. Clin Oral Implants Res. 2015 Mar 28.*

## **LA PIANIFICAZIONE**

La fase di pianificazione che precede un trattamento protesico deve essere lo strumento per la miglior elaborazione, da parte del clinico, del piano di cura protesico stabilito secondo i criteri protesici standardizzati, seguendo anche le regole estetiche vigenti in protesi fissa (Rufenacht 1990; Goldstein 1976, Goleman 1987). Tale fase consente anche di trasferire al paziente maggiori informazioni per una migliore comprensione del tipo di trattamento a lui prospettato.

Un ulteriore obiettivo della fase diagnostica e di pianificazione protesica è quello di ottenere “*mock up* di prova”, utili sia ai fini estetici che comunicativi. Sono, inoltre, importanti, in fase di preparazione dell’elemento dentario, come guida alla preparazione stessa ed alla preservazione del tessuto dentale.

Oggi sono realizzabili sia con metodica tradizionale che con metodiche digitali ottenendo manufatti CAD-CAM (Gurrea et al. 2014, Magne et al. 2015, Simon 2008, Reshad et al. 2008, Gurel 2012, McLaren 2013, Cattoni et al. 2016).

Il flusso tradizionale di pianificazione e di realizzazione di “*mock up*” di lavoro prevede:

- la valutazione iniziale intra ed extra orale, obiettiva e radiografica;
- il rilievo di fotografie extra orali ed intra orali;
- la valutazione fonetica con test specifici;
- la valutazione della situazione oclusale statica e dinamica e valutazione e della dimensione verticale (DVO) attuale ed eventuale necessità di una sua modifica;
- valutazione e studio estetica del viso, secondo i criteri estetici fondamentali quali, ad esempio, lo studio della linea mediana e di quella bi-pupillare di riferimento, dell’inclinazione del piano incisale, e di quello oclusale, della forma e dimensione degli elementi pilastro;
- il rilievo di impronte iniziali;

- il rilievo di un arco facciale di riferimento per il corretto posizionamento dei modelli in articolatore;
- la colatura di un modello in gesso bianco definito modello estetico, solitamente colato in gesso extra-duro per la valutazione dei dettagli;

- il corretto posizionamento dei modelli in articolatore;
- la conseguente realizzazione di una ceratura diagnostica, a seguito delle considerazioni del clinico e dei test occluso funzionali e fonetici, ossia un disegno in cera sul modello iniziale della nuova situazione che vorremmo creare con la fase riabilitativa proposta;
- la discussione e la valutazione della ceratura diagnostica con il paziente;
- la realizzazione di apposite mascherine o guide di stampaggio del “*mock up*”;
- la stampa del “*mock up*” tradizionale mediante l’uso di mascherine in silicone realizzate sulla ceratura diagnostica, che vengono usate come guida per la deposizione di un materiale composito duale al loro interno e il posizionamento dello stesso sugli elementi integri del paziente per mimare la forma finale voluta.

Il flusso digitale di pianificazione e di realizzazione di “*mock up* di lavoro” prevede:

- la valutazione iniziale classica e lo studio del viso (obiettiva e radiografica , il rilievo di fotografie extra orali ed intra orali, la valutazione fonetica con test specifici, la valutazione della situazione occlusale statica e dinamica e la valutazione della dimensione verticale (DVO) attuale ed eventuale necessità di una sua modifica, la valutazione e lo studio estetico del viso, secondo i criteri estetici fondamentali quali, ad esempio, lo studio della linea mediana, di quella bi-pupillare di riferimento, l’inclinazione del piano incisale e di quello occlusale, la forma e la dimensione degli elementi pilastro);
- la realizzazione di un protocollo fotografico extra ed intraorale, volto al recupero delle fotografie tecniche per l’elaborazione del sorriso del paziente con tecniche computerizzate;
- il rilievo mediante *scanner* intraorale di un’impronta ottica dell’arcata superiore ed inferiore complete e dell’occlusione delle stesse;
- l’elaborazione del disegno a computer degli elementi dentari utilizzando specifici *software* o programmi dedicati, secondo il protocollo delle aziende produttrici e la discussione e valutazione del progetto virtuale (2D) con il paziente;

-la realizzazione mediante tecnologia CAD-CAM delle forme previste dalla pianificazione computerizzata mediante trasferimento di *file* STL dal *software* 2D al 3D unitamente al *file* ottenuto dall'impronta ottica, e quindi al CAM per il fresaggio / stampaggio del "mock up" di prova.

### **Bibliografia**

Abbott FB. Psychological assessment of the prosthodontic patient before treatment. *Dent Clin of North Am* 1984; 28: 361-367.

Abrams RA, Ayers CS, Vogt Petterson M. Quality assessment of dental restorations: a comparison by dentists and patients. *Community Dent Epidemiol* 1986;14: 317-319.

Bader JD, Shugars DA. Variation in dentists' clinical decision. *J Public Health Dent* 1995; 55: 181-188.

Cattoni F, Mastrangelo F, Gherlone EF, Gastaldi G. A New Total Digital Smile Planning Technique (3D-DSP) to Fabricate CAD-CAM Mockups for Esthetic Crowns and Veneers. *Int J. Dent.* 2016 Jul 10.

Friedman JW. Development of criteria and standards for dental care. *Dent Clin North Am*, 1985: 29: 465-475.

Goldstein RE. *Esthetic in dentistry*, Philadelphia , Lippincott 1976.

Goleman D Goleman TB *Beauty's hidden equation*. *Ann Health* 1987; March.

Gurrea J, Bruguera A. Wax-up and mock-up. A guide for anterior periodontal and restorative treatments; *Int J Esthet Dent* 2014 Summer;9(2):146-62.

Gurel G, Morimoto S, Calamita MA, Coachman C, Sesma N. *Int J Periodontics Restorative Dent.* 2012 Dec;32(6):625-35. Clinical performance of porcelain laminate veneers: outcomes of the aesthetic pre-evaluative temporary (APT) technique.

Hall WB, Roberts EW, LaBarre EE. *Decision making in dental treatment planning*. Mosby- Year Book, 1994.

Kress G. Improving patient satisfaction. *International Dental Journal* 1987; 37: 117-122.

Magne P. A New approach to the learning of dental morphology, function, and esthetics: the "2D-3D-4D" concept. *Int J Esthet Dent*; 2015 Spring;10(1):32-47.

McLaren E. Bonded Functional Esthetic Prototype: an alternative pre-treatment mock-up technique and cost-effective medium-term esthetic solution,. *Compend Contin Educ Dent.* 2013 Sep;34(8):596-607.

Reshad MI, Cascione D, Magne P, *J Prosthet Dent.* 2008 May;99(5):333-9. Diagnostic mock-ups as an objective tool for predictable outcomes with porcelain laminate veneers in esthetically demanding patients: a clinical report.

Rosenberg MM, Kay HB, Keough BE, Holt RL. *Periodontal and prosthetic management for advanced cases*. Quintessence Publishing Co., 1988.

Shugars DA, D. Bader. *Practice Parameters in Dentistry: Where do we stand?* JADA, 1995; 126: 1134-1143.



Simon H., Magne P. *Clinically based diagnostic wax-up for optimal esthetics: the diagnostic mock-up.* j Calif Dent Assoc 2008 May;36(5):355-62.

Sondell K., Soderfeldt B. *Dentist-patient communication: A review of relevant models.* Acta Odontol Scand 1997; 55: 116-126.

Tedesco L, Garlapo DA. *Social and economic factors in prosthodontic practice and education.* Journal of Prosthetic Dentistry 1994; 71:310-315.

Wilkinson MD. *Treatment plans and cost estimates.* Br Dental J 1990; 168 (12): 446-458

L'utilizzo della tecnologia sopra indicata, trova oggi giorno, un fattivo riscontro nell'esecuzione del restauri diretti, eseguibili direttamente sul paziente, in un unico tempo operativo, senza avere necessità di espandere i tempi di lavoro, quelli di attesa e il numero delle sedute (Otto T., 2015).

Trattasi di restauri diretti digitali “*chair side*” che prevedono, in un'unica seduta la preparazione dell'elemento dentario, il rilievo dell'impronta/scansione in modalità ottica, il disegno e l'elaborazione dell'immagine, la fresatura del manufatto, la prova e la collocazione clinica definitiva del manufatto direttamente in bocca.

Tuttavia, è possibile anche la realizzazione, di restauri dentali indiretti o semidiretti.

Per i primi, tutto il DDWF è demandato al di fuori della struttura deputata all'erogazione di prestazioni odontostomatologiche, quindi ai laboratori odontotecnici o a centri di produzione dedicati.

L'odontoiatra, seguendo la metodologia indiretta, invia l'impronta ottenuta con tecniche tradizionali (cucchiaio e materiali per impronta) dell'elemento dentale in laboratorio dove un modello *master* viene preparato e scansionato per il DDWF. Il restauro viene, quindi, progettato in laboratorio per poi essere prodotto e fresato nel laboratorio stesso o inviato in un centro di produzione esterno. Per la produzione dei “semidiretti”, il rilievo ottico digitale viene eseguito “alla poltrona”, tramite una scansione ottica o impronta ottica i cui dati verranno inviati al laboratorio che potrà provvedere a trasformare in senso digitale il processo di masterizzazione del modello, fresatura e realizzazione del manufatto. Il laboratorio, a sua volta, può scegliere se attuare tutto il processo “*in house*” o inviare parte del flusso digitale di lavoro a centri di produzione esterni (Bauer F 2008).

**La realizzazione di restauri digitali diretti così detti “*chair - side*”, quindi direttamente nel cavo orale del paziente, è demandata a quanti abilitati all'esercizio della professione odontoiatrica, secondo le disposizione di legge attualmente in vigore.**

Con la metodica “*chair –side*” è possibile la realizzazione di:

- ricostruzioni intra ed extracoronali parziali conosciute sotto il nome di inlays, onlays, overlays;
- corone a ricopertura totale e/o parziale;
- faccette o veneering estetiche;
- elementi protesici “a ponte” fino a tre elementi;
- corone singole su impianti;
- rilievo di impronta diagnostica per piani di trattamento in ortodonzia e funzione masticatoria soprattutto riferiti a piani di trattamento attraverso allineatori programmati in funzione digitale;
- rilievo di impronta diagnostica improntata alla previsione estetica di un piano di trattamento (*smile design*) ( Zimmermann M 2015 )
- rilievo di impronta diagnostica atta alla realizzazione di dispositivi in resina acrilica per la realizzazioni dirette di mascherine-per chirurgia implantologica guidata.

I materiali\* che possono essere impiegati per il restauro definitivo o provvisorio di quanto sopra indicato sono (Ametzl GV 2012):

- materiali per restauri definitivi: resine composite agglomerate e rinforzate, ceramiche di tipo felspatico, ceramiche vetrose pressofuse, ceramiche a base di silicato di litio, ceramiche a base di disilicato di litio, ossido di zirconia;
- materiali per restauri provvisori: resine a base di poli metil metacrilato;
- resine acriliche per mascherine guida per chirurgia implantologica guidata.

\*tutti i materiali sopra menzionati sono prodotti specificamente per il “*chair side*” di tipo diretto, indiretto e semidiretto sotto forma rigida, in cubetti di diversa misura e larghezza, con relativo supporto.

**Qualsiasi piano di trattamento “*chair side*” di tipo diretto, fermo restando una corretta diagnosi, richiede:**

- **che il cavo orale sia in buone condizioni di salute e che il parodonto degli elementi dentali vicini o coinvolti nella riabilitazione sia esente da malattia parodontale;**
- **che vengano vanno messi in atto tutti gli accorgimenti per ottenere la minima invasività ed il maggiore risparmio di tessuto biologico (Boitelle P 2016);**
- **che tutti i parametri di esecuzione digitale (scansione/impronta ottica, *design* morfo funzionale, fresatura del materiale prescelto per il restauro) favoriscano la produzione**

**di un manufatto tale da garantire la precisione del sigillo e la morfologia oclusale (Tapie L 2015 );**

**- che venga garantita la perfetta adesione del restauro all'elemento dentario trattato così come il pieno rispetto biologico dei tessuti sottostanti.**

**E' possibile la realizzazione di restauri diretti "chair side", anche complessi, in un unico appuntamento clinico.**

Il tempo clinico per eseguire un restauro complesso quale, ad esempio, una corona totale, eseguita in materiale ad alta valenza qualitativa tipo disilicato di litio, può attestarsi sulle due ore, due ore e trenta, a seconda della manualità dell'operatore.

A titolo esemplificativo e relativamente ai tempi operativi, la realizzazione di un manufatto complesso quale quello sopra indicato, a carico di un primo molare sia dell'arcata superiore che inferiore, prevede:

- anestesia, RX preoperatoria: 10'
- preparazione dell'elemento dentale: 20'
- rilievo dell'impronta ottica: 10'
- design in fase CAD: 10'
- molaggio del blocchetto DSL in fase CAM: 15'
- prova in bocca sull'elemento preparato : 5'
- caratterizzazione della corona in DSL: 10'
- cottura in forno per ceramiche e raffreddamento: 30'
- cementazione adesiva: 20'
- rifinitura e controlli oclusali ed Rx: 10'

### **Bibliografia**

*Ametzl GV, Ametzl G. Reliability of nonretentive all-ceramic CAD/CAM overlays. Int J. Comput dent. 2012; 15(3): 185-97.*

*Bauer F, Schweiger J, Edelhoff D, Digital dentistry: an overview of recent developments for CAD/CAM generated restorations. Brit. Dent J. 2008; 204; 505-511.*

*Bindl A, MormannWH. Marginal and Internal fitof all ceramic CAD/CAM crowns copings on chamfer preparation. J.Oral Rehabil 2005; 32: 441-447.*

*Boitelle P, Tapie L, Mawussi B, Fromentin O, 3D fitting accuracy evaluation of CAD /CAM copings- comparison with spacer design settings. Int J. Comp Dent. 2016; 19(1) : 27-43.*

- Duret F. *Empreinte Optique. Faculté d'Odontologie. MSc Thesis. Lyon: Claude Bernarde University, 1973: 1-400.*
- Duret F. *Analysis of Holographic dental image, optical print, CAD and CAM for dental Robotic prosthesis. Revue Sciences et techniques Biomedicale. 1976; 1-8.*
- Ender, A. Mehl, "In- vitro evaluation of the accuracy of conventional and digital methods of obtaining full-arch dental impressions", *Quintessence International*, vol 46, no 1, pp. 9-17.
- Fasbinder DJ: *The Cerec System: 25 years of chairside CAD/CAM Dentistry. J. Am Dent. Assoc. 2010: 141 ( suppl 2): 3s-4s.*
- Frankenberger R, Hartmann VE, Krech M, Krämer N, Reich S, Braun A, Roggendorf M. *Adhesive luting of new CAD/CAM materials. Int J Comput Dent. 2015;18(1):9-20.*
- G. Krugel, "Impression-taking: conventional methods remain steadfast as digital technology progresses", *Compendium of Continuing Education in Dentistry*, vol. 35, no.3, pp. 202-203, 2014.
- Mormann WH, Brandestini M. *Process for the manufacture of medical and dental, alloplastic, endoprosthetic and exoprosthetic fittings. EP0054785B1, priority date 24 dec 1980.*
- Mormann WH, Bindl A. , Luthy H., Rathke A. *Effectsof preparation and luting system on all ceramic computer- generated crowns. Int. J. Prosthodont. 1998; 11: 333-339.*
- Otto T., Schneider D. : *Long term clinical results of chairside Cerec CAD/CAM inlays and onlays: a cases series. Int. J. Prosthodont. 2008 Jan-Feb; 21 (1): 53-9.*
- Otto T, Mormann WH. *Clinical performance of Chairside CAD/CAM feldspathic ceramic posterior shoulder crowns and endocrowns up to 12 years. Int,J.of Comp. Dent. 2015; 18(2): 147-161.*
- Posselt A., Kerschbaum T. *Longevity of 2328 chairside Cerec inlays and onlays. Int J. Comput dent. 2003 Jul;(3): 231-48.*
- Reiss B. *Clinical results of Cerec inlays in a dental practice over a period of 18 years. Int.J Comput dent 2006 Jan; 9(1):11-22.*
- Schleyer TK. *Why integration is key for dental office technology. J Am Dent Assoc 2004; 135(suppl):4S-9S.*
- Tapie L., Lebon N., Mawussi B., Fron Chabouis H., Duret F., Attal JP. *Understanding dental CAD/CAM for restorations-the digital workflow from a mechanical engineering viewpoint. Int J of Comp Dent 2015; 18(1):21-44.*
- Van Noort R. *The future of dental devices is digital. Dent Mater 2012; 28:3-12.*
- Widhahan K., Fritzsche G., Widhahan C, Schenk O. *Zirconia crowns – the new standard for single-visit dentistry? Int J. Comp. Dent. 2016; 19(1): 9 – 26.*
- Zimmermann M, Mehl A.: *Virtual smile design-Systems: a current review. Int. J. of Comp Dent. 2015; 18 (4) : 303-317.*



